Endokrinologie -Kolloquium 27.3.2024:
Update Schilddrüsenerkrankungen

Neue Guidelines zum Management von Schilddrüsenknoten

Barbara Bischofberger
Endokrinologie/Diabetologie, Kantonsspital St. Gallen

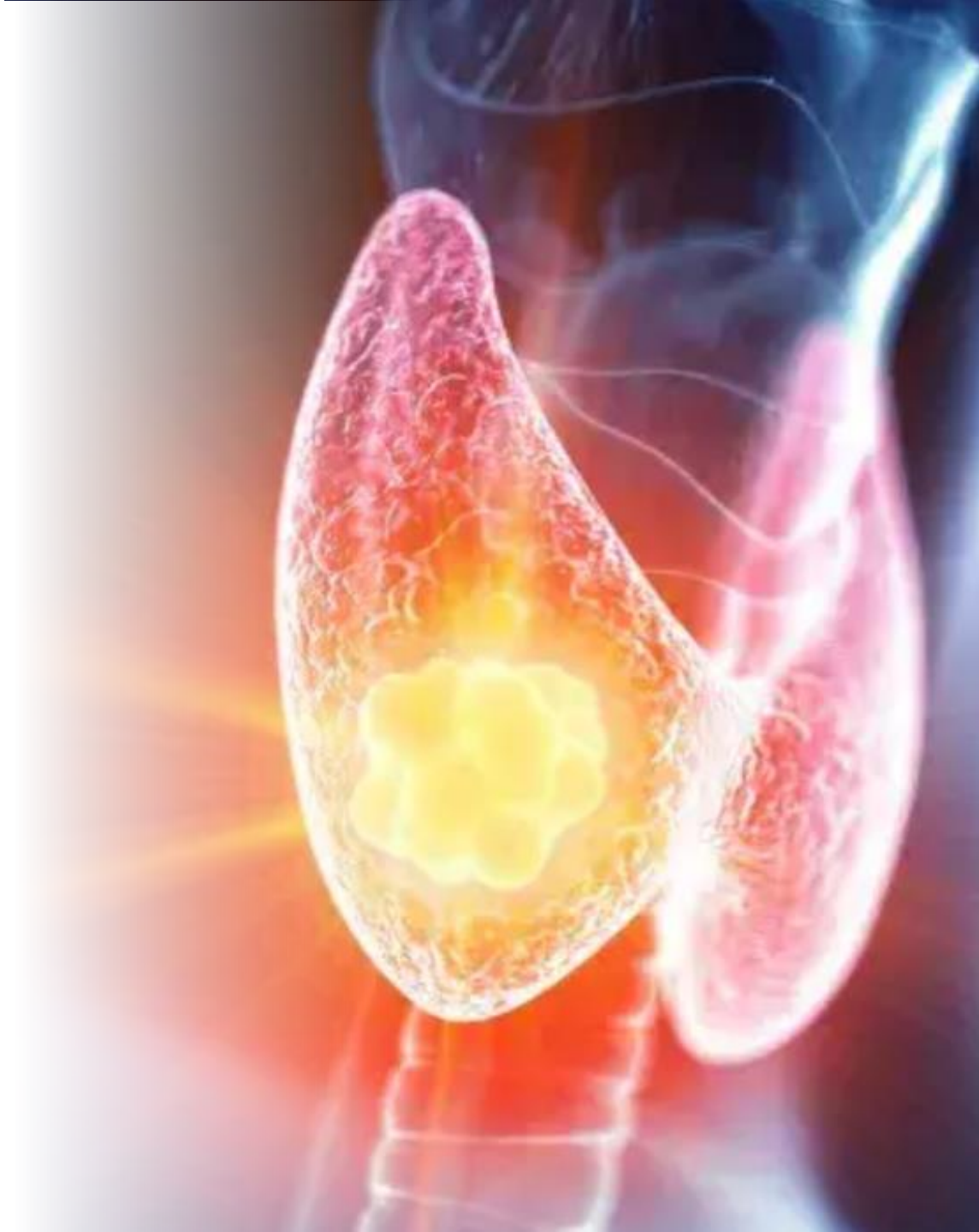

Prävalenz von Schilddrüsenknoten

- häufig
- zunehmend mit dem Alter

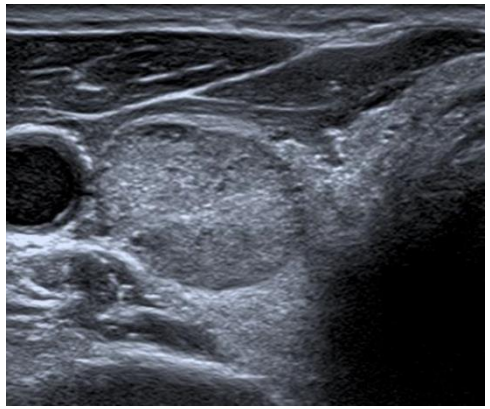

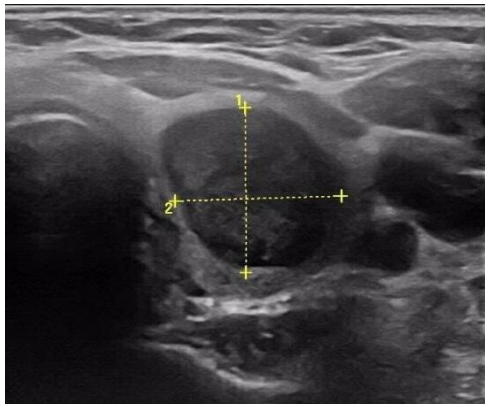

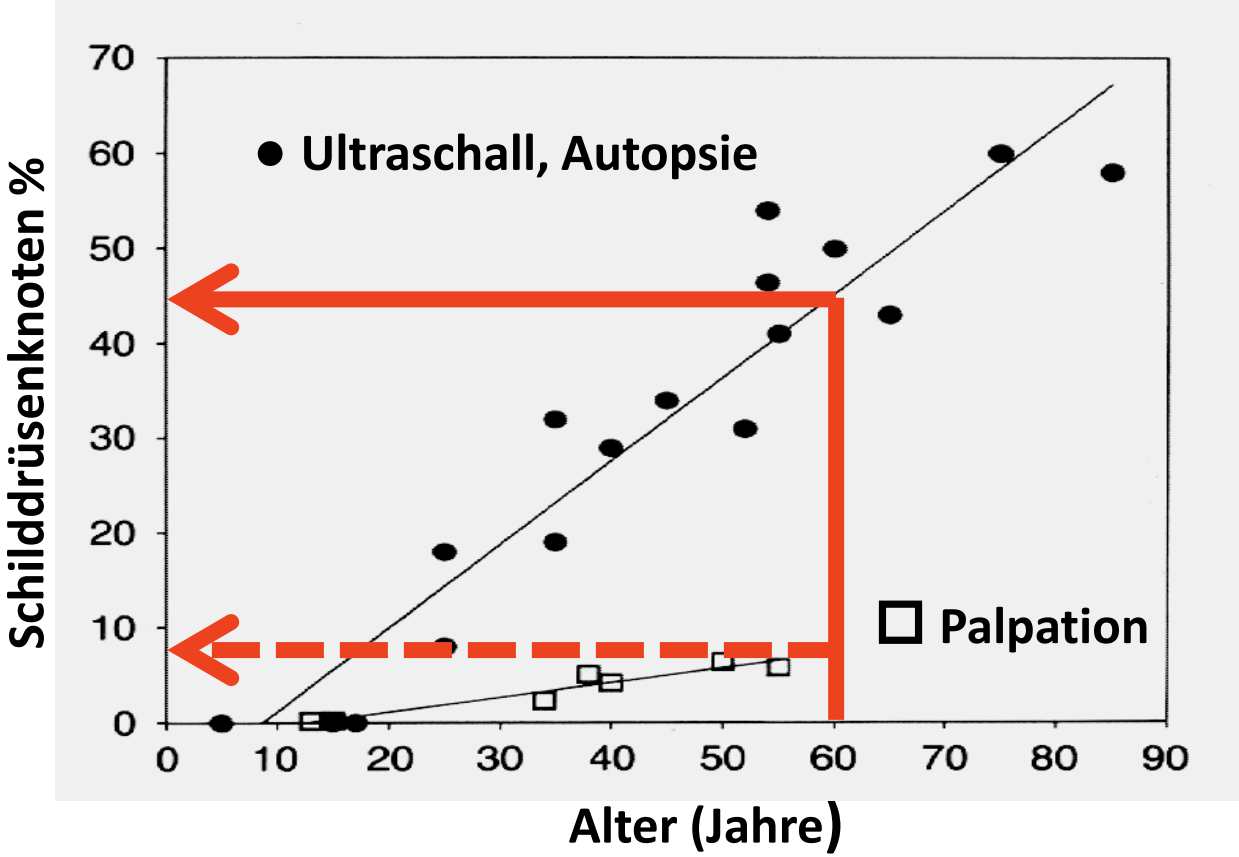

Mazzaferri EL, N Engl J Med 328: 553, 1993

Schilddrüsenknoten Epidemiologie

Literatur

- 75% asymptomatisch und klinisch bedeutungslos
- 1-5 % maligne, meist klein, intrathyreoidal, low risk



SD-Knoten KSSG

(Ø Alter 55J, 75%♀)

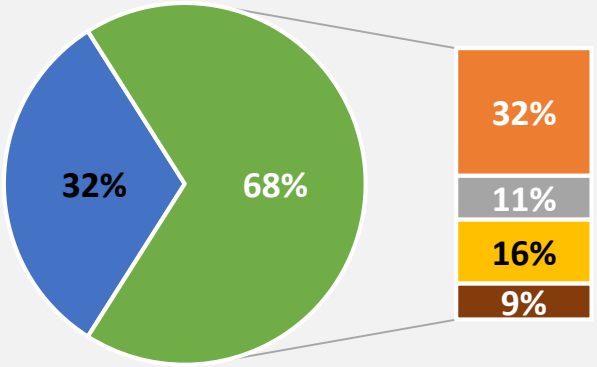

- Inzidentalom
- Symptome (Patient)
- Klinik (Arzt)
- Hyperthyreose
- andere

Malignancy rates in thyroid nodules: a long-term cohort study of 17,592 patients; Grussendorf M et.al. European Thyroid Journal 2022

Real-world performance of the American Thyroid Association risk estimates in predicting 1-year differentiated thyroid cancer outcomes: a prospective multicenter study of 2000 patients.; Grani G, Zatelli MC et al.; Thyroid 2021

Schilddrüsenkarzinom-Screening : ein Beispiel aus Südkorea

- Überdiagnose von klinisch bedeutungslosen Schilddrüsenkarzinomen (**papilläre Mikrokarzinome**)
- Kein Anstieg der Mortalität

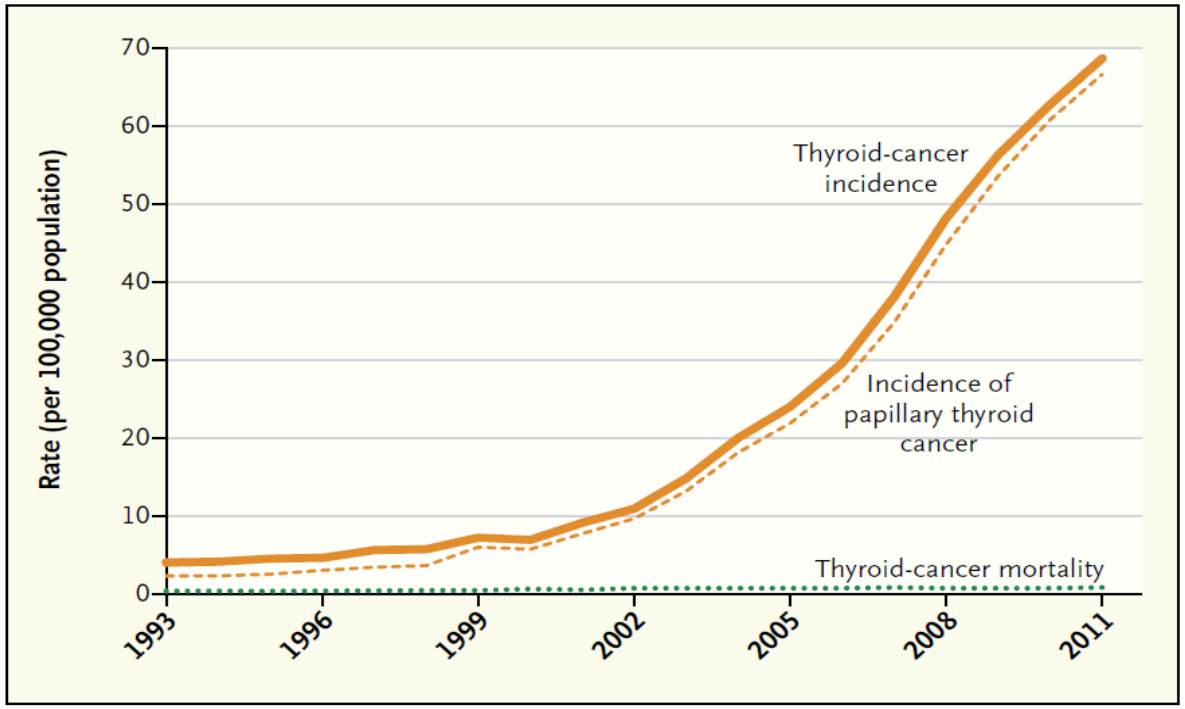

Thyroid-Cancer Incidence and Related Mortality in South Korea, 1993–2011.
Data on incidence are from the Cancer Incidence Database, Korean Central Cancer Registry; data on mortality are from the Cause of Death Database, Statistics Korea. All data are age-adjusted to the South Korean standard population.

Ahn HS, N Engl J Med 371: 1765, 2014

Schilddrüsenkarzinom-Screening : ein Beispiel aus Südkorea

- Überdiagnose von klinisch bedeutungslosen Schilddrüsenkarzinomen (**papilläre Mikrokarzinome**)
- Kein Anstieg der Mortalität

Scoring-Systeme

für risikoadaptiertes Vorgehen

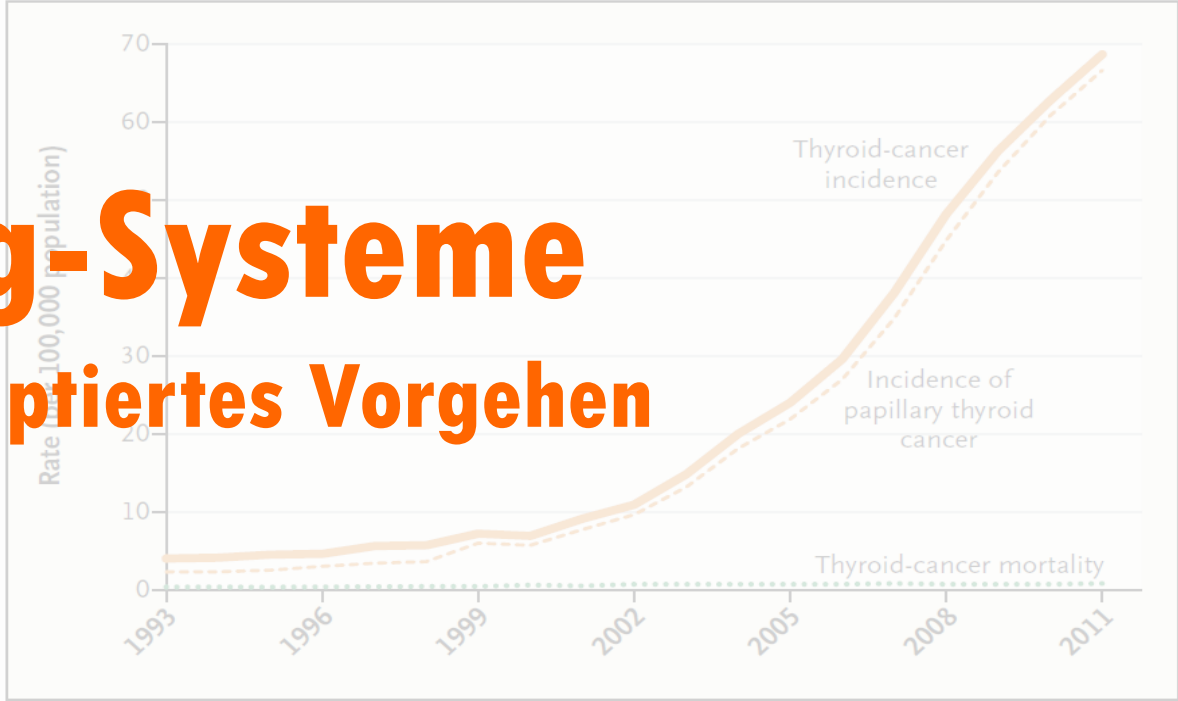

Thyroid-Cancer Incidence and Related Mortality in South Korea, 1993–2011.
Data on incidence are from the Cancer Incidence Database, Korean Central Cancer Registry; data on mortality are from the Cause of Death Database, Statistics Korea. All data are age-adjusted to the South Korean standard population.

Ahn HS, N Engl J Med 371: 1765, 2014

Sonographische Kriterien

	US-Kriterien
benigne	- Zyste - Spongiform - «Comet sign» - Iso- oder hyperechogen
maligne	- Taller than wide/ taller than long - Lobuliert/ spikuliert - Mikroverkalkungen - Stark hypoechogenes Schallmuster

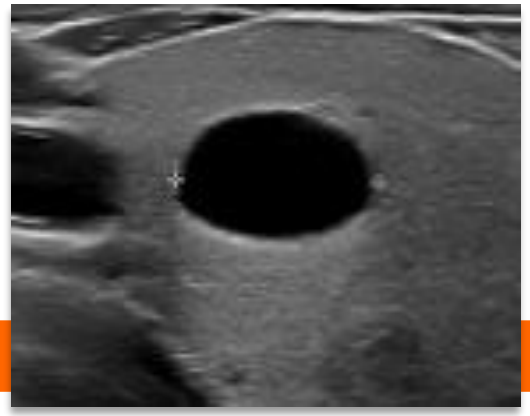

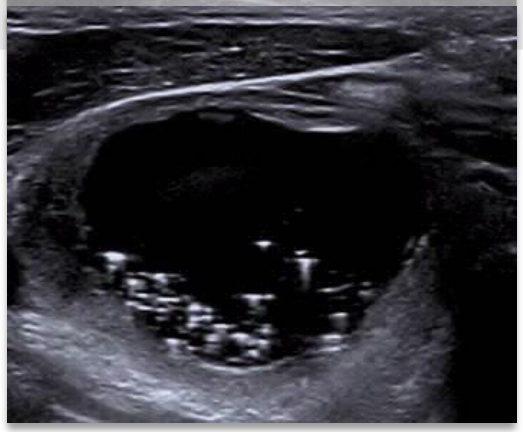

Sonographische Kriterien

	US-Kriterien
benigne	- Zyste - Spongiform - «Comet sign» - Iso- oder hyperechogen
maligne	- Taller than wide/ taller than long - Lobuliert/ spikuliert - Mikroverkalkungen - Stark hypoechogenes Schallmuster

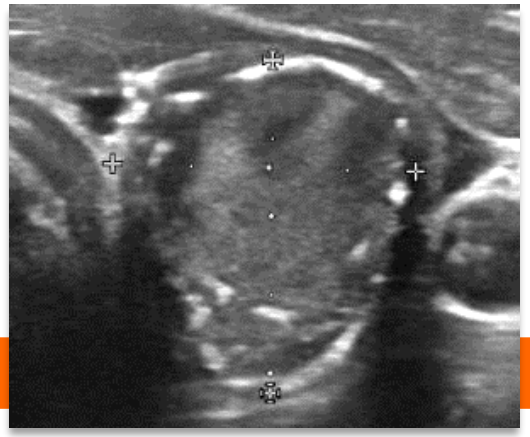

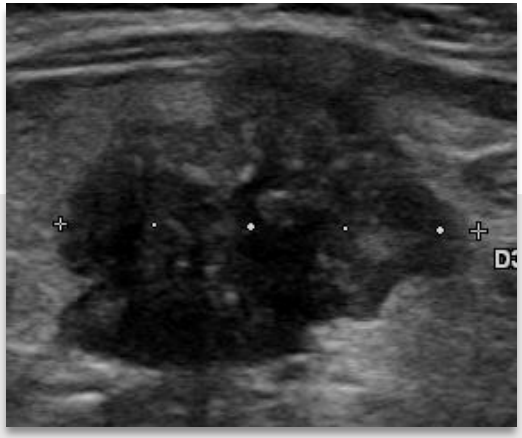

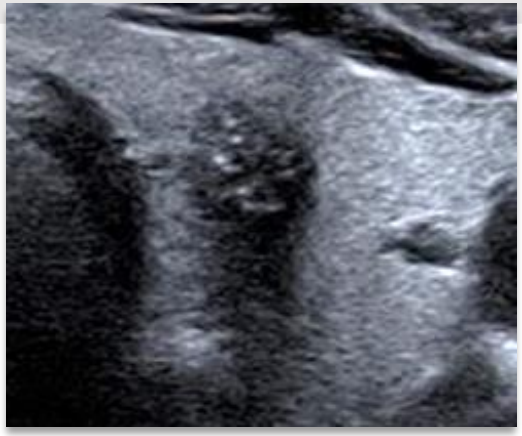

Malignitätsrisiko steigt bei Akkumulation von Risikomerkmalen*

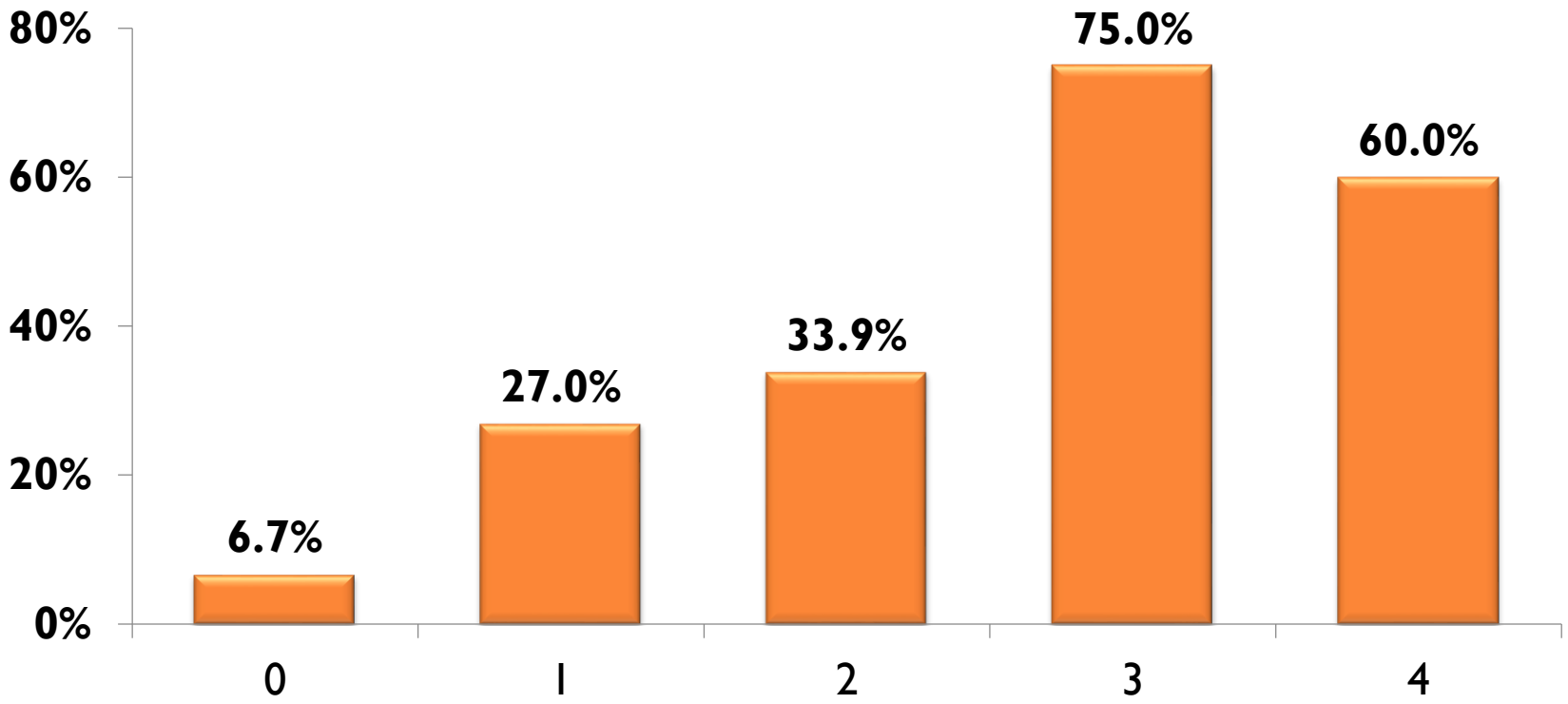

*Hypoechogenität, Mikrokalzifikation, lobulierte/ spikulierte Ränder, höher als breit, zentrale Perfusion

Daten KSSG/KSA/LUKS 2023: 843 Knoten, ROM 13.5 %

Scoring-Systeme für risikoadaptierte Indikationsstellung zur FNP

AACE/AME 2016[1]	ATA 2015[2]	EU-TIRADS 2017[3] (Malignitätsrisiko)		ACR 2017[4]
	Benigne (<1%) Keine FNP	2	**Benigne (0%)** **Keine FNP**	**Benigne (2%)** Keine FNP
	Sehr niedriges Risiko (<3%) FNP ≥ 20 mm (oder Observation)			**Nicht verdächtig (2%)** No FNP
Niedriges Risko (1%) FNP > 20 mm (selektiv)	**Niedriges Risiko (5-10%)** FNP ≥ 15 mm	3	**Niedriges Risiko (2-4%)** **FNP > 20 mm**	**Wenig verdächtig (5%)** FNP > 25 mm
Intermediäres Risiko (5-15%) FNP > 20 mm	**Intermediäres Risiko (10-20%)** FNP ≥ 10 mm	4	**Intermediäres Risiko (6-17%)** **FNP > 15 mm**	**Mässig verdächtig (5-20%)** FNP > 15 mm
Hohes Risiko (50-90%) FNP > (5)-10 mm	**Hohes Risiko (>70-90%)** FNP ≥ 10 mm	5	**Hohes Risiko (26-87%)** **FNP > 10 mm**	**Verdächtig (>20%)** FNP > 10 mm

[1]American Association of Clinical Endocrinologists, Associazione Medici Endocrinologia, [2]American Thyroid Association, [3]European Thyroid Association, [4]American College of Radiology

Diagnostic Performance of Thyroid Nodule Risk Stratification Systems:
Comparison of ACR-TIRADS, EU-TIRADS, K-TIRADS, and ATA Guidelines

Serap Yucel et al.; Ultrasound Q. 2023 Dec

	Sensitivität	Spezifität
ACR-TIRADS [1]	60.7 %	95.4 %
EU-TIRADS[2]	71.4 %	93.3 %
K-TIRADS[3]	67.9 %	93.3 %
ATA Guidelines[4]	71.4 %	93.3 %

[1]American College of Radiology (ACR), [2]European Thyroid Association (EU) and [3]Korean Thyroid Imaging Reporting and Data System (ACR-TIRADS, EU-TIRADS, K-TIRADS) [4]American Thyroid Association (ATA)

European Thyroid JOURNAL | C Durante, L Hegedüs *et al.* | 12:5 | e230067

GUIDELINES

2023 European Thyroid Association Clinical Practice Guidelines for thyroid nodule management

Cosimo Durante[1,*], **Laszlo Hegedüs**[2,*], **Agnieszka Czarniecka**[3], **Ralf Paschke**[4], **Gilles Russ**[5], **Fernando Schmitt**[6], **Paula Soares**[7], **Tamas Solymosi**[8] and **Enrico Papini**[9]

2023 ETA Clinical Practice Guidelines for thyroid nodule management

Inhalt

- Initiale Beurteilung
- Schilddrüsensonographie
- FNP
- Management von asymptomatischen Knoten ohne FNP
- Vorgehen bei punktierten Knoten gemäss Zytopathologie
- Andere Bildmodalitäten
- Therapeutische Optionen (chirurgisch/nicht-chirurgisch)

2023 ETA Clinical Practice Guidelines for thyroid nodule management: initiale Beurteilung

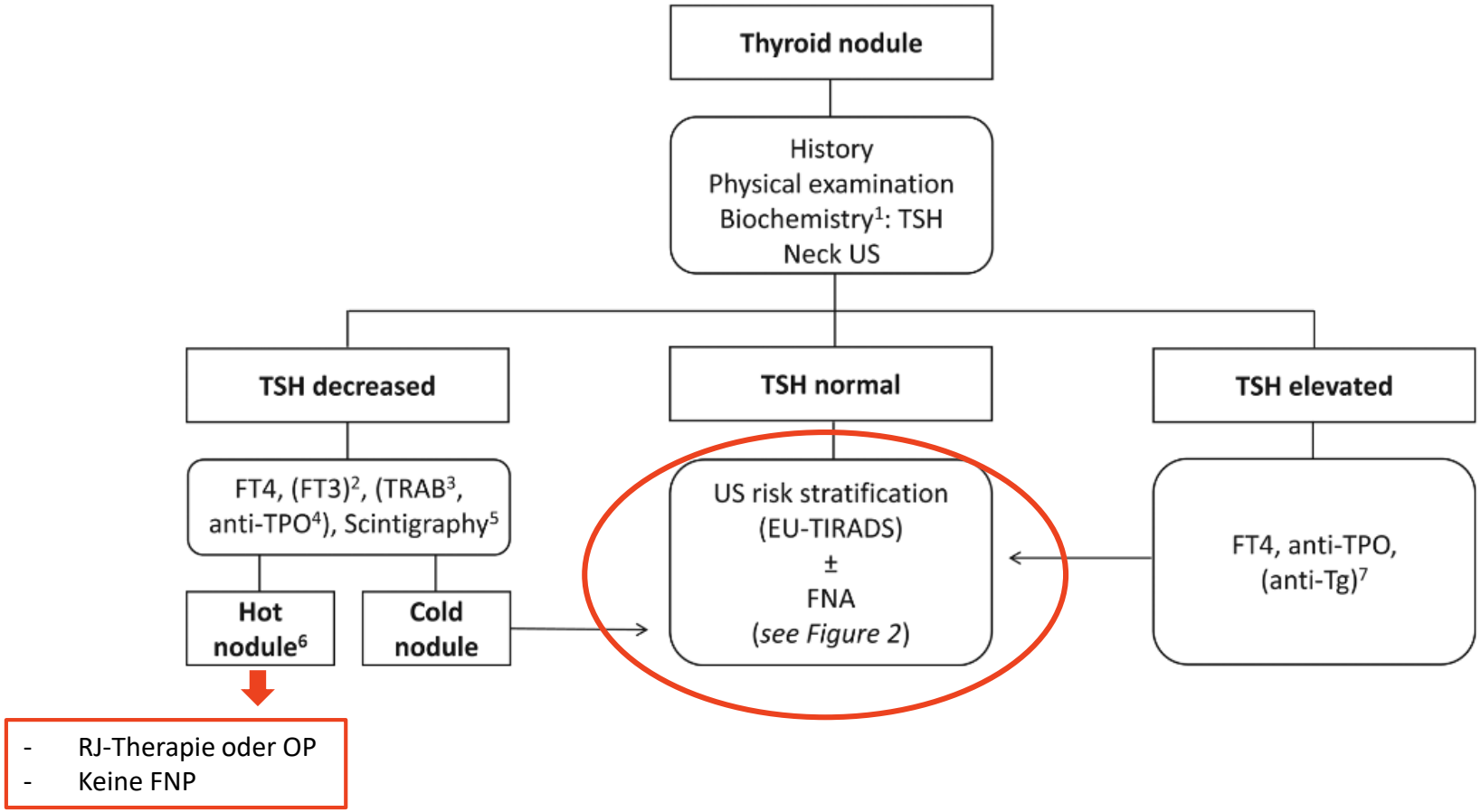

Schilddrüsensonographie: Was beschreiben

Schilddrüsenlappen

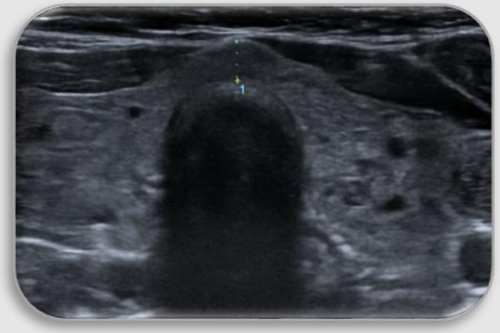

Volumen, Echogenität, Ausdehnung (retrosternale Anteile? Kompression?)

Knoten

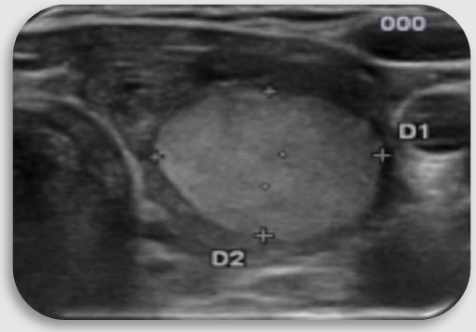

Grösse (B x H x L), Lokalisation, Merkmale

EU-TIRADS-Kategorie

Lymphknoten

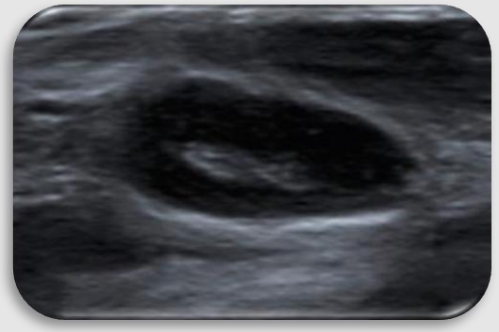

Grösse (B x H x L), Lage, Echogenität, Merkmale

Beschreiben wenn pathologisch

Beschreibung von Knoten **> 10 mm** , mit Malignitätszeichen: **> 5 mm**

Bei > 3 Knoten in einem Lappen:
Den grössten und jene mit Malignitätszeichen beschreiben

European – **T**hyroid **I**maging **R**eporting **A**nd **D**ata **S**ystem

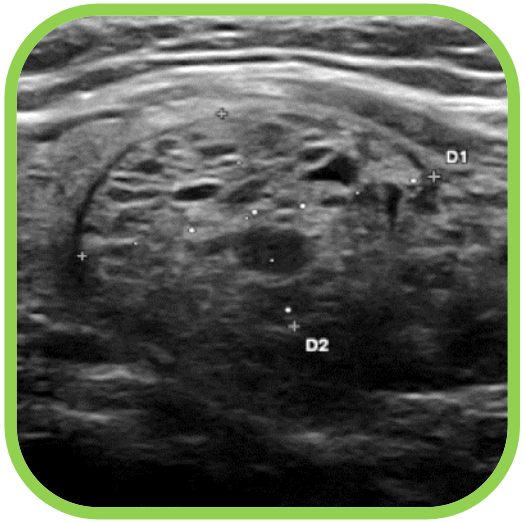

TIRADS 2

spongiform, Zyste

Benigne

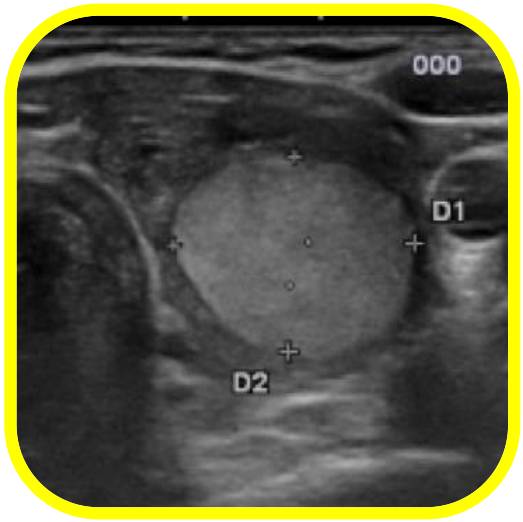

TIRADS 3

iso-/hyperechogen

Niedriges Risiko

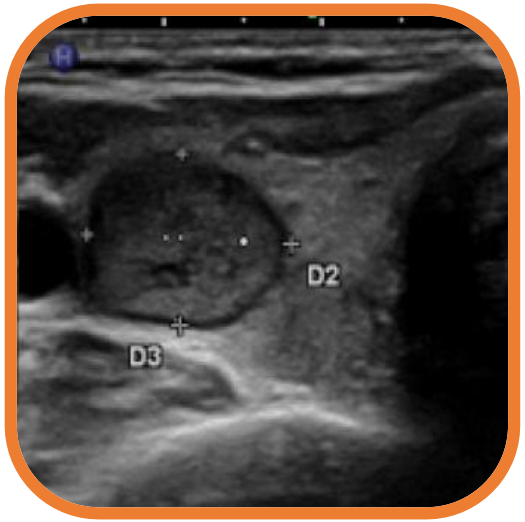

TIRADS 4

hypoechogen

Intermediäres Risiko

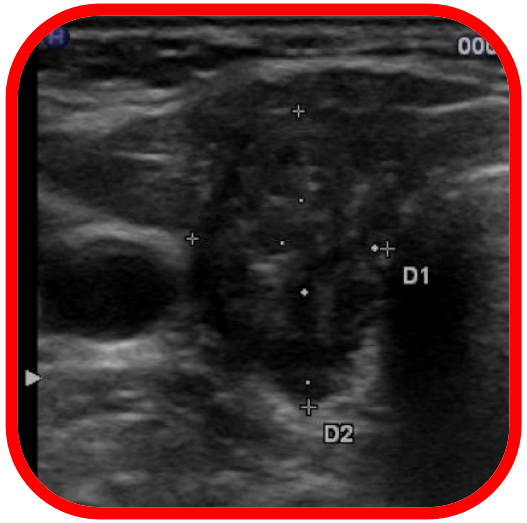

TIRADS 5

≥ 1 Malignitätszeichen

Hohes Risiko

European – **T**hyroid **I**maging **R**eporting **A**nd **D**ata **S**ystem

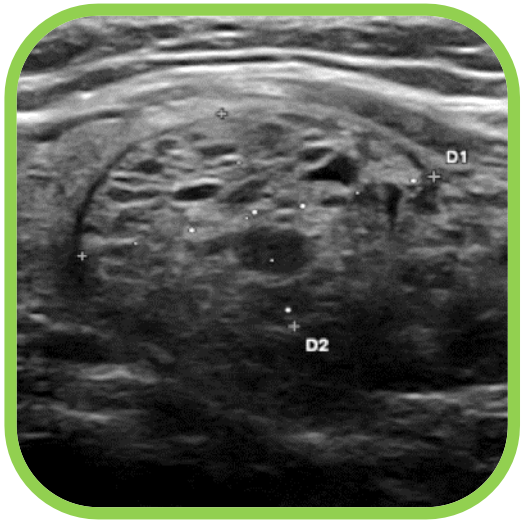

TIRADS 2
Benigne
0% maligne

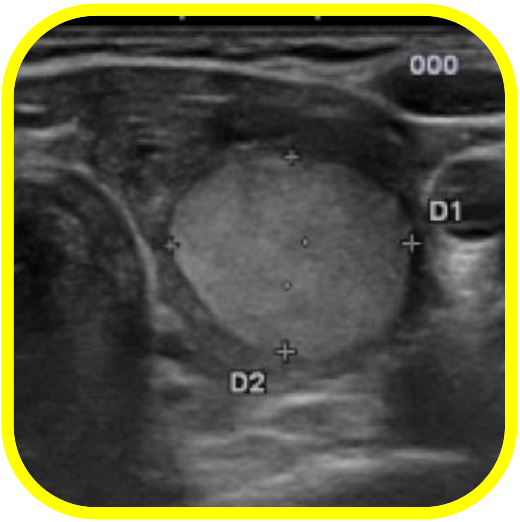

TIRADS 3
Niedriges Risiko
2-4 % maligne

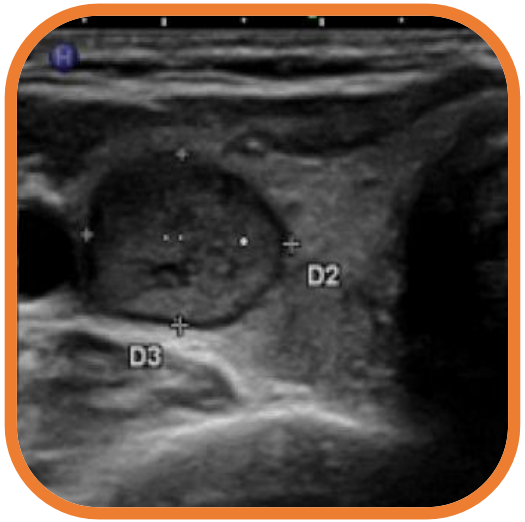

TIRADS 4
Intermediäres Risiko
6-17 % maligne

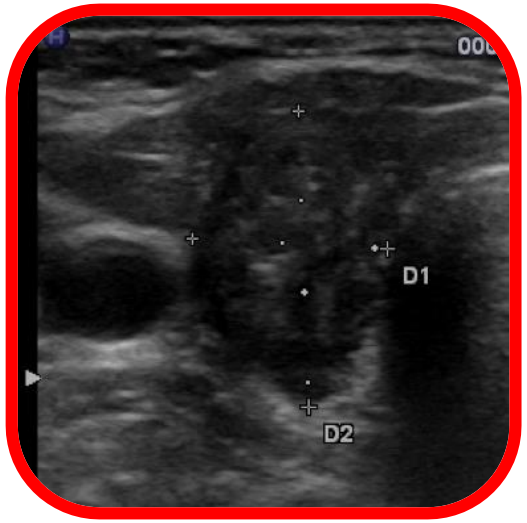

TIRADS 5
Hohes Risiko
26-87 % maligne

Zahlen KSSG, KSA, LUKS

5.7 % maligne	**4.6 % maligne**	**9.1 % maligne**	**30.1 % maligne**

Feinnadelpunktion:

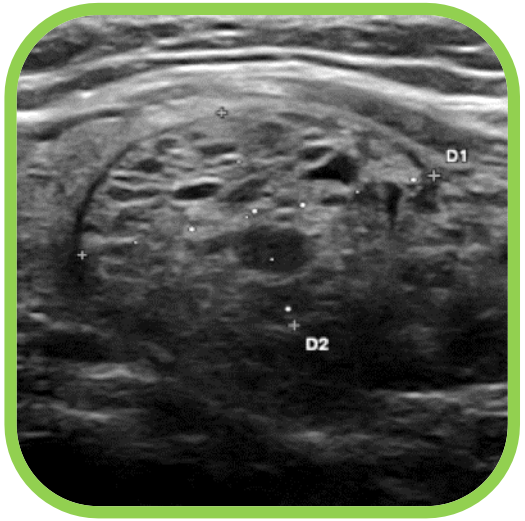

TIRADS 2
Benigne
0% maligne
Keine FNP

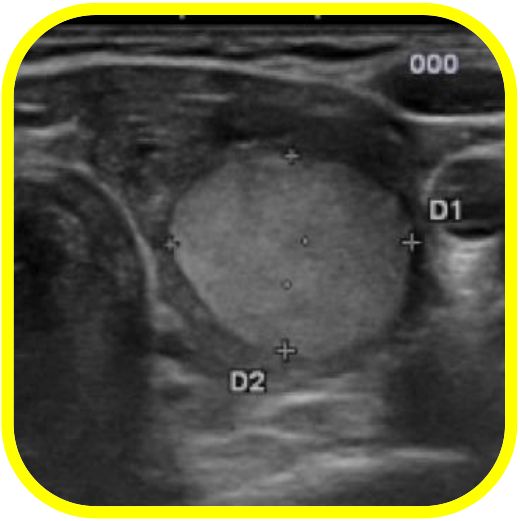

TIRADS 3
Niedriges Risiko
2-4 % maligne
FNP > 20 mm

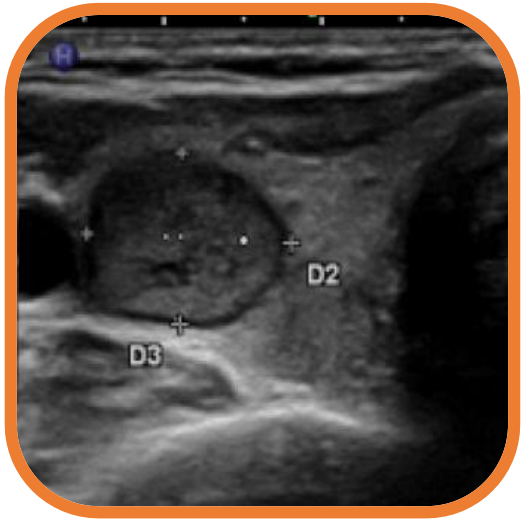

TIRADS 4
Intermediäres Risiko
6- 17 % maligne
FNP > 15 mm

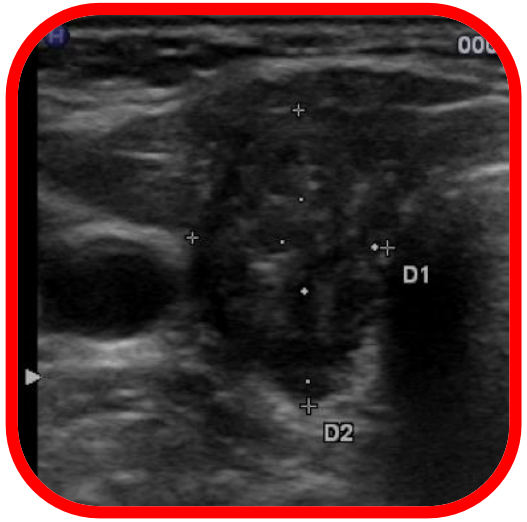

TIRADS 5
Hohes Risiko
26-87 % maligne
FNP > 10 mm

FNP von suspekten LK: Zytologie, Thyreoglobulin (Tg)- oder Calcitonin-Washout

Management von Schilddrüsenknoten

EU-TIRADS 2

Überwachung

Sonographie:
5-10 mm : keine Kontrolle
>10 mm: nach **3-5 Jahren**

FNP wenn:
- signifikantes Wachstum *
- neu Malignitätszeichen
- Behandlung geplant

EU-TIRADS 3

≤20 mm | >20 mm

FNP

Überwachung

Sonographie:
5-10 mm : keine Kontrolle
10-20 mm: nach **3-5 J.**

FNP wenn:
- signifikantes Wachstum
- neu Malignitätszeichen
- Behandlung geplant

EU-TIRADS 4

≤15 mm | >15mm

FNP

Überwachung

Sonographie:
nach **1 Jahr**

FNP wenn:
- signifikantes Wachstum
- neu Malignitätszeichen
- Behandlung geplant

EU-TIRADS 5

5-10 mm | >10 mm

FNP

Überwachung

Sonographie:
alle **6-12 Monate**

FNP wenn:
- signifikantes Wachstum
- suspekte LK
- extra-thyroidale Ausdehnung
- Behandlung geplant

* In 1 Jahr Wachstum ≥ 20 % in mind. 2 Dimensionen und um mind. 2mm oder Volumenzunahme ≥ 50 % oder lokale Kompression

Weitere Kriterien für oder gegen FNP

	⊕ FNP	⊖ FNP
Klinische Faktoren	• Männliches Geschlecht • Junges Alter • Solitärer Knoten • Kompressionssymptome durch Knoten • **Positive FA** für MTC oder MEN2 • **Bestrahlung der Hals/Kopf** in Kindheit • Geplant SD- oder NSD-OP • Patientenwunsch	• **langer stabiler Verlauf** oder langsames Wachstum bei multinodöser Schilddrüse • limitierte Lebenserwartung • **relevante Komorbiditäten** • Patientenwunsch • Pos. FA für benigne Struma multinodosa
Genetische Faktoren	• Syndromale Erkrankung mit SD-Ca in FA • **positive FA** für SD-CA (> 2 Verwandte)	
Biomarker	• Erhöhtes Calcitonin • Stimulierbares Calcitonin bei RET-Trägern	• **Subnormales TSH**
Bildgebung	• **18-FDG-uptake** (35 % maligne) • MIBI uptake	• Autonomer Knoten in Szintigraphie

EU-TIRADS: Achtung

- **EU-TIRADS**
  hohe Sensitivität für PTC, deutlich schlechter für follikuläre Variante PTC und FTC, MTC unklar
- **Zusammensetzung der Knoten**
  in EU-TIRADS nicht berücksichtigt: **Malignitätsrisiko höher bei vollständig soliden Knoten**
- **Unklar, ob high risk-features**:
  Klassifizierung als **EU-TIRADS 4**
- **Zytologie:**
  Risiko für **Fehldiagnosen** bei zystischen Knoten, subakuter und chronischer Thyre
- **Extrathyreoidale Ausdehnung**
  FNP indiziert unabhängig von TIRADS-Kategorie
- **Lymphknoten-Status** im EU-TIRADS nicht berücksichtigt:
  bei pathologischen* LK FNP des Knotens unabhängig von TIRADS



*zystische Areale, Mikrokalzifikationen, SD-Parenchym-ähnliches Erscheinungsbild, fehlender Hilus

Kurzer Exkurs …

The 2023 Bethesda System for Reporting Thyroid Cytopathology

Syed Z. Ali,[1] Zubair W. Baloch,[2] Beatrix Cochand-Priollet,[3] Fernando C. Schmitt,
Philippe Vielh,[5] and Paul A. VanderLaan[6]

The 2023 Bethesda-System: Was ist neu

The 2017 Bethesda System for Reporting Thyroid Cytopathology

I. Nicht diagnostisch oder unbefriedigend
- Nur Zystenflüssigkeit
- Praktisch azelluläres Präparat
- Andere (Blut, Gerinnungsartefakte, etc.)

II. Benigne
- Passend zu benignem follikulärem Knoten (inkl. adenomatöser Knoten, Kolloidknoten usw.)
- Passend zu lymphozytärer (Hashimoto-) Thyreoiditis im richtigen klinischen Kontext
- Passend zu granulomatöser (subakuter) Thyreoiditis
- Andere

III. Atypie oder follikuläre Läsion unklarer Signifikanz

IV. Follikuläre Neoplasie oder V.a. follikuläre Neoplasie
- Spezifizieren, wenn Hürthle Zell (onkozytär) Typ

V. V.a. Malignität
- V.a. papilläres Karzinom
- V.a. medullärs Karzinom
- V.a. Metastase
- V.a. Lymphom
- Andere

VI. Maligne
- Papilläres Schilddrüsenkarzinom
- Wenig differenziertes Karzinom
- Medulläres Schilddrüsenkarzinom
- undifferenziertes (anaplastisches) Karzinom
- Plattenepithel-Karzinom
- Karzinom mit gemischten Anteilen (specify)
- Metastase
- Non-Hodgkin-Lymphom
- Anderes

The 2023 Bethesda System for Reporting Thyroid Cytopathology

I. Nicht diagnostisch
- Nur Zystenflüssigkeit
- Praktisch azelluläres Präparat
- Andere (Blut, Gerinnungsartefakte, Lufttrocknungs-Artefakte, etc.)

II. Benigne
- Passend zu follicular nodular disease (neu WHO) (adenomatöser Knoten, Kolloidknoten usw.)
- Passend zu lymphozytärer (Hashimoto-) Thyreoiditis im richtigen klinischen Kontext
- Passend zu granulomatöser (subakuter) Thyreoiditis
- Andere

III. Atypie unklarer Signifikanz
- Spezifizieren, ob AUS bei Kernatypie oder andere AUS

IV. Follikuläre Neoplasie
- Spezifizieren, wenn onkozytärer (früher Hürthle Zell) Typ

V. V.a. Malignität
- V.a. papilläres Karzinom
- V.a. medullärs Karzinom
- V.a. Metastase
- V.a. Lymphom
- Andere

VI. Maligne
- Papilläres Schilddrüsenkarzinom
- Hochgradiges follikuläres Karzinom
- Medulläres Schilddrüsenkarzinom
- undifferenziertes (anaplastisches) Karzinom
- Plattenepithel-Karzinom
- Karzinom mit gemischten Anteilen (specify)
- Metastase
- Non-Hodgkin-Lymphom
- Anderes

The 2023 Bethesda-System: Was ist neu

The 2017 Bethesda System for Reporting Thyroid Cytopathology

I. Nicht diagnostisch oder unbefriedigend
- Nur Zystenflüssigkeit
- Praktisch azelluläres Präparat
- Andere (Blut, Gerinnungsartefakte, etc.)

II. Benigne
- Passend zu benignem follikulärem Knoten (inkl. adenomatöser Knoten, Kolloidknoten usw.)
- Passend zu lymphozytärer (Hashimoto-) Thyreoiditis im richtigen klinischen Kontext
- Passend zu granulomatöser (subakuter) Thyreoiditis
- Andere

III. Atypie oder follikuläre Läsion unklarer Signifikanz

IV. Follikuläre Neoplasie oder V.a. follikuläre Neoplasie
- Spezifizieren, wenn Hürthle Zell (onkozytär) Typ

V. V.a. Malignität
- V.a. papilläres Karzinom
- V.a. medullärs Karzinom
- V.a. Metastase
- V.a. Lymphom
- Andere

VI. Maligne
- Papilläres Schilddrüsenkarzinom
- Wenig differenziertes Karzinom
- Medulläres Schilddrüsenkarzinom
- undifferenziertes (anaplastisches) Karzinom
- Plattenepithel-Karzinom
- Karzinom mit gemischten Anteilen (specify)
- Metastase
- Non-Hodgkin-Lymphom
- Anderes

The 2023 Bethesda System for Reporting Thyroid Cytopathology

I. Nicht diagnostisch
- Nur Zystenflüssigkeit
- Praktisch azelluläres Präparat
- Andere (Blut, Gerinnungsartefakte, Lufttrocknungs-Artefakte, etc.)

II. Benigne
- Passend zu follicular nodular disease (neu WHO) (adenomatöser Knoten, Kolloidknoten usw.)

Diagnostisch = min. 6 Gruppen gut-erhaltene, gut-sichtbare follikuläre Zellen, jede Gruppe mit ≥10 Zellen

«unbefriedigend» nur noch in Beschreibung (Blut, Artefakte,….)

V. V.a. Malignität
- V.a. papilläres Karzinom
- V.a. medullärs Karzinom
- V.a. Metastase
- V.a. Lymphom
- Andere

VI. Maligne
- Papilläres Schilddrüsenkarzinom
- Hochgradiges follikuläres Karzinom
- Medulläres Schilddrüsenkarzinom
- undifferenziertes (anaplastisches) Karzinom
- Plattenepithel-Karzinom
- Karzinom mit gemischten Anteilen (specify)
- Metastase
- Non-Hodgkin-Lymphom
- Anderes

The 2023 Bethesda-System: Was ist neu

The 2017 Bethesda System for Reporting Thyroid Cytopathology

I. Nicht diagnostisch oder unbefriedigend
- Nur Zystenflüssigkeit
- Praktisch azelluläres Präparat
- Andere (Blut, Gerinnungsartefakte, etc.)

II. Benigne
- Passend zu benignem follikulärem Knoten (inkl. adenomatöser Knoten, Kolloidknoten usw.)
- Passend zu lymphozytärer (Hashimoto-) Thyreoiditis im richtigen klinischen Kontext
- Passend zu granulomatöser (subakuter) Thyreoiditis
- Andere

III. Atypie oder follikuläre Läsion unklarer Signifikanz

IV. Follikuläre Neoplasie oder V.a. follikuläre Neoplasie
- Spezifizieren, wenn Hürthle Zell (onkozytär) Typ

V. V.a. Malignität
- V.a. papilläres Karzinom
- V.a. medullärs Karzinom
- V.a. Metastase
- V.a. Lymphom
- Andere

VI. Maligne
- Papilläres Schilddrüsenkarzinom
- Wenig differenziertes Karzinom
- Medulläres Schilddrüsenkarzinom
- undifferenziertes (anaplastisches) Karzinom
- Plattenepithel-Karzinom
- Karzinom mit gemischten Anteilen (specify)
- Metastase
- Non-Hodgkin-Lymphom
- Anderes

The 2023 Bethesda System for Reporting Thyroid Cytopathology

I. Nicht diagnostisch
- Nur Zystenflüssigkeit
- Praktisch azelluläres Präparat
- Andere (Blut, Gerinnungsartefakte, Lufttrocknungs-Artefakte, etc.)

II. Benigne
- Passend zu follicular nodular disease (neu WHO) (adenomatöser Knoten, Kolloidknoten usw.)
- Passend zu lymphozytärer (Hashimoto-) Thyreoiditis im richtigen klinischen Kontext
- Passend zu granulomatöser (subakuter) Thyreoiditis
- Andere

III. Atypie unklarer Signifikanz
- Spezifizieren, ob AUS bei Kernatypie oder andere AUS

IV. Follikuläre Neoplasie
- Spezifizieren, wenn **onkozytärer** (früher Hürthle Zell) Typ

Kernatypie: höheres Malignitätsrisiko

Andere Atypien: Architektur, onkozytär, lymphozytär

- V.a. Lymphom
- Andere

VI. Maligne
- Papilläres Schilddrüsenkarzinom
- Hochgradiges follikuläres Karzinom
- Medulläres Schilddrüsenkarzinom
- undifferenziertes (anaplastisches) Karzinom
- Plattenepithel-Karzinom
- Karzinom mit gemischten Anteilen (specify)
- Metastase
- Non-Hodgkin-Lymphom
- Anderes

The 2023 Bethesda-System: Was ist neu

The 2017 Bethesda System for Reporting Thyroid Cytopathology

I. Nicht diagnostisch oder unbefriedigend
- Nur Zystenflüssigkeit
- Praktisch azelluläres Präparat
- Andere (Blut, Gerinnungsartefakte, etc.)

II. Benigne
- Passend zu benignem follikulärem Knoten (inkl. adenomatöser Knoten, Kolloidknoten usw.)
- Passend zu lymphozytärer (Hashimoto-) Thyreoiditis im richtigen klinischen Kontext
- Passend zu granulomatöser (subakuter) Thyreoiditis
- Andere

III. Atypie oder follikuläre Läsion unklarer Signifikanz

IV. Follikuläre Neoplasie oder V.a. follikuläre Neoplasie
- Spezifizieren, wenn Hürthle Zell (onkozytär) Typ

V. V.a. Malignität
- V.a. papilläres Karzinom
- V.a. medullärs Karzinom
- V.a. Metastase
- V.a. Lymphom
- Andere

VI. Maligne
- Papilläres Schilddrüsenkarzinom
- Wenig differenziertes Karzinom
- Medulläres Schilddrüsenkarzinom
- undifferenziertes (anaplastisches) Karzinom
- Plattenepithel-Karzinom
- Karzinom mit gemischten Anteilen (specify)
- Metastase
- Non-Hodgkin-Lymphom
- Anderes

The 2023 Bethesda System for Reporting Thyroid Cytopathology

I. Nicht diagnostisch
- Nur Zystenflüssigkeit
- Praktisch azelluläres Präparat
- Andere (Blut, Gerinnungsartefakte, Lufttrocknungs-Artefakte, etc.)

II. Benigne
- Passend zu follicular nodular disease (neu WHO) (adenomatöser Knoten, Kolloidknoten usw.)
- Passend zu lymphozytärer (Hashimoto-) Thyreoiditis im richtigen klinischen Kontext
- Passend zu granulomatöser (subakuter) Thyreoiditis
- Andere

III. Atypie unklarer Signifikanz
- Spezifizieren, ob AUS bei Kernatypie oder andere AUS

IV. Follikuläre Neoplasie
- Spezifizieren, wenn **onkozytärer** (früher Hürthle Zell) Typ

V. V.a. Malignität

Onkozytäre follikuläre Neoplasie: > 75 % Onkozyten, wenig/keine Lymphozyten, Kern- und Zellgrösse variabel, sehr spärlich oder kein Kolloid
➔ **Erhöhtes Malignitätsrisiko (ROM 25-50 %)**

- undifferenziertes (anaplastisches) Karzinom
- Plattenepithel-Karzinom
- Karzinom mit gemischten Anteilen (specify)
- Metastase
- Non-Hodgkin-Lymphom
- Anderes

The 2023 Bethesda-System: Malignitätsrisiko

Kategorie		Bethesda 2023 Malignitätsrisiko, NIFTP = CA % (range)	Bethesda 2023 Malignitätsrisiko, NIFTP ≠ CA % (range)	Bethesda 2017 Malignitätsrisiko, NIFTP = CA % (range)
Bethesda I	Nicht diagnostisch	**13 (5-20)**	**12 (- 1.3 %)**	5-10
Bethesda II	Benigne	**4 (2-7)**	**2 (-2.4 %)**	0-3
Bethesda III	Atypie unklarer Signifikanz	**22 (13-30)**	**16 (- 6.4 %)**	10-30
Bethesda IV	Follikuläre Neoplasie	**30 (23-34)**	**23 (- 7.1 %)**	25-40
Bethesda V	V.a. Malignität	**74 (67-83)**	**65 (- 9.1 %)**	50-75
Bethesda VI	Maligne	**97 (97-100)**	**94 (-2.6 %)**	97-99

NIFTP: Non-invasive follicular thyroid neoplasm with papillary-like nuclear features

The 2022 WHO classification of thyroid tumors: novel concepts in nomenclature and grading

Benign Lesions

- Thyroid follicular nodular disease
- Follicular thyroid adenoma
- Follicular thyroid adenoma with papillary architecture
- Oncocytic adenoma

Low-risk Neoplasms

- Non-invasive follicular thyroid neoplasm with papillary-like nuclear features (NIFTP)
- Follicular thyroid tumor of uncertain malignant potential (FT-UMP)
- Well-differentiated thyroid tumor of uncertain malignant potential (WD-UMP)
- Hyalinizing trabecular thyroid tumor (HTT)

Malignant Thyroid Neoplasms

Follicular thyroid carcinoma (FTC)

mi | eai | wi

Invasive encapsulated follicular variant papillary thyroid carcinoma (IEFV-PTC)

mi | eai | wi

Oncocytic carcinoma of the thyroid (OCA)

mi | eai | wi

Papillary thyroid carcinoma (PTC)

Subtypes

- Infiltrative follicular
- Tall cell
- Columnar cell
- Hobnail
- Solid
- Diffuse sclerosing
- Warthin-like
- Oncocytic

Differentiated high-grade thyroid carcinoma (DHGTC)

- Papillary, follicular or solid growth
  - Invasive features
  - Any nuclear cytology
  - At least one of:
    - -Mitotic count ≥5/2 mm^2
    - -Necrosis

Poorly differentiated thyroid carcinoma (PDTC)

- Solid, trabecular or insular growth
  - Invasive features
  - No PTC nuclear features
  - At least one of:
    - -Mitotic count ≥3/2 mm^2
    - -Necrosis
    - -Convoluted nuclei

Anaplastic thyroid carcinoma (ACA)

- Anaplastic features
  - Undifferentiated phenotype

The 2023 Bethesda-System: Malignitätsrisiko bei Kindern

Kategorie		Bethesda 2023 Malignitätsrisiko % (range)	Erwachsene Malignitätsrisiko, % (range)
Bethesda I	Nicht diagnostisch	**14 (0-33)**	13 (5-20)
Bethesda II	Benigne	**6 (20-27)**	4 (2-7)
Bethesda III	Atypie unklarer Signifikanz	**28 (11-54)**	22 (13-30)
Bethesda IV	Follikuläre Neoplasie	**50 (28-100)**	30 (23-34)
Bethesda V	V.a. Malignität	**81 (40-100)**	74 (67-83)
Bethesda VI	Maligne	**98 (86-100)**	97 (97-100)

The 2023 Bethesda-System: Malignitätsrisiko

843 Knoten
36 % Symptomatisch
35 % Inzidentalome
Malignitätsrate 13.5 %

Kategorie		Bethesda 2023 Malignitätsrisiko, NIFTP = CA % (range)	Knoten KSSG, KSA, LUKS Malignitätsrisiko % (range)
Bethesda I	Nicht diagnostisch	**13 (5-20)**	**9 (0-19)**
Bethesda II	Benigne	**4 (2-7)**	**1 (0-2)**
Bethesda III	Atypie unklarer Signifikanz	**22 (13-30)**	**18 (10-26)**
Bethesda IV	Follikuläre Neoplasie	**30 (23-34)**	**16 (10-22)**
Bethesda V	V.a. Malignität	**74 (67-83)**	**87 (76-98)**
Bethesda VI	Maligne	**97 (97-100)**	**97 (91-100)**

Zurück zu…

European Thyroid JOURNAL | C Durante, L Hegedüs *et al.* | 12:5 | e230067

GUIDELINES

2023 European Thyroid Association Clinical Practice Guidelines for thyroid nodule management

Cosimo Durante[1,*], Laszlo Hegedüs[2,*], Agnieszka Czarniecka[3], Ralf Paschke[4], Gilles Russ[5], Fernando Schmitt[6], Paula Soares[7], Tamas Solymosi[8] and Enrico Papini[9]

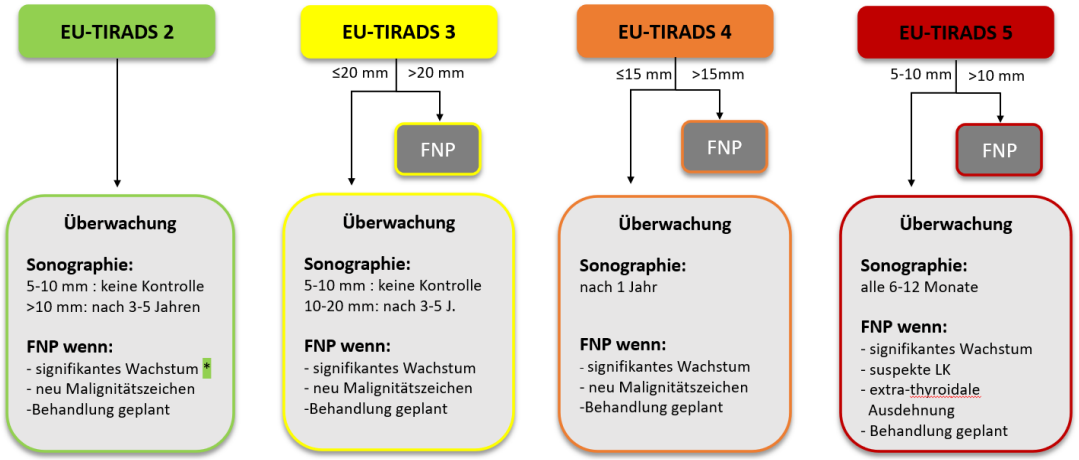

Management von Schilddrüsenknoten

Bethesda I

EU-TIRADS 3 (>20mm)
- Re- FNP
- nicht diagnostisch: CNB überlegen

EU-TIRADS 4 (>15mm) und 5 (>10mm):
- Re- FNP
- nicht diagnostisch: CNB oder Molekular Test
- nicht diagnostisch: active surveillance oder OP

Bethesda II

EU-TIRADS 3 (>20mm) und 4 (> 15mm)
- US nach 3-5 J.
- Re-FNP bei signifikantem Wachstum oder neu Malignitätszeichen

EU-TIRADS 5 (>10mm):
- Re-FNP
(Diskrepanz von US und Zytologie)

Bethesda III

Re-FNP bei allen EU-TIRADS

Weiter Beth. III:
EU-TIRADS 3 (>10mm):
- US nach 1 Jahr
- Molekular Test oder OP

EU-TIRADS 4 und 5 (>10mm):
- OP oder active Surveillance
- Molekular Test

Bethesda IV

EU-TIRADS 3, 4 und 5 (>10mm)
- OP anbieten
- Molekular Test

Bethesda V / Bethesda VI

EU-TIRADS 3, 4 und 5 (> 10 mm):
- OP empfehlen

EU-TIRADS 3, 4 und 5 (5- 10 mm) ohne Nachweis suspekter LK oder Hinweisen auf extrathyroidale Ausdehnung
- Active Surveillance überlegen

Interdisziplinärer Workup bei fortgeschrittenem Karzinom

CNB: core-needle biopsy US: Ultraschall FNP: Feinnadelpunktion

Molekularpathologische Tests bei indeterminierter Zytologie

Test (Verfügbarkeit)	Prinzip	Methode	Resultat	Sens (%)	Spez (%)	NPV (%)	PPV (%)	OP vermeidbar
BRAF (verfügbar, 2004)	1 Mutation	PCR	„rule-in"	41	100	68	99	0
7-Gen Mutations-/ Fusionspanel (verfügbar, 2011)	4 Mutationen 3 Fusionstranskripte	PCR	„rule-in"	51	93	86	70	0
Gene Expression Classifier® (USA, 2012)	142 mRNAs Proprietärer Algorithmus	Microarray	„rule-out"	92	52	91	30	~25 %
Thyroseq V3® (USA, 2018)	112 Mutationen, CNV, Fusionstranskripte, Genexpression	NGS	„rule-out", spezifisch	94	82	97	66	~60 %
ThyGenNext® & Thyramir® (USA)	10 Mutation 37 Fusionstranskripte 10 microRNAs	NGS RT-qPCR	„rule-out", spezifisch	89	85	96	66	~60 %
Afirma GSC	1115 Gene Mutationen, Fusionen	NGS	„rule-out", spezifisch	96	68	91	47	~60 %

Vargas-Salas et al., Endocrine Rel Cancer 25: R163, 2018; Sciacchitano et al.,Oncotarget 8: 49421, 2017; Nikoforova et al., JAMA Oncol 5: 204, 2019

Calcitonin

Routinemässig bestimmen?

- Pro: frühe Diagnose, ev. bessere Prognose
- Contra: keine klare Evidenz, dass Mortalität reduziert wird

Empfehlung: Calcitonin bestimmen bei

- geplanter OP oder minimal-invasive Therapie von SD-Knoten
- Indeterminierte Zytologie (Bethesda III-V)
- Suspektem sonomorphologischem Befund
- Pos. FA für MTC oder MEN2

Cut-off für MTC:

Männer: > 30 pg/ml Frauen: > 34 pg/ml

Andere Bildgebungen (nebst Ultraschall)

Szintigraphie:

bei subnormalem TSH, V.a. Autonomie

- keine FNP bei autonomen Knoten
- RJ-Therapie evaluieren

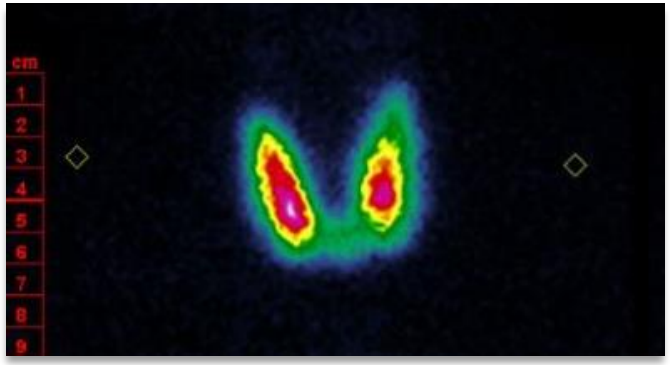

CT, MRI:

retrosternales Wachstum, lokale Ausdehnung?

Therapie-Optionen

Chirurgie

- Hemithyreoidektomie, Thyreoidektomie
- therapeutisch (Symptomen)
  diagnostisch (B III/IV/V)
  onkologisch (B V, VI)
- Calcitonin (> cut-off/stimulierbar bei RET-Mut.)
- Indikationsstellung für jeden SD-Lappen separat
- **Komplikationen**: Recurrensläsion, Hypoparathyreoidismus bei TTx (volumenabhängig, ca. 50 OP/Jahr als Schwelle)

Therapie-Optionen

Chirurgie

- Hemithyreoidektomie, Thyreoidektomie
- therapeutisch (Symptomen)
  diagnostisch (B III/IV/V)
  onkologisch (B V, VI)
- Calcitonin (> cut-off/stimulierbar bei RET-Mut.)
- Indikationsstellung für jeden SD-Lappen separat
- **Komplikationen**: Recurrensläsion, Hypoparathyreoidismus bei TTx (volumenabhängig, ca. 50 OP/Jahr als Schwelle)

Radiojodtherapie

- Bei autonomen Knoten
- Struma multinodosa (OP Risiko↑)
- Grössenreduktion möglich (Dosis abhängig); bei sehr grossen Knoten, Lokalsymptomen eher Chirurgie
- Mind. 6 Mt. Abstand zu Schwangerschaft
- **Komplikationen:** Rezidiv

Therapie-Optionen

Chirurgie

- Hemithyreoidektomie, Thyreoidektomie
- therapeutisch (Symptomen)
  diagnostisch (B III/IV/V)
  onkologisch (B V, VI)
- Calcitonin (> cut-off/stimulierbar bei RET-Mut.)
- Indikationsstellung für jeden SD-Lappen separat
- **Komplikationen**: Recurrensläsion, Hypoparathyreoidismus bei TTx (volumenabhängig, ca. 50 OP/Jahr als Schwelle)

Radiojodtherapie

- Bei autonomen Knoten
- Struma multinodosa (OP Risiko↑)
- Grössenreduktion möglich (Dosis abhängig); bei sehr grossen Knoten, Lokalsymptomen eher Chirurgie
- Mind. 6 Mt. Abstand zu Schwangerschaft
- **Komplikationen:** Rezidiv

Ethanol-Instillation

- Erstlinie für rein zystische oder dominant zystische Läsionen

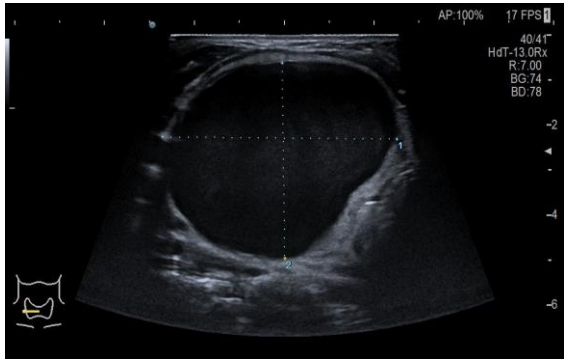

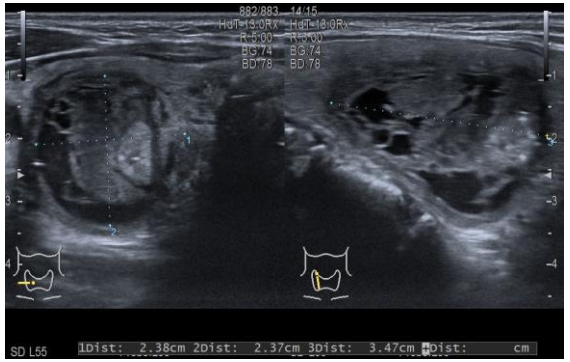

Nach 1 Mt

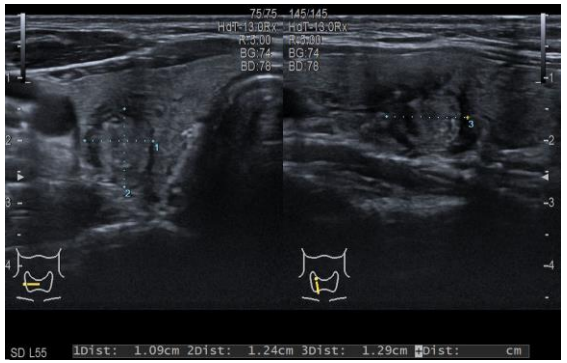

Nach 1 Jahr

Therapie-Optionen

Chirurgie

- Hemithyreoidektomie, Thyreoidektomie
- therapeutisch (Symptomen)
  diagnostisch (B III/IV/V)
  onkologisch (B V, VI)
- Calcitonin (> cut-off/stimulierbar bei RET-Mut.)
- Indikationsstellung für jeden SD-Lappen separat
- **Komplikationen**: Recurrensläsion, Hypoparathyreoidismus bei TTx (volumenabhängig, ca. 50 OP/Jahr als Schwelle)

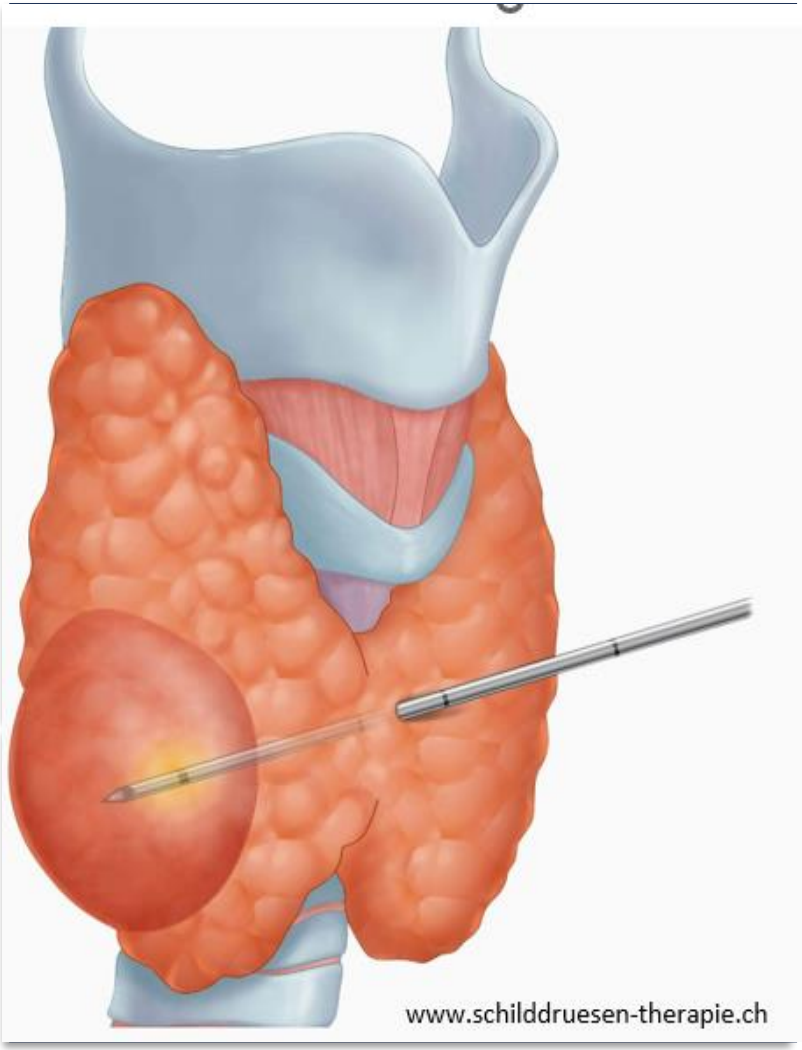

Thermoablation
(Radiofrequenz, Laser)

- benigne, symptomatische Knoten
- Zysten (relaps nach EA)
- Grössenreduktion (bis 80%)
- ambulant möglich
- 2x benigne Zytologie und Stimmbandfunktion vorher
- **Komplikationen**: Recurrensläsion, thermische Läsionen, Nachkontrollen (nach 6 Mt, 12 Mt und 3-5J.), Rezidivrisiko im Langzeitverlauf ? (> 5 Jahre)

Therapie-Optionen

Chirurgie

- Hemithyreoidektomie, Thyreoidektomie
- therapeutisch (Symptomen) diagnostisch (B III/IV/V onkologisch (B V, VI)
- Calcitonin (> cut-off/st bei RET-Mut.)
- Indikationsstellung für Lappen separat
- **Komplikationen**: Recurrensläsion, Hypoparathyreoidismus bei TTx (volumenabhängig, ca. 50 OP/Jahr als Schwelle)

Radiojodtherapie

- Bei Hyperthyreose infolge autonomen Knoten
- Grössenreduktion möglich (Dosis

Komplikationen: Rezidiv

Ethanol-Instillation

- Erstlinie für rein zystische oder dominant zystische Läsionen

Thermoablation (Radiofrequenz, Laser)

- benigne, symptomatische Knoten
- Zysten (relaps nach EA)
- senreduktion (bis 80%)
- ulant möglich
- enigne Zytologie und mbandfunktion vorher
- **Komplikationen**: Recurrensläsion, thermische Läsionen, Nachkontrollen (nach 6 Mt, 12 Mt und 3-5J.), Rezidivrisiko im Langzeitverlauf ? (> 5 Jahre)

Nicht empfohlen:

- **Levothyroxin bei euthyreoter Struma**
- **Selen, Jod ohne Nachweis eines Mangels**

2023 ETA-Guidelines: Zusammenfassung

- Guidelines bieten einen Leitfaden zum sinnvollen Management von Schilddrüsenknoten
- Abschätzung des Malignitätsrisikos mittels Ultraschalls und FNP (wenn indiziert) als Grundlage für die Festlegung des weiteren Vorgehens
- In gewissen Fällen bleibt das Malignitätsrisiko unklar, individuelle Entscheidung gemäss ärztlicher Erfahrung und Patientenwunsch nötig
- Molekulare Tests (rule out) können helfen, sind in Europa aber noch kaum verfügbar
- Bei Verdacht auf Malignität ist Operation Therapie der Wahl
- Minimal invasive Therapien bei benignen symptomatischen Knoten

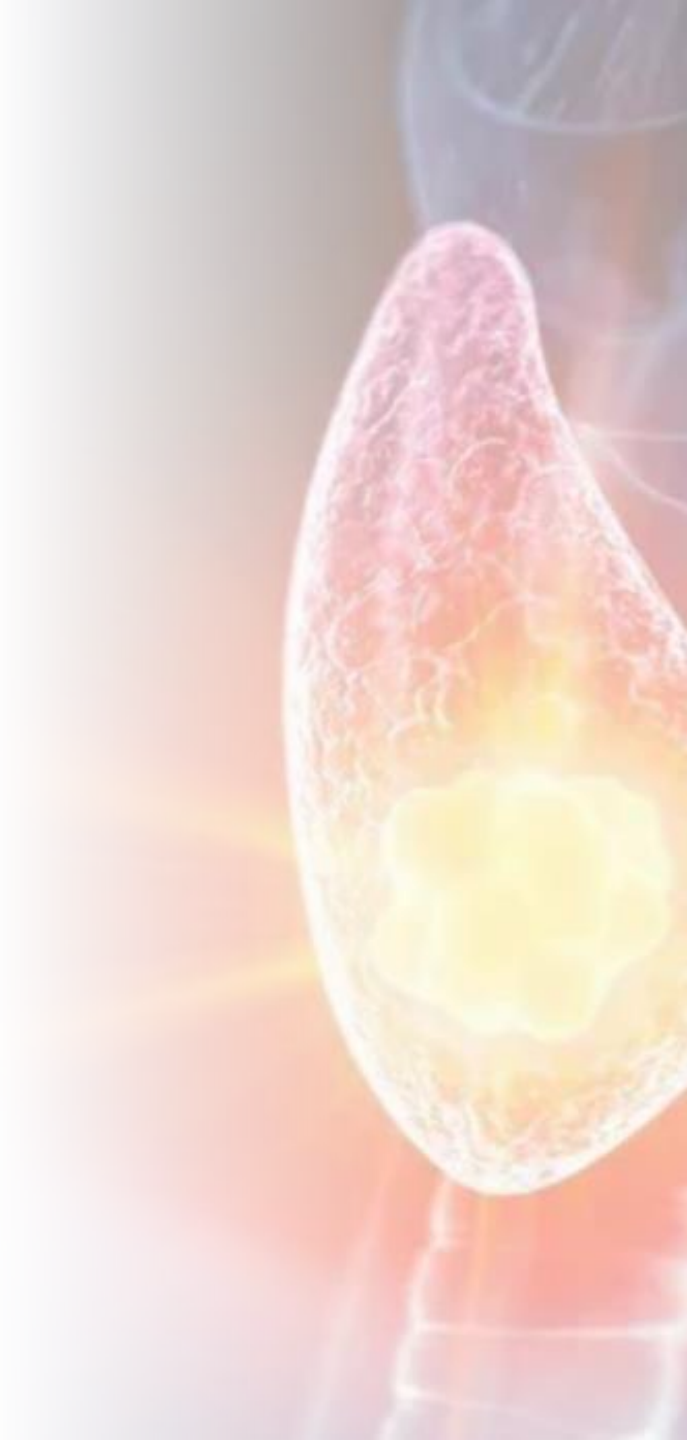

Ausblick:

International

Thyroid **I**maging **R**eporting **A**nd **D**ata **S**ystem

(I-TIRADS)

International TIRADS (I-TIRADS)

- **Problem:** multiple US-basierte Risikostratifizierungs-Systeme weltweit

  ➔ unterschiedliche Malignitätsrisiken, verschiedene Definitionen machen Vergleich in Studien schwierig

- **Ziel:** ein TIRADS-System, das die verschiedenen TIRADS vereint

Phase 1: Lexikon und Atlas von Beschreibung von SD-Knoten im US

Phase 2: I-TIRADS

International TIRADS: Phase 1

Radiology

REVIEWS AND COMMENTARY • STATEMENTS AND GUIDELINES

International Expert Consensus on US Lexicon for Thyroid Nodules

Cosimo Durante, MD, PhD • Laszlo Hegedüs, MD • Dong Gyu Na, MD, PhD • Enrico Papini, MD • Jennifer A. Sipos, MD • Jung Hwan Baek, MD, PhD • Andrea Frasoldati, MD • Giorgio Grani, MD • Edward Grant, MD • Eleonora Horvath, MD • Jenny K. Hoang, MBBS • Susan J. Mandel, MD • William D. Middleton, MD • Rose Ngu, BDS, EDS • Lisa Ann Orloff, MD • Jung Hee Shin, MD • Pierpaolo Trimboli, MD • Jung Hyun Yoon, MD, PhD • Franklin N. Tessler, MD, CM

From the Department of Translational and Precision Medicine, Sapienza University of Rome, Rome, Italy (C.D., G.G.); Department of Endocrinology and Metabolism, Odense University Hospital, Odense, Denmark (L.H.); Department of Radiology, Gangneung Asan Hospital, University of Ulsan College of Medicine, Seoul, Republic of Korea (D.G.N.); Department of Endocrinology and Metabolism, Regina Apostolorum Hospital, Rome, Italy (E.P.); Division of Endocrinology, Diabetes and Metabolism, Department of Medicine, The Ohio State University Wexner Medical Center, Columbus, Ohio (J.A.S.); Department of Radiology and Research Institute of Radiology, University of Ulsan College of Medicine, Seoul, Korea (J.H.B.); Endocrinology Unit, Arcispedale S. Maria Nuova IRCCS, Reggio Emilia, Italy (A.F.); Department of Radiology, Keck Hospital of USC, University of Southern California, Los Angeles, Calif (E.G.); Department of Imaging, Universidad del Desarrollo, Clínica Alemana de Santiago, Santiago, Chile (E.H.); Department of Radiology, Johns Hopkins Bayview Medical Center, Baltimore, Md (J.K.H.); Division of Endocrinology, Diabetes and Metabolism, Perelman School of Medicine, University of Pennsylvania, Perelman Center for Advanced Medicine, Philadelphia, Pa (S.J.M.); Mallinckrodt Institute of Radiology, Washington University School of Medicine, St Louis, Mo (W.D.M.); Department of Dental Radiological Imaging, Guy's and St Thomas NHS Foundation Trust & King's College London Dental Institute, London, United Kingdom (R.N.); Department of Otolaryngology — Head and Neck Surgery, Stanford Cancer Center, Stanford University School of Medicine, Stanford, Calif (L.A.O.); Department of Radiology, Samsung Medical Center, Sungkyunkwan University School of Medicine, Seoul, Republic of Korea (J.H.S.); Clinic for Endocrinology and Diabetology, Ente Ospedaliero Cantonale, Lugano, Switzerland (P.T.); Department of Radiology, Severance Hospital Research Institute of Radiological Science, Yonsei University College of Medicine, Seoul, Republic of Korea (J.H.Y.); and Department of Radiology, The University of Alabama at Birmingham Heersink School of Medicine, 619 19th St S, Birmingham, AL 35249 (F.N.T.). Received June 9, 2023; revision requested July 10; revision received September 11; accepted September 19. **Address correspondence to** F.N.T. (email: *fiessler@uabmc.edu*).

Conflicts of interest are listed at the end of this article.

See also the article by Lee et al and the editorial by Reuter in this issue.

Radiology 2023; 309(1):e231481 • https://doi.org/10.1148/radiol.231481 • Content codes: HN US

International TIRADS (I-TIRADS): US-Lexikon

I-TIRADS composition: proportion of the solid and fluid components of a nodule

Solid:

No obvious anechoic cystic portions. ROM 29.5-35.4%

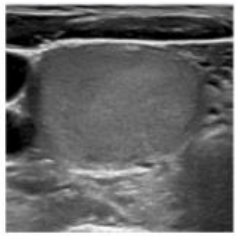

Solid nodule contains no cystic (fluid) components.

Spongiform:

Nodule completely or nearly completely replaced by multiple cystic spaces separated by thin septa. ROM <1%

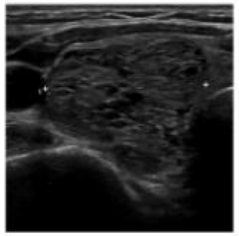

Nodule is replaced by innumerable cystic spaces.

Mixed predominantly solid:

Composed mostly of solid tissue with a fluid component < 50% of the nodule volume. ROM 8.2%

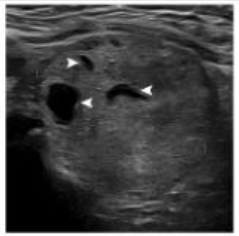

Nodule contains scattered cystic (fluid) components (arrowheads) that comprise less than 50% of its volume in aggregate.

Pure cyst:

Composed of anechoic fluid without significant solid components (including septations and mural "lumps"). ROM ~0%

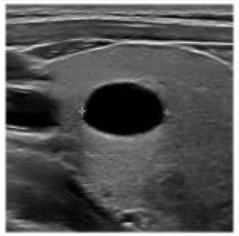

Nodule (calipers) contains only anechoic fluid.

Mixed predominantly cystic:

Composed mostly of fluid, with a fluid component > 50% of the nodule volume. ROM 4.4%

Fluid comprises more than 50% of the nodule's volume. Arrowheads denote the interface between fluid and solid.

Figure 2: Chart shows examples of US descriptors in the International Thyroid Imaging Reporting and Data System (I-TIRADS) composition category. ROM = risk of malignancy.

I-TIRADS echogenicity: echogenicity of the non-calcified solid components of a nodule when compared to the reference structures represented either by the normal thyroid parenchyma or the anterior neck muscles

Markedly hypoechoic:

Echogenicity less than or equal to the anterior neck muscles. ROM 57.0%

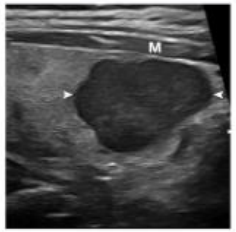

Nodule (arrowheads) is less echogenic than anterior neck muscles (M).

Hyperechoic:

Increased echogenicity (characterized by brighter appearance) relative to the surrounding normal thyroid parenchyma. ROM N/A

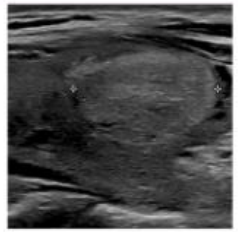

Nodule (calipers) is more echogenic than adjacent normal thyroid parenchyma.

Mildly hypoechoic:

Decreased echogenicity (characterized by darker appearance) relative to the normal thyroid parenchyma, but still increased echogenicity relative to the anterior neck muscles. ROM 19.9%

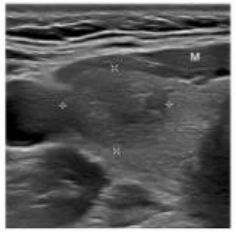

Nodule (calipers) is less echogenic than adjacent parenchyma, but more echogenic than anterior neck muscles (M).

Anechoic:

No internal echoes. ROM N/A

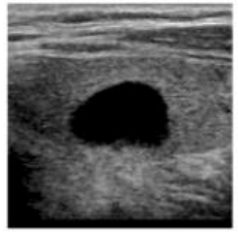

Absence of internal echoes in a cystic nodule.

Isoechoic:

Similar echogenicity relative to the surrounding normal thyroid parenchyma. ROM 3.9%

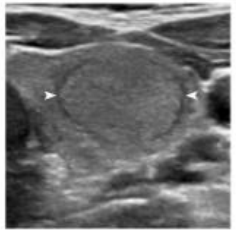

Echogenicity of nodule (arrowheads) is similar to that of adjacent normal thyroid tissue.

Figure 3: Chart shows examples of US descriptors in the International Thyroid Imaging Reporting and Data System (I-TIRADS) echogenicity category. N/A = not available, ROM = risk of malignancy.

International TIRADS (I-TIRADS): US-Lexikon

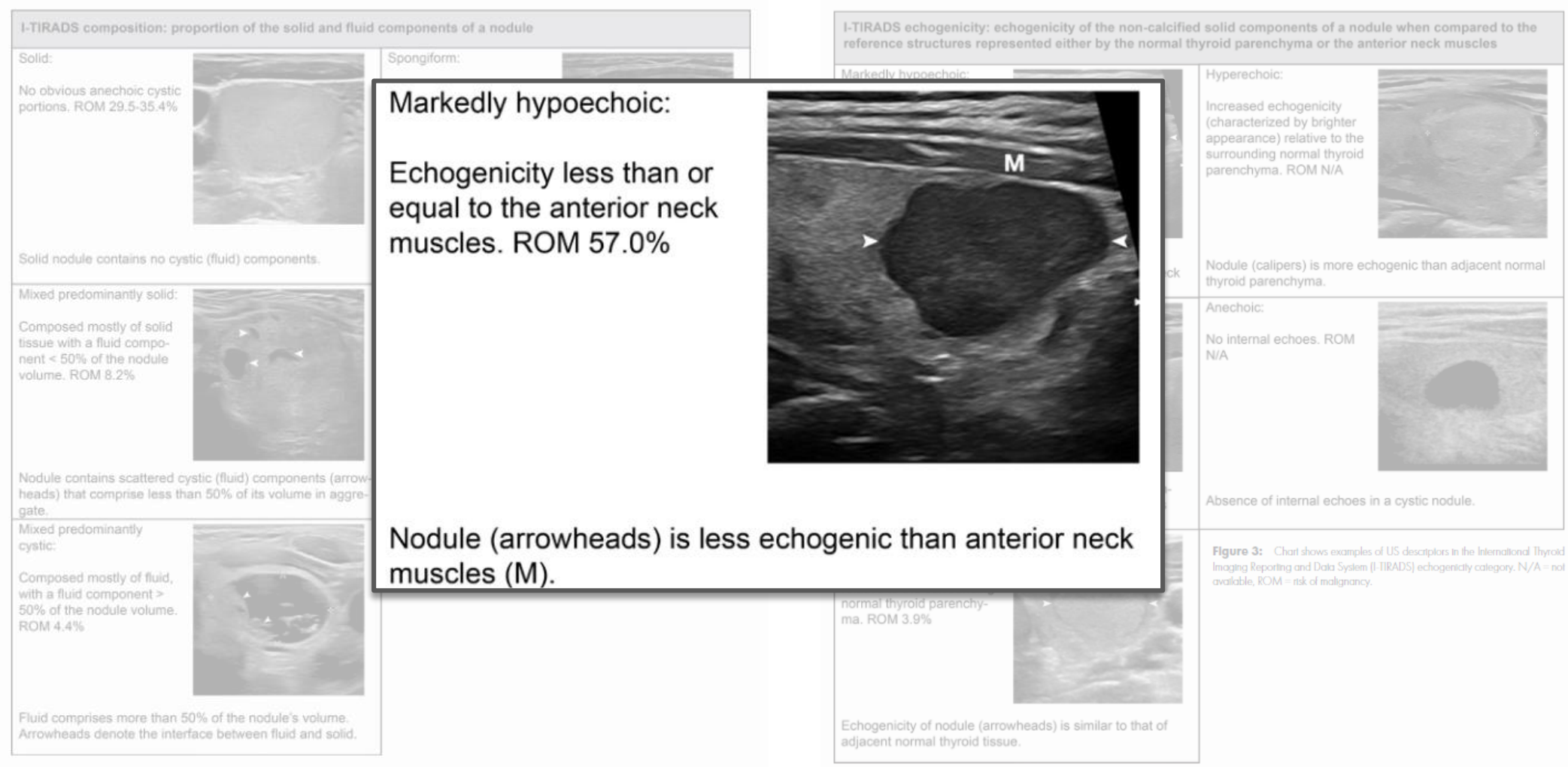
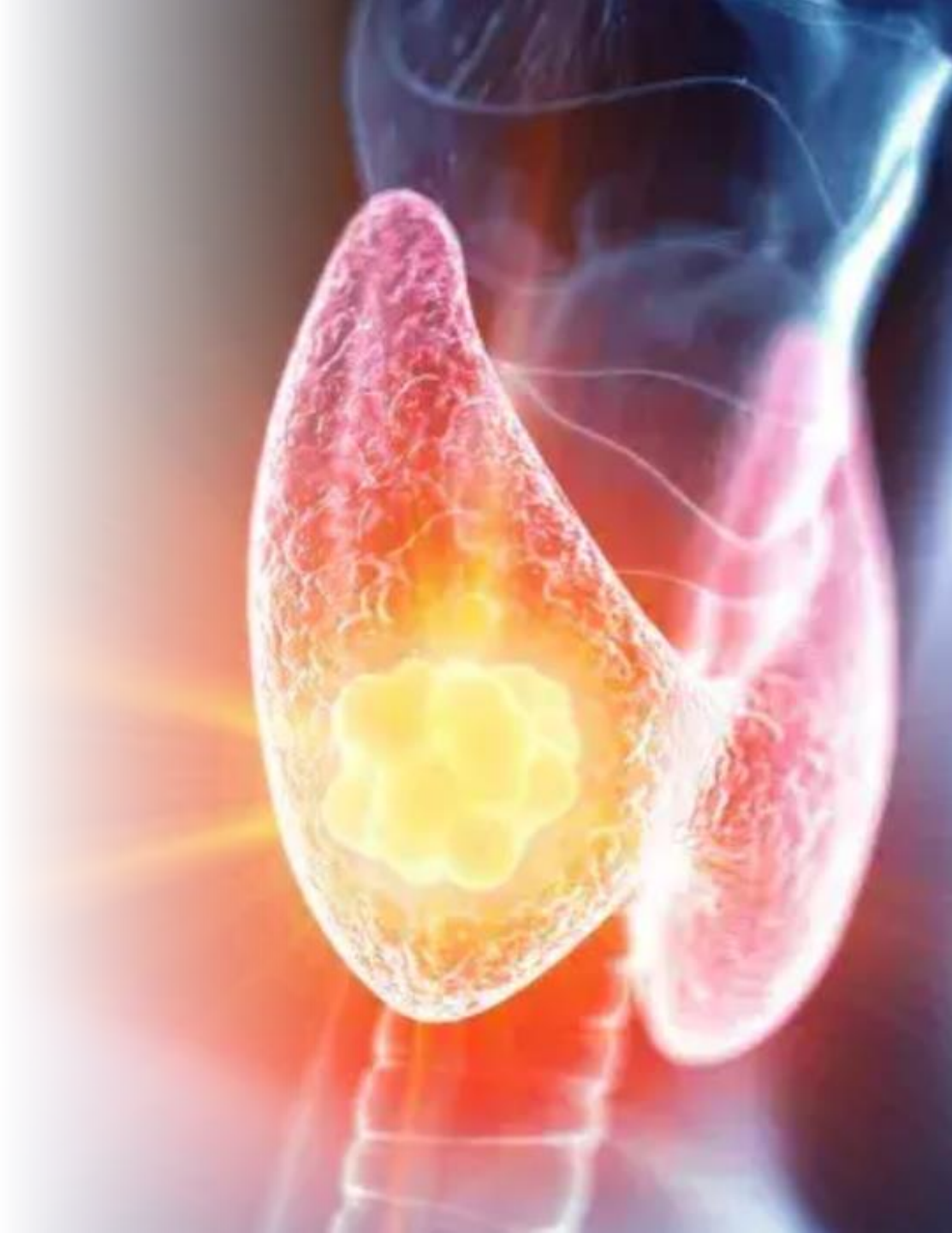
Vielen Dank