Kantonsspital St.Gallen

OSTSCHWEIZER KINDERSPITAL

Ostschweizer Zentrum für seltene Krankheiten

Endokrinologie / Diabetologie Kolloquium 17.01.2024

Klinische und genetische Diagnostik bei Erwachsenen mit seltenen Knochenerkrankungen

Manuela Schöb & Silvia Azzarello
Endokrinologie / Diabetologie und Medizinische Genetik, KSSG

3698

Seltene Erkrankung
≤ 5 / 10’000

Insgesamt 7000-8000 weltweit, davon 461 Knochenerkrankungen

J.Aronson et al, BMJ , 2006

Das Bildelement mit der Beschriftung ID 1641 wurde in der Datei nicht gefunden.

Fallvorstellung Frau M.L., 34-jährig

- Hausärztliche Zuweisung zur Osteodensitometrie (DXA) bei Metatarsale II - Fraktur rechts 2022
- aufgetreten bei einem langen, zügigen Spaziergang, inzwischen gut verheilt

Das Bildelement mit der Beschriftung ID 1611 wurde in der Datei nicht gefunden.

Fraktur-Anamnese:

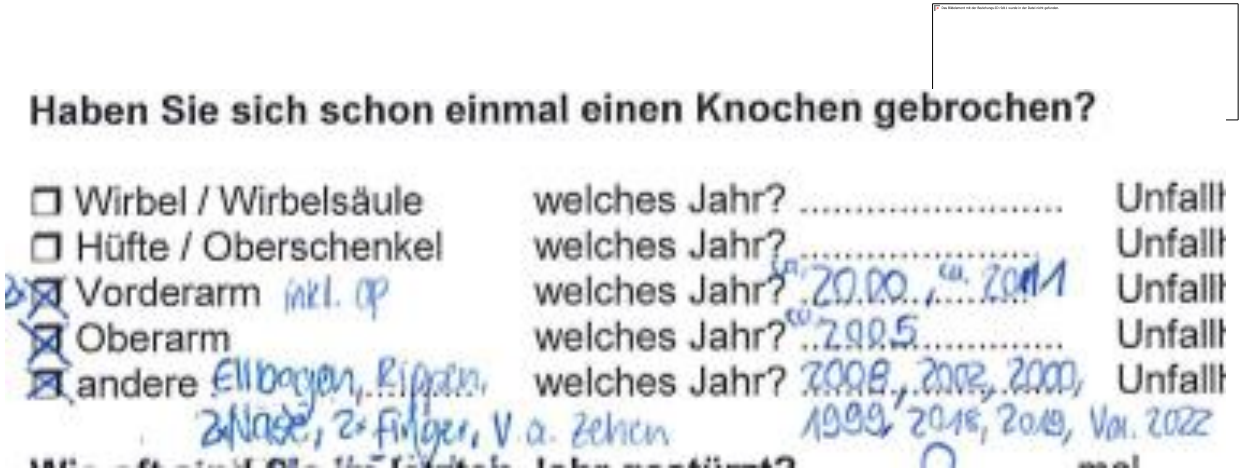

Haben Sie sich schon einmal einen Knochen gebrochen?

☐ Wirbel / Wirbelsäule	welches Jahr?	Unfall
☐ Hüfte / Oberschenkel	welches Jahr?	Unfall
☒ Vorderarm inkl. OP	welches Jahr? 2000, 2011	Unfall
☒ Oberarm	welches Jahr? 2005	Unfall
☒ andere Ellbogen, Rippen, 2 Nase, 2 Finger, V.a. Zehen	welches Jahr? 2008, 2002, 2000, 1999, 2018, 2019, Vor. 2022	Unfall

- Unterarm links 8j., in Wand gerannt
- Unterarm links 9j., Sturz vom Pferd
- Mehrere Rippen 10j., Sprung von Bett auf Matratze
- Humerus links 13j., Sturz mit Snowboard aus Stand heraus
- Ellbogen rechts 16., Stolpersturz beim Fussballspiel
- mehrere Finger- und Zehen bds. 16-17j.

Früher Beginn
Starke Ausprägung

4. **Werden oder wurden Sie bereits wegen Osteoporose behandelt?**
   ☐ Ja, womit? ..... In welcher Zeit? .....
   ☒ Nein

5. **Werden oder wurden Sie mit folgenden Medikamenten behandelt?**
   Prednison, Spiricort, Calcort, andere Kortison-Tabletten? ☐ Ja ☒ Nein
   von ..... bis .....

   Therapie bei Epilepsie: ..... ☐ Ja ☒ Nein

6. **Welche Medikamente oder Spritzen bekommen Sie aktuell?**
   (Name und Dosierung der einzelnen Medikamente?)
   Nur Verhütungsmittel (Nuvaring)

7. **Rauchen Sie täglich mehr als 10 Zigaretten?** ☐ Ja ☒ Nein

8. **Trinken Sie täglich 3 oder mehr Gläser Alkohol?** ☐ Ja ☒ Nein

9. **Bewegen Sie sich mindestens 3x20 Minuten/Woche?**
   (z.B. zügiges Spazieren, Gymnastik, etc.) ☒ Ja ☐ Nein

10. **Wie gross waren Sie früher?**
    (gemäss ID, Pass) ...164.... cm

11. **Welches war Ihr tiefstes Gewicht seit dem 18. Lebensjahr:** .....55..... kg

12. **Hatten Sie je eine Essstörung?** ☐ Ja ☒ Nein

13. **Leiden Sie an entzündlichem Gelenkrheuma?** Fm Umgebung ☐ Ja ☒ Nein

14. **Wurde bei Ihnen einmal eine chronische Magendarm-Entzündung festgestellt?**
(z.B. Colitis ulcerosa, Morbus Crohn, Zöliakie): bitte unten angeben

15. **Liegt eine chronische Nierenfunktionsstörung vor?** ☐ Ja ☒ Nein
16. **Sind Sie organtransplantiert?** ☐ Ja ☒ Nein
17. **Haben Sie eine Schilddrüsen- oder Nebenschilddrüsenüberfunktion** ☐ Ja ☒ Nein
18. **Leiden Sie an Zuckerkrankheit (Diabetes mellitus)?** ☐ Ja ☒ Nein

19. **Für Frauen:**

Alter bei der ersten Periodenblutung? ....14..... Jahre
Alter bei der letzten Periodenblutung?..bis heute.... Jahre
Haben Sie Hormone nach der Abänderung eingenommen? ☐ Ja ☐ Nein
(Tabletten, Pflaster, Gel, Spritzen, Zäpfchen) (wie lange, was?) .....
Wurde an Gebärmutter oder Eierstöcken operiert (was, wann?) .....
Periode blieb einmal länger als 6 Monate aus (ausser Schwangerschaft)? ☐ Ja ☒ Nein

Keine klassischen Risikofaktoren

DXA - Messung:

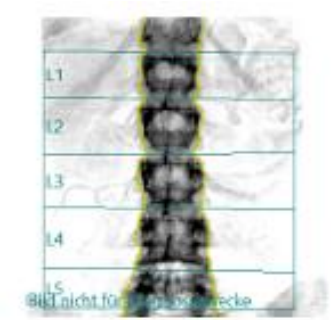

Densitometrie: USA (NHANES/Lunar vereint)					
Bereich	BMD (g/cm²)	YA (%)	YA T-Wert	AM (%)	AM Z-Wert
L1	0.866	77	-2.2	79	-1.9
L2	0.870	73	-2.7	75	-2.4
L3	0.958	80	-2.0	83	-1.7
L4	0.970	81	-1.9	84	-1.6
L1-L2	0.868	75	-2.5	77	-2.1
L1-L3	0.902	77	-2.2	80	-1.9
L1-L4	0.923	78	-2.1	81	-1.8
L2-L3	0.916	76	-2.4	79	-2.0
L2-L4	0.937	78	-2.2	81	-1.9
L3-L4	0.965	80	-2.0	83	-1.6

Densitometrie: USA (NHANES/Lunar vereint)					
Bereich	BMD (g/cm²)	YA (%)	YA T-Wert	AM (%)	AM Z-Wert
Hals Links	0.798	77	-1.7	83	-1.1
Wards Links	0.680	75	-1.8	80	-1.3
Troch Links	0.635	75	-1.9	80	-1.4
Schaft Links	0.931	-	-	-	-
Gesamt Links	0.791	78	-1.7	83	-1.3

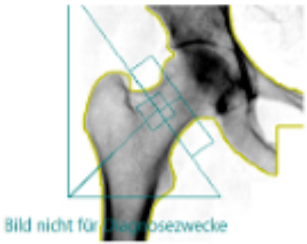

Densitometrie: USA (NHANES/Lunar vereint)					
Bereich	BMD (g/cm²)	YA (%)	YA T-Wert	AM (%)	AM Z-Wert
Hals Rechts	0.727	70	-2.2	76	-1.7
Wards Rechts	0.633	70	-2.1	75	-1.7
Troch Rechts	0.591	69	-2.3	74	-1.8
Schaft Rechts	0.926	-	-	-	-
Gesamt Rechts	0.766	76	-1.9	80	-1.5

Ein Bildelement mit der Beschriftung ID 1361 wurde in der Datei nicht gefunden.

Weiterführende Anamnese / Klinische Untersuchung

Ein Bildelement mit der Beschriftung ID 1611 wurde in der Datei nicht gefunden.

Weiterführende Anamnese / Klinische Untersuchung

15 %

ExtraCell Beauty Collagen Matrix - Beeren-Vanille - 25 Btl.

ExtraCell Beauty Collagen Matrix - Beeren-Vanille Geschmack.

Für straffe Haut, kräftiges Haar und Nägel sowie für das Bindgewebe.

Sowohl für die Frau wie auch für den Mann.

SKU P7424

~~105,00CHF~~ **89,00CHF**

1 **In den Warenkorb »**

Weiterführende Anamnese / Klinische Untersuchung

Skelett / Körperbau

Bindegewebe

Zahnentwicklung / -status

Weiterführende Anamnese / Klinische Untersuchung

Skelett / Körperbau

- Körpergrösse: eher klein im Vgl. zur erwarteten Grösse
- Deformitäten: Skoliose
- Armspannweite: normal
- Gesichtdysmorphie: keine

Bild: https://www.rosenfluh.ch/paediatrie-2012-02/skoliose-bei-kindern-und-jugendlichen

Bindegewebe

- Überbeweglichkeit: Beighton Score ≥ 4/5

Beighton score	Left side	Right side
1. Passively touch the forearm with the thumb, while flexing the wrist	1	1
2. Bend the little finger back to ≥ 90°	1	1
3. Hyperextension of the elbows greater than or equal to 10°	1	1
4. Knees hyperextension greater than or equal to 10°	1	1
5. Touching the floor with the palms of the hands when reaching down without bending the knees	1	
Total	/9	

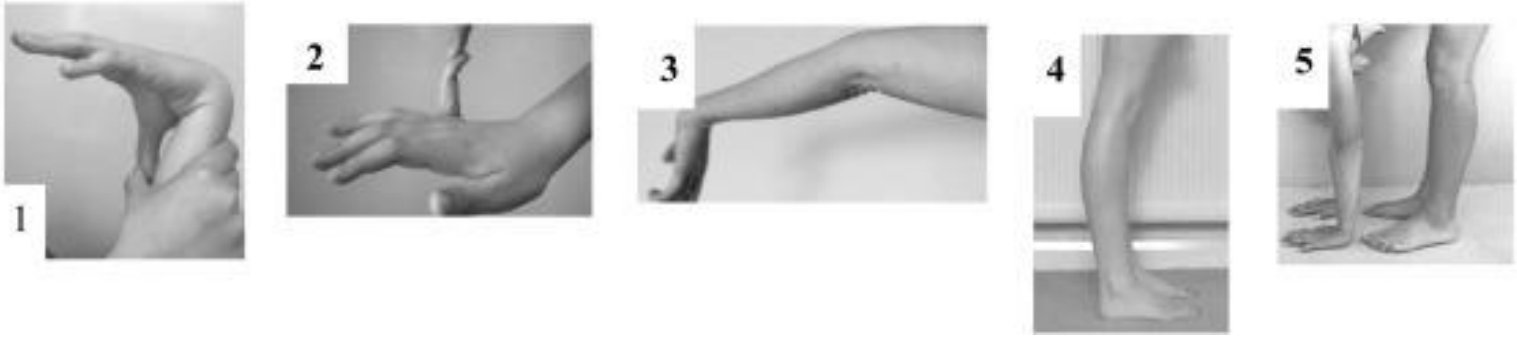

C.Baeza-Velasco, Research in Development Disabilities, 2017

Bindegewebe

- Überbeweglichkeit: Beighton Score 2/9 – normal
- Gelenksluxationen: keine
- Wundheilung /Narben: regelrecht
- Haut:
  - eher dünn, keine laxe Haut
  - Striae albae Oberschenkel
  - neigt zu Hämatomen

Bild: E. Valesky et al, Annual Frankfurt Dermatology Meeting, 2012

Ein Bildelement mit der Beziehungs-ID rId11 wurde in der Datei nicht gefunden.

Zahnentwicklung / -status

- Anlage Milch-/bleibende Zähne: eher klein
- Farbe gräulich – durchschimmernd: Ja
- Neigung zu Karies: Ja
- Vorzeitiger Zahnverlust: Nein, aber häufiges Abbröckeln

Ein Bildelement mit der Beziehungs-ID rId11 wurde in der Datei nicht gefunden.

Das Bildelement mit der Beschriftung ID 1261 konnte in der Datei nicht gefunden

Weitere Organsysteme

- Kardiovaskulär: keine Aneurysmen oder Klappenanomalien
- Hören: leichte Innenohrschwerhörigkeit bds.
- Augen: Myopie bds. (-3.5 Dioptrien), bläuliche Skleren
- Nieren: keine Urolithiasis, ...

Extraskelettale Manifestationen, die zu genetischer Erkrankung passen

Das Bildelement mit der Beschriftung ID 1262 konnte in der Datei nicht gefunden.

Labor (+ radiologische Diagnostik)

Calcium	[2.0-2.6 mmol/l]			2.31	
Phosphat	[0.8-1.5 mmol/l]			1.02	
Creatinin	[<95 µmol/l]			82	
GFR(CKD-EPI)	[>60 ml/min/1.73 m²]			83	
ALP	[30-120 U/l]			50	
GGT	[<35 U/l]			21	
Total Proteine	[63-83 g/l]			67	
Albumin (chem.)	[34-48 g/l]			42.0	
CRP	[<8 mg/l]			7	
FSH	[U/l]			5.16	
Estradiol	[pmol/l]			<55	
TSH (3.IS)	[0.25-4 mIU/l]			2.92	
PTH intact	[15-65 ng/l]				39.3
Prokollagen Typ 1 (P1NP)[1]	[15-59 µg/l]	35			
ß-CrossLaps (ß-CTx)	[µg/l]	0.24			
Ostase	[5.5-24.6 µg/l]	11.0			
Ferritin	[30-300 µg/l]			27*	
Vitamin B12	[180-900 ng/l]			231	
25-OH-Vitamin D Total	[75-250 nmol/l]			66*	
Protein-EP				s.unten	
Albumin	[55.8-66.1 %]			62.1	
Alpha-1-Globuline	[2.9-4.9 %]			4.3	
Alpha-2-Globuline	[7.1-11.8 %]			8.0	
Beta-1-Globuline	[4.7-7.2 %]			6.6	
Beta-2-Globuline	[3.2-6.5 %]			5.1	
Gamma-Globuline	[11.1-18.8 %]			13.9	
Albumin	[40.2-47.6 g/l]			41.6	

Phosphat ↓

Hypophosphatämische Rachitis

Th: Calcitriol, Phosphat,..

Alkalische Phosphatase ↓

Hypophosphatasie

KI für Antiresorptiva

Klinische Hinweise für seltene hereditäre Knochenerkrankung

Früher Beginn
Starke Ausprägung

Keine klassischen
Risikofaktoren

Extraskelettale
Manifestation



Familienanamnese

ORIGINAL ARTICLE

AMERICAN JOURNAL OF medical genetics PART A WILEY

Nosology and classification of genetic skeletal disorders: 2019 revision

Geert R. Mortier[1] | Daniel H. Cohn[2] | Valerie Cormier-Daire[3] | Christine Hall[4] | Deborah Krakow[5] | Stefan Mundlos[6] | Gen Nishimura[7] | Stephen Robertson[8] | Luca Sangiorgi[9] | Ravi Savarirayan[10] | David Sillence[11] | Andrea Superti-Furga[12] | Sheila Unger[12] | Matthew L. Warman[13]

461 seltene hereditäre Knochenerkrankungen
→ 42 Gruppen

Das Bildelement mit der Beschriftung ID 1841 wurde in der Datei nicht gefunden.

Seltene hereditäre Bindegewebserkrankungen

Ehlers Danlos

Marfan

Osteogenesis imperfecta

Häufige überlappende Klinik
→ genetische Diagnostik
wichtig im Hinblick auf
Screening-Untersuchungen
und Therapie

Das Bildelement mit der Beschriftung ID 1611 wurde in der Datei nicht gefunden.

Klassische Klassifikation der Osteogenesis imperfecta

Table 3: Current modified phenotypic Sillence classification of osteogenesis imperfecta from the Nosology Group of the International Skeletal Dysplasia Society (adapted from Bonafé L, et al. Nosology and Classification of Genetic Skeletal disorders: 2015 Revision. Am J Med Genet A. 2015;167A(12):2869-92 9999A:1–24).

OI Type	Inheritance	Features
1	AD	**Non-deforming form** Osseous fragility Presenile hearing loss Blue sclerae
2	AD, AR	**Perinatal lethal form** Extremely severe osseous fragility
3	AD, AR	**Progressively deforming form** Moderate to severe osseous fragility
4	AD, AR	**Moderate form** Generally normal sclerae
5	AD, AR	Calcification of the interosseous membrane and/or hypertrophic callus

AD = autosomal dominant; AR = autosomal recessive; OI = osteogenesis imperfecta

(Klinische) Verdachtsdiagnose

1. Osteopenie mit multiplen Frakturen, ED 2022

- DD Osteogenesis imperfecta Typ 1
- St.n. Vorderarmfraktur 2000 und 2011 links, mehreren Rippenfrakturen 2002, Humerusfraktur links 2005, Ellbogenfraktur rechts 2008
- DXA 2022: Z-Score LWS -1,8 SD, femoral neck -1,7 SD, total hip -1,5 SD
- laborchemisch kein Hinweis auf sekundäre Osteoporoseursachen
- weitere mögliche Manifestationen einer OI Typ 1: Skoliose, Gelenksschmerzen, auffallend fragile, gräulich-durchscheinende Zähne, blau-gräuliche Sklerae, leichte Innenohrschwerhörigkeit bds.

Aktuell:
- Zuweisung genetische Sprechstunde KSSG bei Vd.a. Bindegewebs-Erkrankung

Genetische Sprechstunde am KSSG

Anmeldung

Extern per E-Mail an genetischesprechstunde@kssg.ch oder per Post: Kantonsspital St.Gallen, Institut für Pathologie, Medizinische Genetik, Rohrschacherstrasse 95, 9007 St.Gallen

Intern über Auftragsplugin von Medfolio

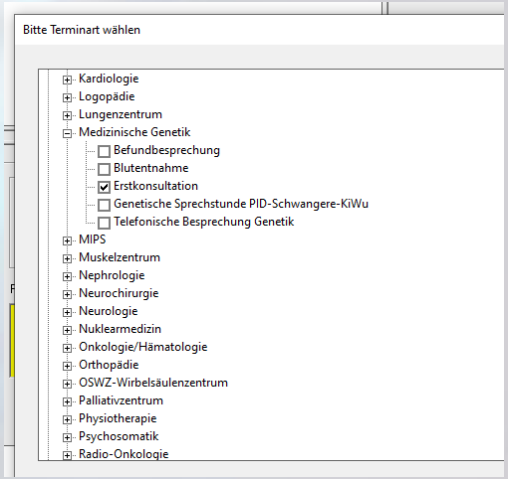

Genetische Sprechstunde am KSSG



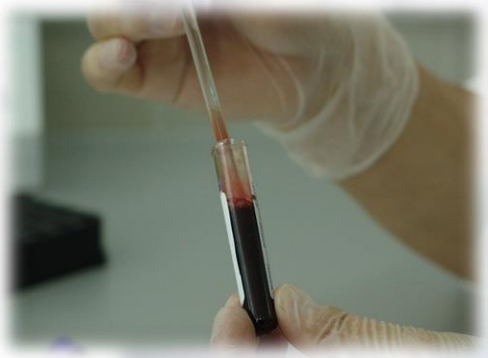

34-jährige Patientin mit unklarer Osteopenie

Rezidivierende Knochenbrüche seit der Kindheit

Hereditäre Erkrankung?

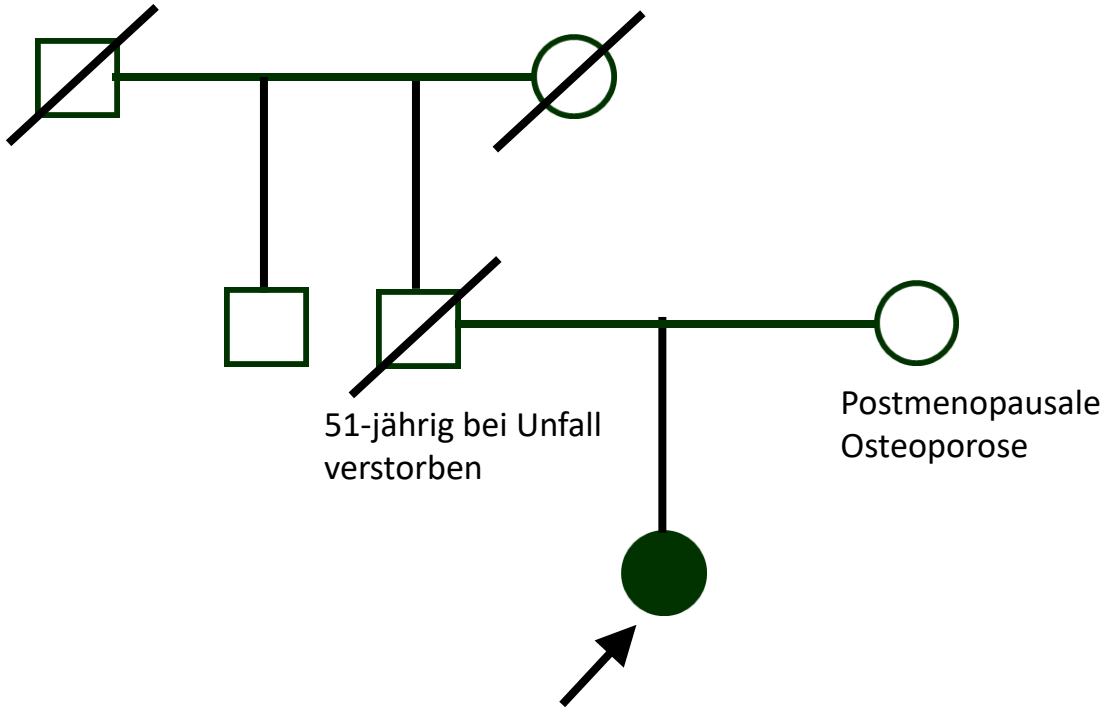

Klinische Untersuchung

Kleine Körpergrösse

Beighton-Score 2/9

Leicht bläulich-gräuliche Skleren

Eher dünne Haut mit Neigung zu Hämatomen

Striae distensae Oberschenkel

z.T. gräulich durchscheinende Zähne

DD frühe Osteopenie/ Osteoporose

- Osteogenesis imperfecta durch Mutationen in den Genen COL1A1 oder COL1A2
- LRP5-Mutationen (autosomal-rezessiv vererbtes Osteoporosis-Pseudoglioma Syndrom)
- WNT1-Mutationen
- X-Chromosomal vererbte Osteoporose durch PLS3-Mutationen
- Autosomal-dominante SGMS2-Varianten

Autosomal-rezessiver Erbgang?

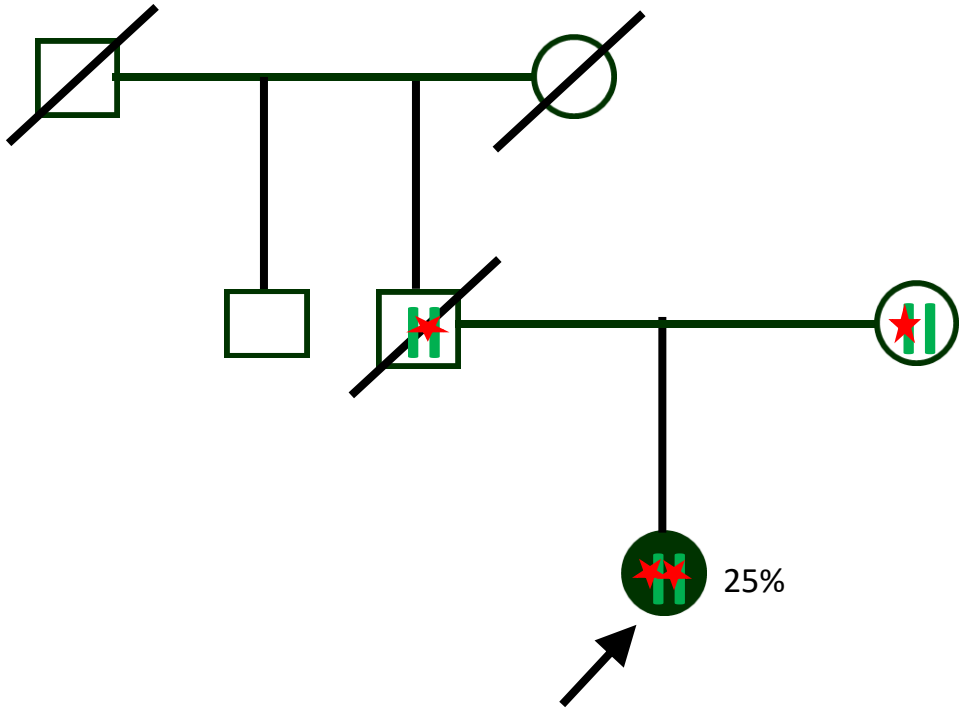

Kosten molekulargenetische Analysen

- Sanger-Sequenzierung bekannte Mutation: 193.5 TP

- Hochdurchsatzsequenzierung 1-10 Gene: 2610.0 TP
- Hochdurchsatzsequenzierung 11-100 Gene: 2970.0 TP
- Hochdurchsatzsequenzierung über 100 Gene: 3420.0 TP

Osteogenesis imperfecta (COL1A1/2)

- Frakturen mit minimalem oder fehlendem Trauma
- Dentinogenesis imperfecta
- Schwerhörigkeit im Erwachsenenalter
- Klinisches Spektrum von perinataler Letalität, schwere Skelettale Deformitäten bis milde Prädisposition für Frakturen

Keimbahnmutation

Information über Vererbungsrisiko und Möglichkeit einer gezielten genetischen Testung von Familienangehörigen

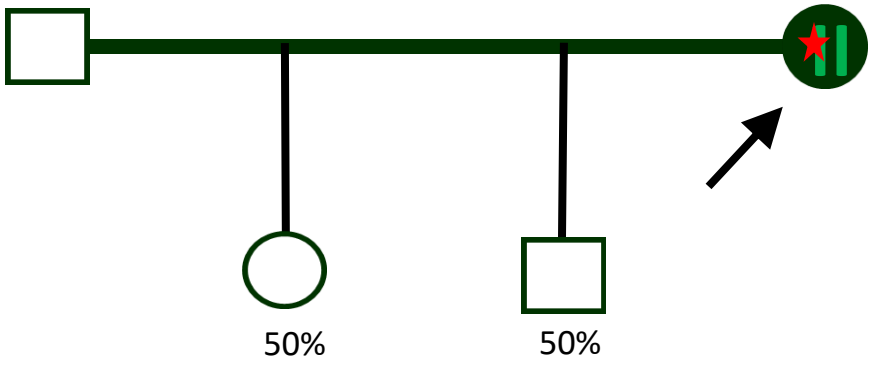



Vielen Dank für Ihre Aufmerksamkeit !