Noonan-Syndrom
genetische Heterogenität, variable Ausprägung, Diagnostik, Therapie

DR. MED BARBARA OEHL-JASCHKOWITZ
HUMANGENETIK
OSTSCHWEIZER KINDERSPITAL ST GALLEN

JANUAR 2024

Noonan-Syndrom

- Wird den **Rasopathien** zugeordnet
- Rasopathien umfassen eine Gruppe von Erkrankungen, die durch eine Dysregulation des RAS/MAPK-Signaltransduktionsweges verursacht sind.
- Zu den Erkrankungen des RAS/MAPK-Signaltrasduktionsweges gehören neben dem Noonan-Syndrom, die Noonan-Syndrom-ähnlichen Erkrankungen (z.B. Cardio-facio-cutanes Syndrom, Costello-Syndrom, Legius-Syndrom) und die Neurofibromatose Typ 1.
- Häufigkeit wird mit 1:1000 bis 1: 2500 angegeben
- In der Regel a. d. erblich mit variabler Ausprägung

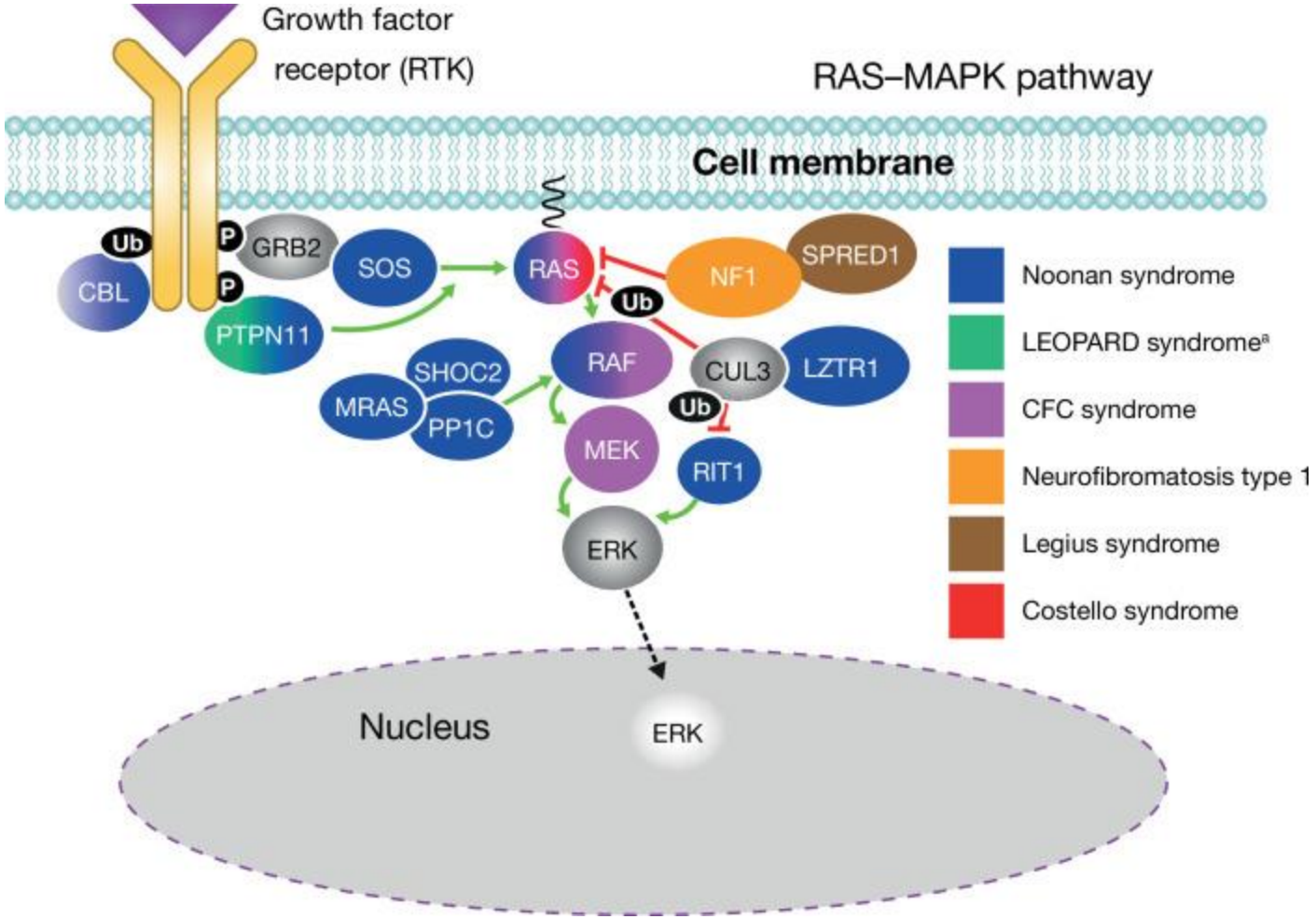

Zenker, M. et al: Noonan-Syndrome: improving recognition and diagnosis; Arch Dis Child 2022, 107: 1073-1078

Klassische Symptome

- **Kleine Körpergröße** (50-70%)
- Relative Makrocephalie
- **Angeborener Herzfehle**r (50-80%, darunter häufig Pulmonalklappenstenose , ASD, VSD und andere)
- **Verbreiterte Nackenfalte**, kurzen Hals
- **Hypertrophe Kardiomyopathie** (10-29%)
- Typische **faciale Stigmata**:
  - Ptosis
  - Nach außen unten abfallende Lidachsenstellung
  - Weiter Augenabstand, Epikanthus
  - Tief sitzende, nach hinten rotierte Ohren

Roberts, A.E.; et al: Noonan-Syndrom, Lancet, 2013, Jan.26, 381(9863):;(333-342),

Weitere Symptome

- **Schwerhörigkeit** (40%, überwiegend sensorisch aber auch gemischt oder Leitungsschwerhörigkeit)
- Gelenküberstreckbarkeit und Hypotonie
- **Gerinnungsstörungen(6-10%, Faktormangel, Plättchenanomalien,** häufiger Koagulopathie ohne relevante Blutungsneigung)
- Kryptorchismus (60-80%)
- Erhöhtes **Tumorrisiko**
- **Auffälliger Brustkorb** mit weit auseinander stehenden Mamillen

  Pectus carinatum superior und Pectus excavatum inferior
- Lymphatische Dysplasien
- Entwicklungsretardierung (6-25%, Lernbehinderung, Intelligenzminderung)
- Ophthalmologische Befunde: z.B: Strabismus, Nystagmus, Katarakt

Pränatale Befunde

- Erweiterte Nackentransparenz (~16% der Feten, bei denen eine Chromosomenanomalie pränatal ausgeschlossen wurde, weisen eine pathogene Variante in einem der Noonan-Gene auf).
- Persistierende Nackenfalte / Cystisches Hygrom
- Lymphatische Aussackungen jugulär
- Hydrops fetalis
- Pleura- / Pericardergüsse
- Polyhydramnion
- Cardiale / renale Anomalien
- Dysmorphe Stigmata
- Hinweise auf eine Kardiomypathie

Perinatale/ neonatale Periode

- **Die Geburtsmaße liegen meisten im Normbereich**
- Die Erkrankung ist, insbesondere bei Fehlen von großen Fehlbildungen nicht leicht zu diagnostizieren.
- Berichte über Auffälligkeiten in der Schwangerschaft können ggf. richtungsweisend sein
- Großer Schädel im Verhältnis zum Gesicht
- Hohe Stirn, bitemporal eher eng
- Hypertelorismus, Epicathus, Ptosis
- Nach unten abfallenden Lidachsenstellung
- Kurzer breiter Nacken
- Kardiomyopathie
- Fehlbildungen insbesondere im Bereich Herz und Nieren
- Hodenhochstand
- Ernährungsstörungen

First
Second
Third
Fourth
Fifth

Typische Symptome des Noonan-Syndroms
(aus Wiedemann und Kunze: Atlas der klinischen Syndrome)

Kindheit

- **Die facialen Auffälligkeiten akzentuieren sich**
- Die Gesichtsform wird eher dreieckig
- Skelettäre Auffälligkeiten werden deutlicher wie

  weiter Mamillenabstand, Pectus carinatum, Pectus excavatum, Skoliose
- **Kleinwuchs (um das erste Lebensjahr)**
- Entwicklungsverzögerung /Lernbehinderung
- Verhaltensbesonderheiten (ADHS, soziale Interaktionsstörungen, Kommunikationsstörungen)
- Schwerhörigkeit
- Blutungsneigung

Typische Symptome des Noonan-Syndroms
(aus Wiedemann und Kunze: Atlas der klinischen Syndrome)

Adoleszenz

- **Verzögerte Pubertätsentwicklung, vor allem im männlichen Geschlecht**
- Verzögerter Wachstumsschub
- Retardiertes Knochenalter
- **Reduzierte Fertilität im männlichen Geschlecht** zum Teil in Zusammenhang mit Hodenhochstand aber insbesondere einer primären Dysfunktion der Sertoli-Zellen
- Schwerhörigkeit
- Blutungsanomalien (amegakaryozytäre Thrombozytopenie, von Willebrand-Erkrankung, partieller Gerinnungsfaktormangel, Faktor XI, XII,XIII)
- Kardiomyopathie
- Orthopädische Probleme
- Neurokognitive / emotionale Entwicklungsstörung

Tumorrisiko

- Leicht Erhöhtes Risiko für maligne Erkrankungen (Risiko für Tumore ~1-2%)

  insb. **Juvenile myelomonocytäre Leukämie**, aber auch z. B. akute myeloische Leukämie

Seltener:

- Embryonales Rhabdomyosarkom (Duodenum, Blase, Urachus, Orbita, Abdomen, Vagina)
- Pilocytisches Astrozytom
- Neuroblastom
- Granularzelltumoren der Haut
- Sertolizelltumor
- **Riesenzelltumore** (gutartig, insbesondere die Kieferknochen betreffend)

Wachstumshormontherapie

- Endgröße im männlichen Geschlecht ~160-168 cm
- Endgröße im weiblichen Geschlecht: ~150-155 cm
- Etwa die Hälfte der Patienten bleiben unter der dritten Percentile

- Kleinwuchs ist multifaktoriell verursacht, nur zum Teil erklärt:

  GH-Stimulationstest ist oft normal

  IGF1 Basal: niedrig normal

Wachstumshormontherapie

- die Patienten profitieren von einer (moderaten) Wachstumshormontherapie, auch wenn kein Wachstumshormon-Mangel vorliegt
- Studien weisen darauf hin, dass es keine vermehrten Nebenwirkungen bei Patienten mit Noonan-Syndrom gibt

  wie z.B. höheres Risiko für Tumorerkrankungen (allerdings keine Behandlung bei Patienten mit einer Tumorerkrankung)
- Ein erhöhtes Risiko für Lymphome bei jungen Kindern kann aber aktuell nicht sicher ausgeschlossen werden (kleine Fallzahl in der Publikation)
- Kardiovaskuläre Nebenwirkungen waren häufiger (erhöhte ventrikuläre Dicke)
- Das Vorliegen eines Herzfehlers gilt nicht primär als Kontraindikation
- Insgesamt werden die vorliegende Studien noch nicht als ausreichend für eine Langzeitbewertung erachtet.

Sodero, G. et al.:Efficacy and safety of growth hormone Therapy in children wth Noonan- syndrom, Growth Hormone&IGF research: 69-70 (2023)

Noonan-Syndrom
Genetische Heterogenie /assoziierte Gene

- **Erbgang ist in der Regel autosomal dominant, überwiegend gain-of-function-Mutationen**
- **Variable Expressivität von Symptomen, auch intrafamiliär**
- **~20-40% der Eltern sind Anlageträger**
- **PTPN11** (SHP2): ~50%
- SOS1: ~10-13%)
- LZTR1: ~8% (~z.T. auch a.r. Erbgang) (loss of function-Varianten)
- KRAS: 5%
- RIT1: ~5%
- SOS2:~4%
- Und weitere Gene (bislang 12 Gene, wahrscheinlich mehr)
- Bei ca. 10-20% der Patienten mit der klinischen Diagnose Noonan-Syndrom wird keine pathogene Veränderung in den bislang bekannten Genen gefunden

Genotyp-Phänotyp-Korrelation

- **PTPN11- und SOS1-Varianten:**

  häufiger korreliert mit **Pulmonalklappenstenose**

  und **Riesenzelltumoren**

- **RAF1 und RIT1-Varianten:**

  häufiger korreliert mit **hypertropher Kardiomyopathie**

- **Spezifische PTPN11-Varianten(z.B.p.Thr73Ile):**

sind häufiger korreliert **mit juveniler myelomonozytärer Leukämie**

Familie mit PTPN11-Variante: c.661A>G p.(Ile221Val)

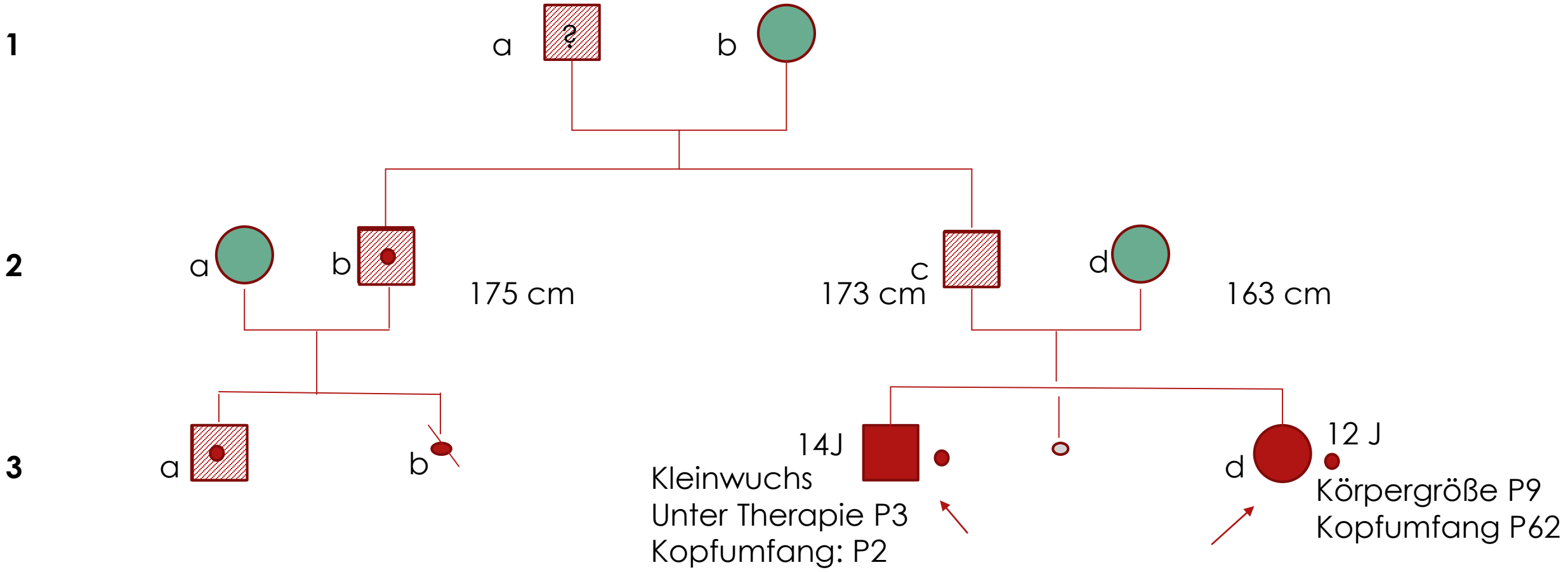

Befund:

- **PTPN11: c.661A>G p.(Ile221Val)**
- An der genomischen Position des PTPN11-Gens 661 wurde die Base Adenin (A) durch die Base Guanin (G) ersetzt
- Das wiederum führt zu einer Änderung auf Proteinebene (p), die Aminosäure Isoleucin wird ersetzt durch die Aminosäure Valin
- Missense-Variante
- **(Bewertung: Labor 1:Klasse 5, pathogen,**

  Labor 2: Klasse 4, wahrscheinlich pathogen)

Klassifikation von im Genom aufgefundenen Varianten.

- Klasse 1: gutartig
- Klasse 2: wahrscheinlich / mutmaßlich gutartig
- Klasse 3: Variante unklarer Signifikanz
- Klasse 4: wahrscheinlich / mutmaßlich pathogen
- Klasse 5: pathogen

Bewertung leitender Biologe eigenes Labor:

- Die Bewertung der Variante ist sehr schwer

- **2 Einträge in ClinVar:**

1: Pathogen (Klasse 5): 2014: stützt sich auf 1 Literatur: The I221V missense mutation in the PTPN11 gene has been reported previously in association with Noonan syndrome (Lepri et al., 2014).

The I221V mutation was not observed in approximately 6,500 individuals of European and African American ancestry in the NHLBI Exome Sequencing Project, indicating it is not a common benign variant in these populations.

The variant is found in NOONAN panel

2 Einträge in ClinVar

2.: Variante unklarer Signifikanz (Einordnung durch ein drittes Labor)

allein nach ACMG: (American College of medical Genetics and Genomics)

Evidence of pathogenicity

Moderate: PM2: Absent from controls

Supporting: PP2: Missense variant in a gene, that has a low rat of benign missense variants

PP3: multipe lines of computational evidence support a deleterious effect

Strong: PS4: prevalence of the variant in affected individuals is significantly increased compared with controls

Evidence of benign impact:

Strong: BS4: lack of segregation in affected members of a family

Für eine pathologische Wirkung
gibt es Hinweise durch die in silico-Analyse und
dass eine andere Veränderung an gleicher Position (Ile221Met) als pathologisch
beschrieben ist.

Varsome stuft sie mittels ACMG als uncertain significance ein, jedoch mit pathologischer Tendenz.

In einer relativ aktuellen Arbeit von 2021 wird die Variante als definitiv kausal bewertet.

Wenger, B.M. et al: A Genotype-First Approach to Exploring Mendelian
Cardiovascular Traits with Clear External Manifestations
Genet Med. 2021 January ; 23(1): 94–102. doi:10.1038/s41436-020-00973-2

- Die Variante ist nicht trivial,
- aber tendentiell würde Sie von meinem Kollegen eher als Klasse 3 (VUS) eingeordnet werden,
- mit pathologischer Tendenz

Familie mit PTPN11-Variante: c.661A>G p.(Ile221Val)

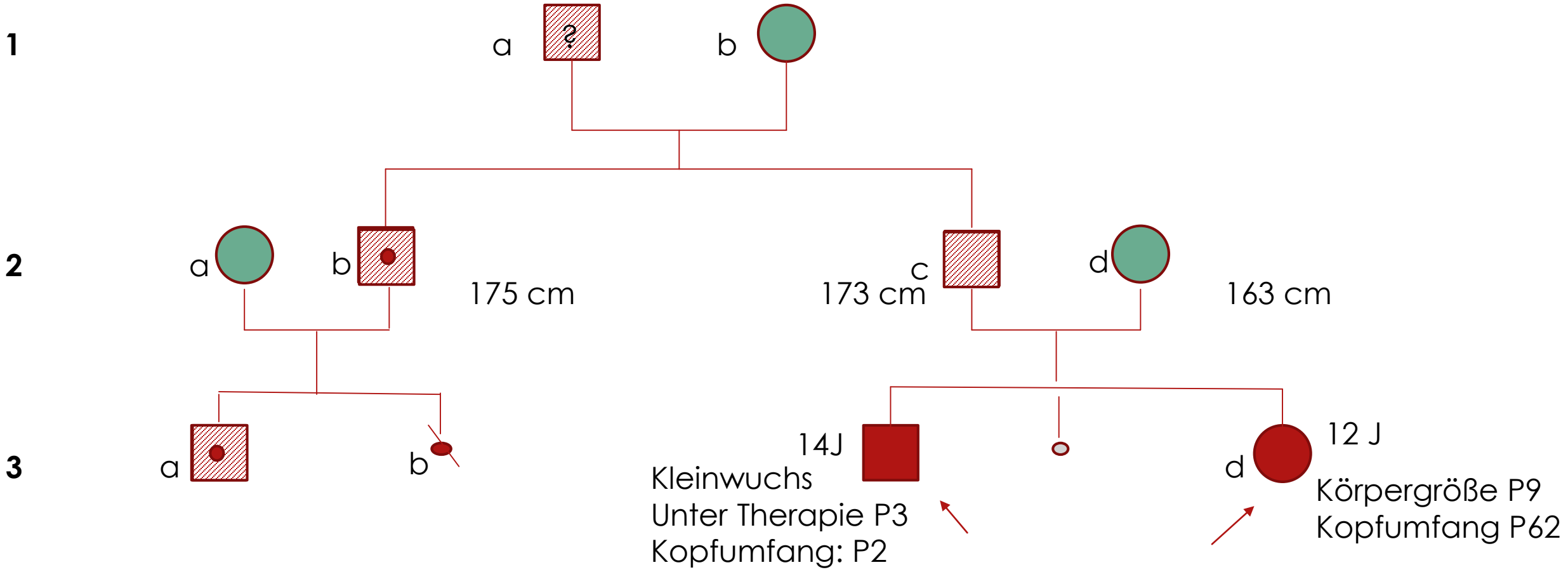

Neue therapeutische Optionen

- **Somatische** pathogene Varianten in Genen des RAS/ MAPK Signaltransduktionsweges sind bereits länger in Zusammenhang mit malignen Erkrankungen bekannt.
- Unterschiedliche therapeutische Interventionen mit Medikamenten (MEK-Inhibitoren, SHP2-Inhibitoren…), die in den RAS-MAPK-Signaltransduktionsweg eingreifen, werden in der Tumortherapie bereits erfolgreich eingesetzt.
- Zwischenzeitlich werden einzelne der Therapeutika auch zur Behandlung von Symptomen des Noonan-Syndroms angewendet bzw. erprobt.
- Trametinib (MEK1-Inhibitor) bei der Behandlung von schwerer hypertropher Kardiomyopathie bei (RIT1-assoziiertem) Noonan-Syndrom, bei schweren multifokalen Vorhofarrhythmien, schweren lymphovasculären Dysfunktionen
- MEK1 Inbitor (Selumetinib) zur Behandlung von inoperablen, plexiformen Neurofibromen bei NF1

(Lit: Leegaard, A. et al: MEK-inhibition of severe hypertrophic cardiomyopathy in RIT1-related Noonan Syndrome, Eur. J Med Genet: 2022 Nov;65(11):104630. doi: 10.1016/j.ejmg.2022.104630. Epub 2022 Sep 30.)

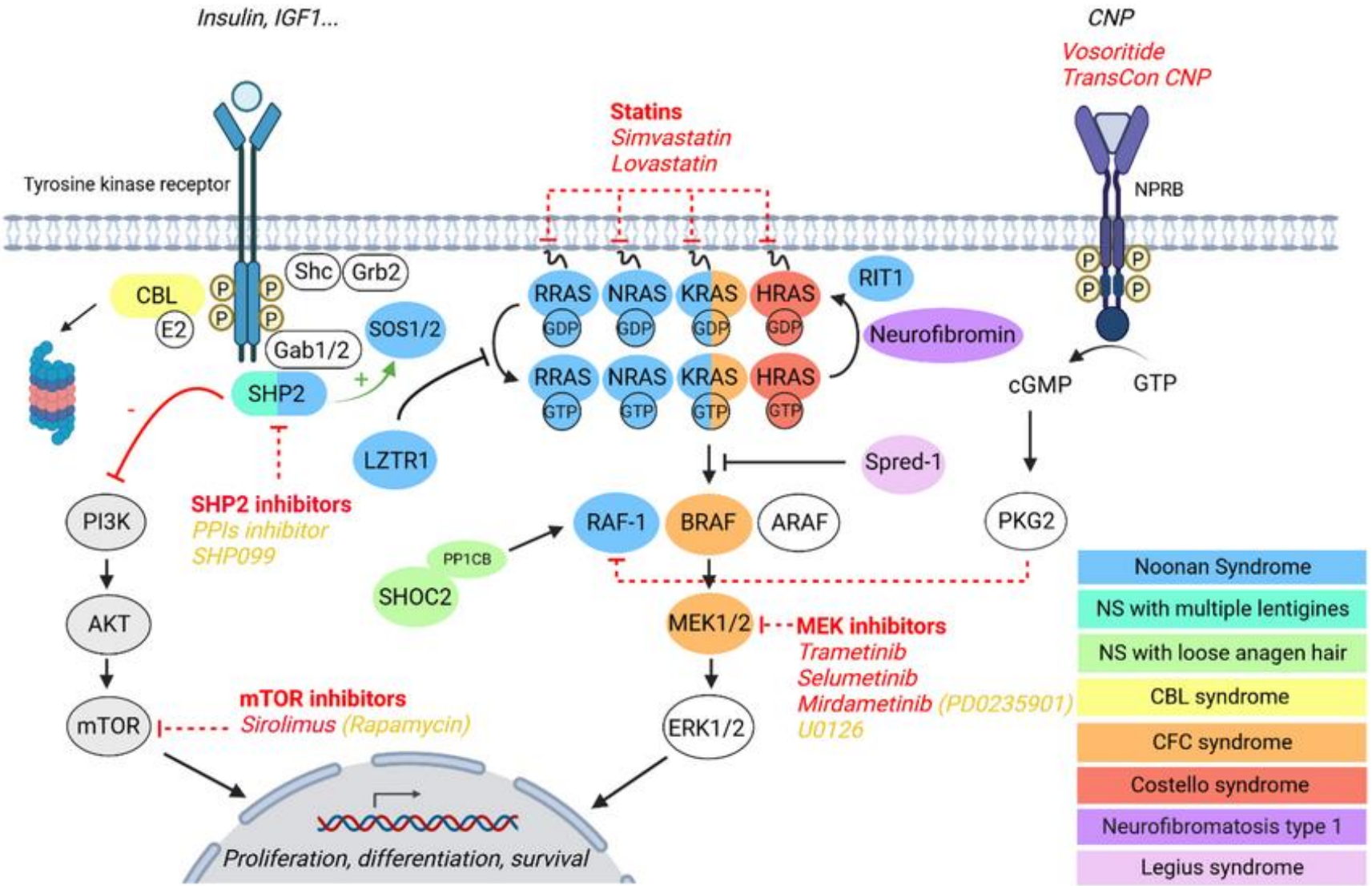

Saint-Laurent, C. et.a.: Novel therapeutic perspectives in Noonan syndrome and RASopathies
October 2023
European Journal of Pediatrics

Literatur

- Zenker, M. et al: Noonan-Syndrome: improving recognition and diagnosis; Arch Dis Child 2022, 107: 1073-1078
- Roberts, A.E.; et al: Noonan-Syndrom, Lancet, 2013, Jan.26, 381(9863):;(333-342),
- Sodero,G.et al: Efficacy and safety of growth hormone Therapy in children with Noonan-Syndrom. Growth hormone&IGF research: 60-70(2023)
- Leegaard, A. et al: MEK-inhibition of severe hypertrophic cardiomyopathy in RIT1-related Noonan Syndrome, Eur. J Med Genet: 2022 Nov;65(11):104630. doi: 10.1016/j.ejmg.2022.104630. Epub 2022 Sep 30.
- Gelb, B.D. et al: New prospectives on Treatment opportunities in RASopathies. Am J Med Gent C Semin Med Genet 2022 December; 190(4):, May 2015541-560.doi.1002/ajmgc.32024
- Richards, sue et al: Standards and guidelines for the interpretation of sequence variants: a joint consensus recommendation of the American college of medical Genetics and Genomics and the association for Molecular Pathology. Genetics in Medicine, Vol 17,(5) May 2015

Vielen Dank für Ihre Aufmerksamkeit