Reproduktive Gesundheit von Jugendlichen
- Was müssen wir beachten?

PD Dr. med. Julia Rohayem

Pädiatrische Endokrinologie / Diabetologie
Ostschweizer Kinderspital St. Gallen

Die Steuerung der Hodenfunktion erfolgt über Hormone der zentralen gonadotropen Achse

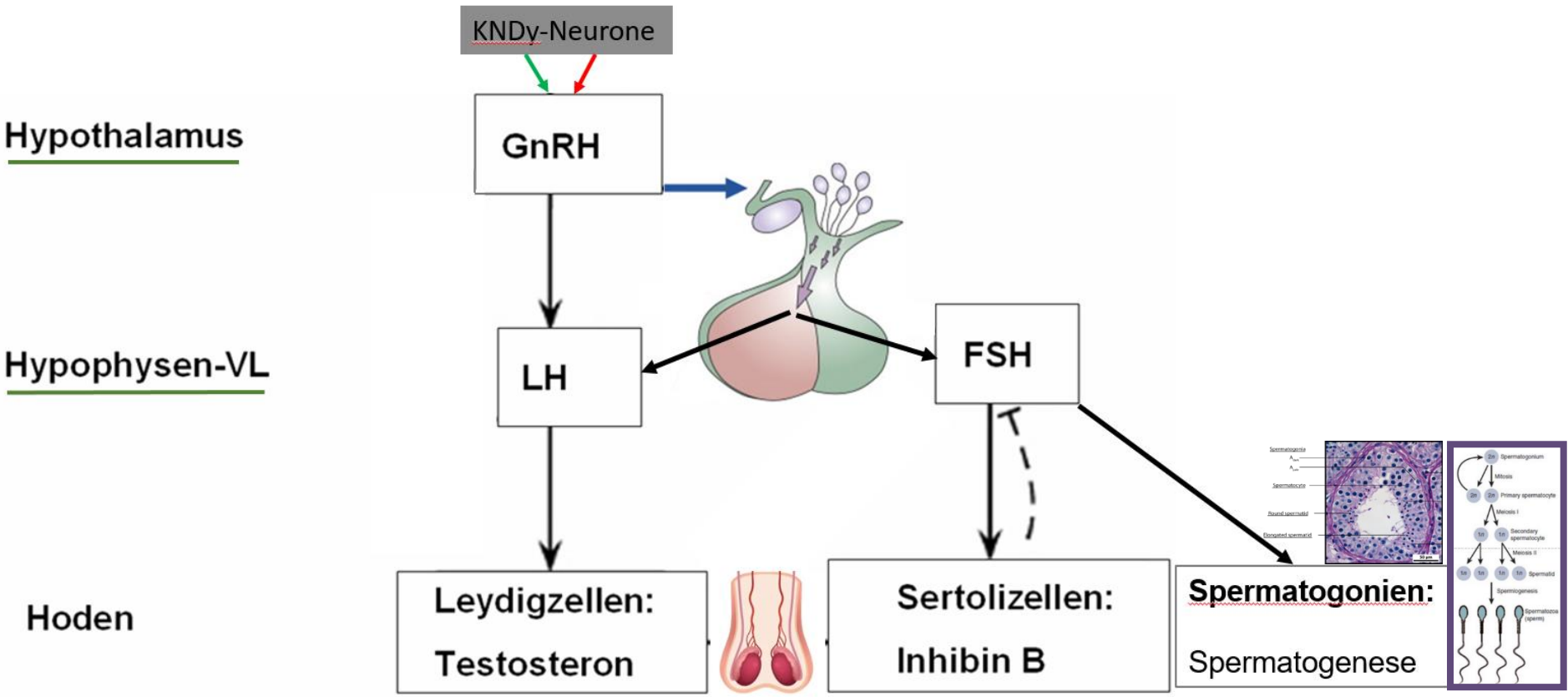

Die gonadotrope Achse ist während des Lebens in 3 Wellen aktiv: intrauterin, post natum und ab dem Jugendalter

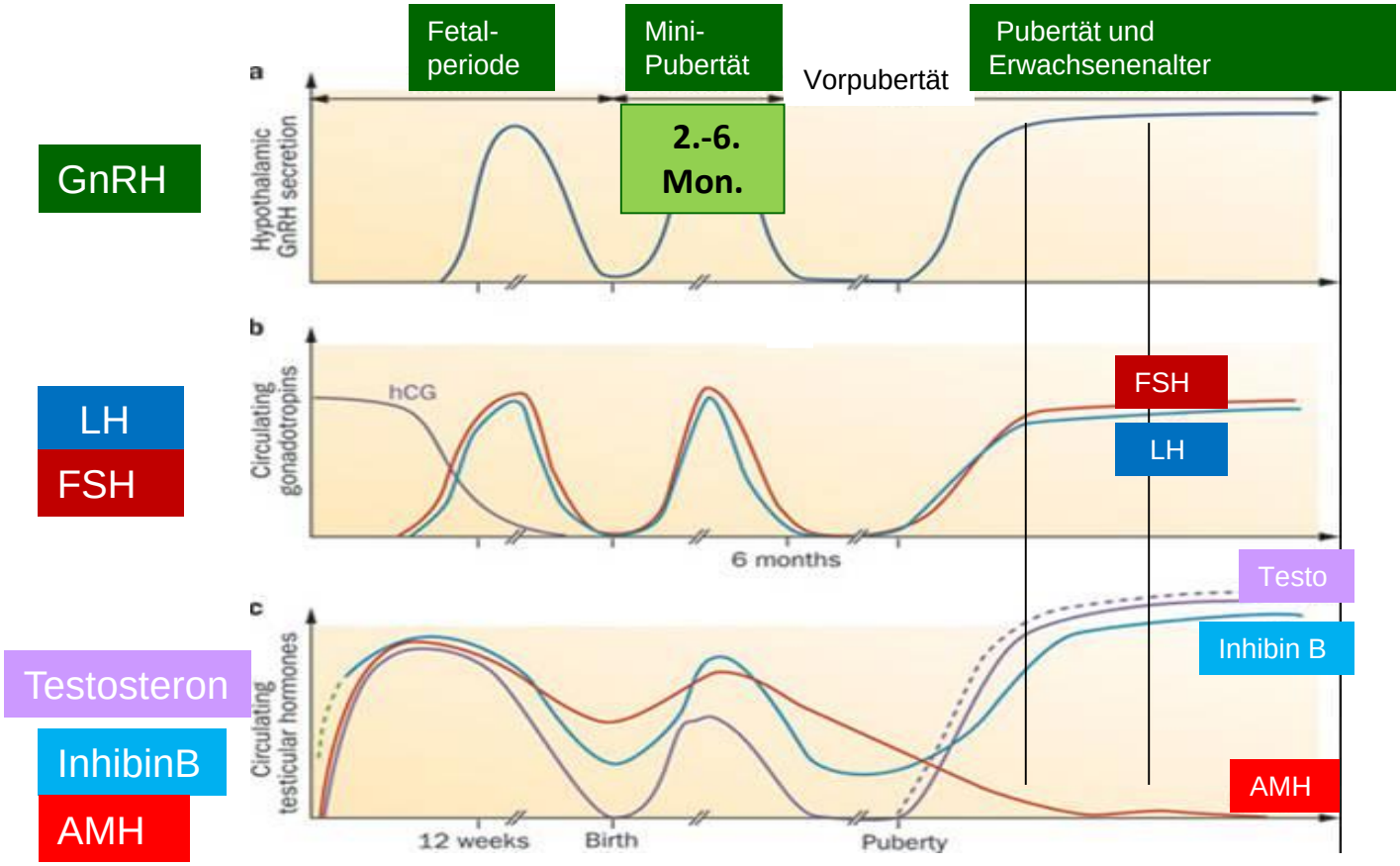

Die 3 Wellen sind wichtig für die Entwicklung der männlichen Fertilität !

Pubertät

präpubertärer Junge

geschlechtsreifer Mann

Virilisierung
<u>Induktion der Spermatogenese</u>
<u>Psycho-sexuelle Reifung</u>

3,5 Jahre

9-14 Jahre

In der Pubertät entwickelt sich die <u>entgültige reproduktive Kapazität</u> von Jungen durch Reifungsvorgänge.

Marshall and Tanner 1970

Tanner and Whitehouse,1976

Wenn die Pubertät gestört ist…

präpubertärer Junge

geschlechtsreifer Mann

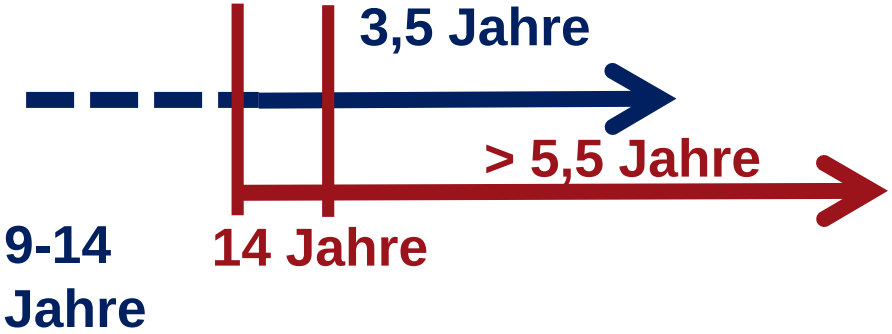

Bei gestörter männlicher Pubertät besteht ein nur eingeschränktes Fertilitäts-Potential.

In vielen Fällen erlischt dieses Potential vorzeitig.

Voraussetzung für fertilitätsprotektive Maßnahmen :
assistierte Reproduktion mit ICSI
unter Verwendung ejakulierten oder testikulären <u>Spermien</u>



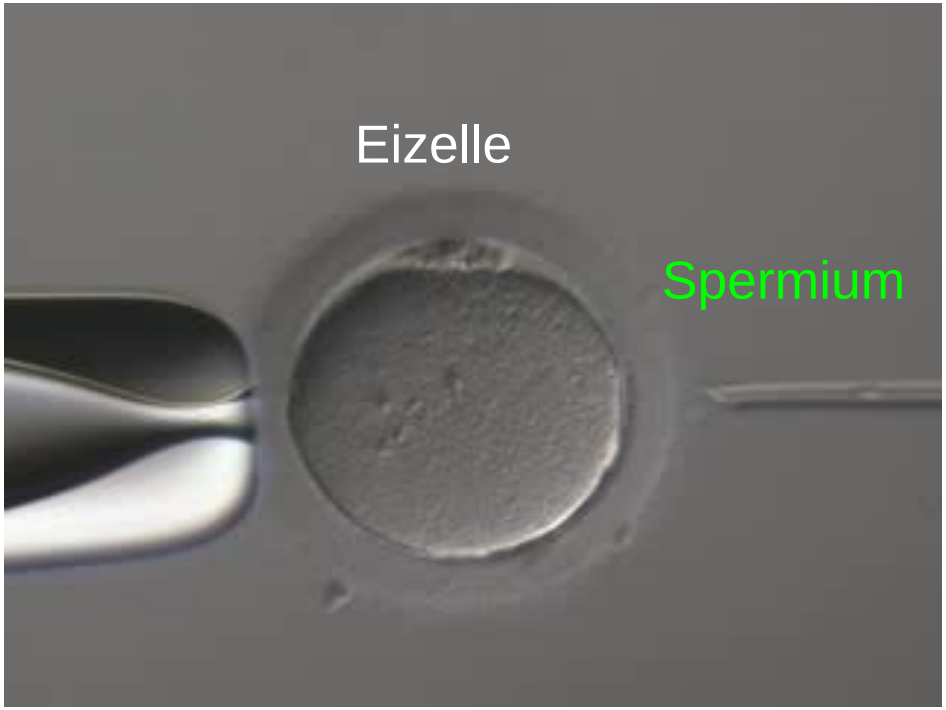

Quelle:
IVF Labor, Kinische und Operative Andrologie, CeRA Münster

Fertilitätsprotektion erfolgt durch <u>Kryokonservierung</u> von ejakulierten oder operativ gewonnenen testikulären Spermien

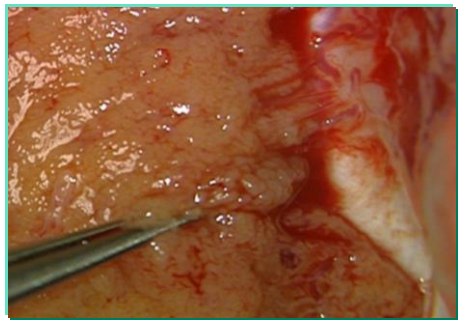

Mikrochirurgische testikuläre Spermienextraktion (mTESE)

-170°C

Quelle: CeRA, UK Münster 2006-2016

Reproduktive Gesundheit von Jugendlichen

Fertilitätsprotektion

→ Ab wann findet man Spermien beim Jugendlichen?

Spermienkonzentrationen bei Adoleszenten (vor onkologischer Therapie)

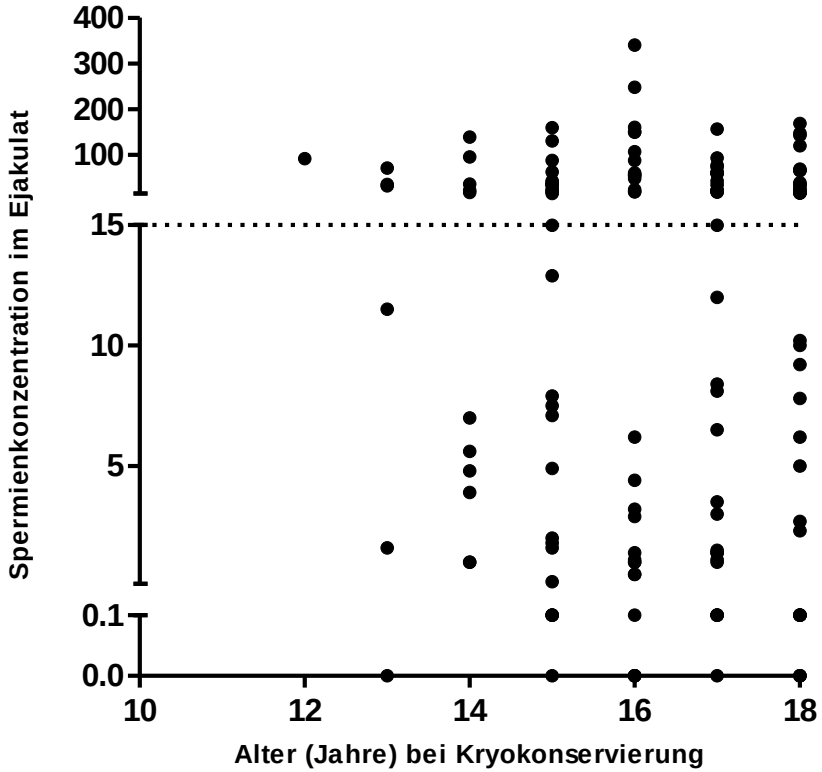

Kryokonservierung von ejakulierten Spermien ist bei Jungen ab einem Alter von 12-14 Jahren möglich.

Quelle: CeRA, UK Münster 2006-2016

Fertilitätsprotektion bei männlichen Jugendlichen

…mit Gonadendygenesie → hypergonadotroper Hypogonadismus

- bei *Z.n. Maldeszensus testis*

- i.R. von *gonosomalen Aneuploidien*:
  → 47,XXY (Klinefelter Syndrom)
  →46,XY/45X (Ullrich-Turner-Syndrom-Mosaik mit männl. Phänotyp)

…mit beeinträchtiger zentraler Stimulation der Gonaden → hypogonadotroper Hypogonadismus

- *GnRH-Defizienz*: CHH ohne/mit Ansomie (Kallmann Syndrom)
- *Gonadotropin-Defizienz:* bei Hypophysenvorderlappen-Insuffizienz (angeboren oder erworben)

…mit kombinierten Störungen der gonadotropen und corticotropen Achse

- *Adreno-genitales Syndrom (AGS)*
- *46, XY DSD*: z.B. *NR5A1 (= SF1)*- Mutationen
- *NROB1* (*DAX1*-Mutationen)

Hypergonadotrope Störungen der gonadotropen Achse

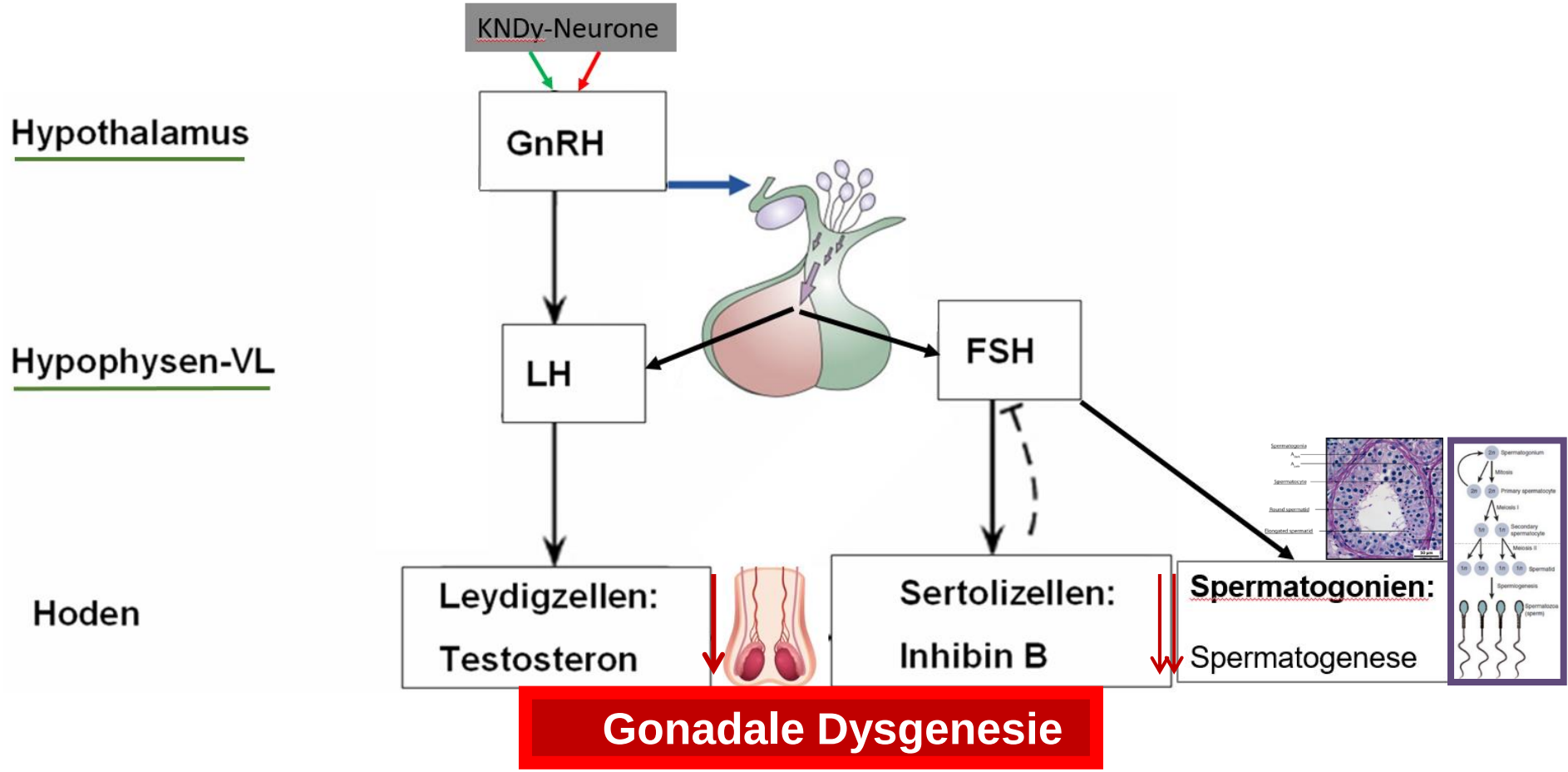

Hypergonadotrope Störungen der gonadotropen Achse

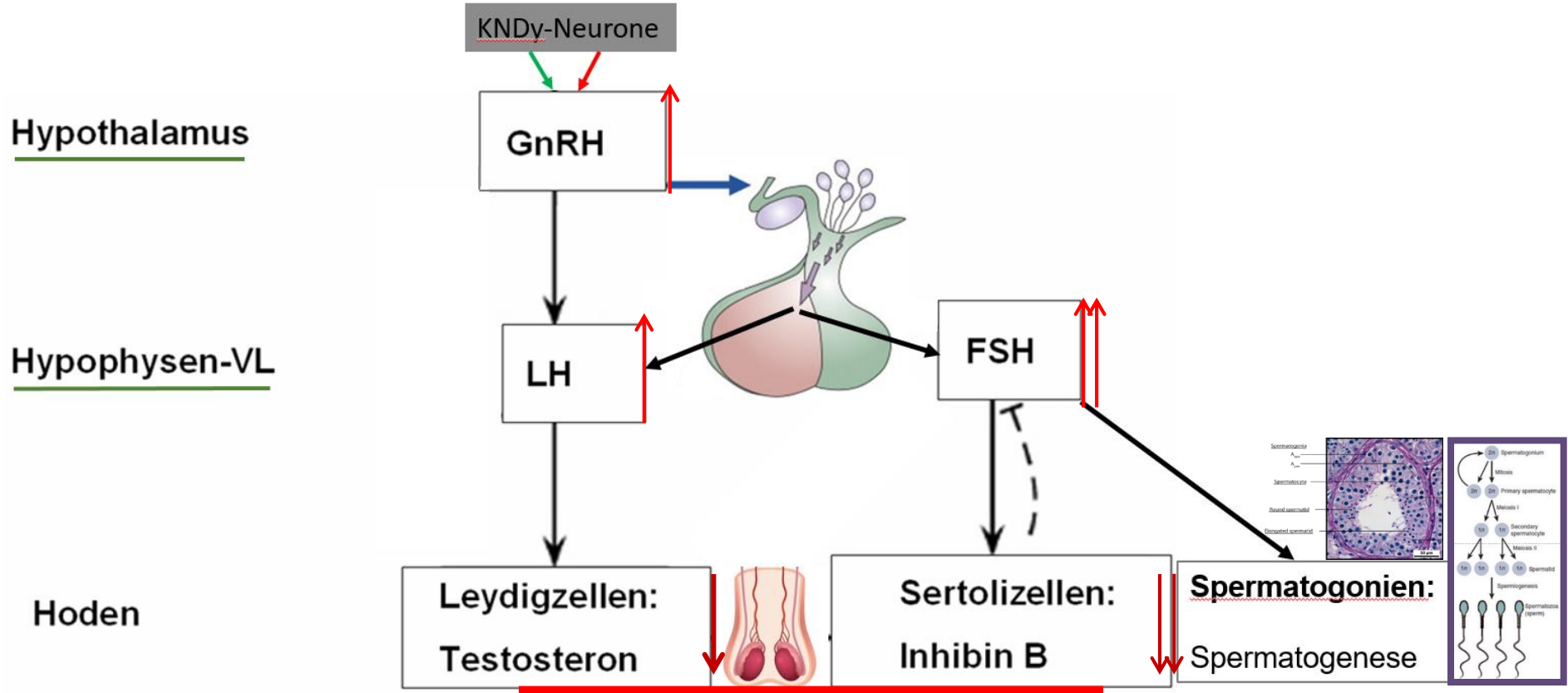

Gonadale Dysgenesie

- **Maldeszensus testis**
- **Gonosomale Aneuploidie**
  47,XXY, 47, XYY, UTS-Mosaik
- **Genmutation,** mit Folge einer **gonadalen Dysgenesie**
  NR5A1(SF1) → **46 XY DSD**
  NROB1 (DAX1)

Gonadale Dysgenesie infolge eines Maldeszensus testis

PRÄVALENZ:

- **1-4% term geborener Neugeborener**
- **bis zu 45% prä-term geborener NG**

PERSISTENZ:

- **nach dem 9. Lebensmonat: 1%**

Mögliche Lageanomalien der Hoden:

Bauchhoden: Retensio testis abdominalis

Leistenhoden: Retensio testis inguinalis

Gleithoden im oberen Scrotalfach: Retensio testis praescrotalis

Hodenektopie: Ectopia femoralis / perinealis / praefascialis / penilis /retrovesicalis

Die erste Welle der Aktivität der gonadotropen Achse in der Fetalzeit ist in die Physiologie des Descensus testis involviert

Das Gubernaculum schwillt	……. migriert zum Scrotum und kontrahiert sich

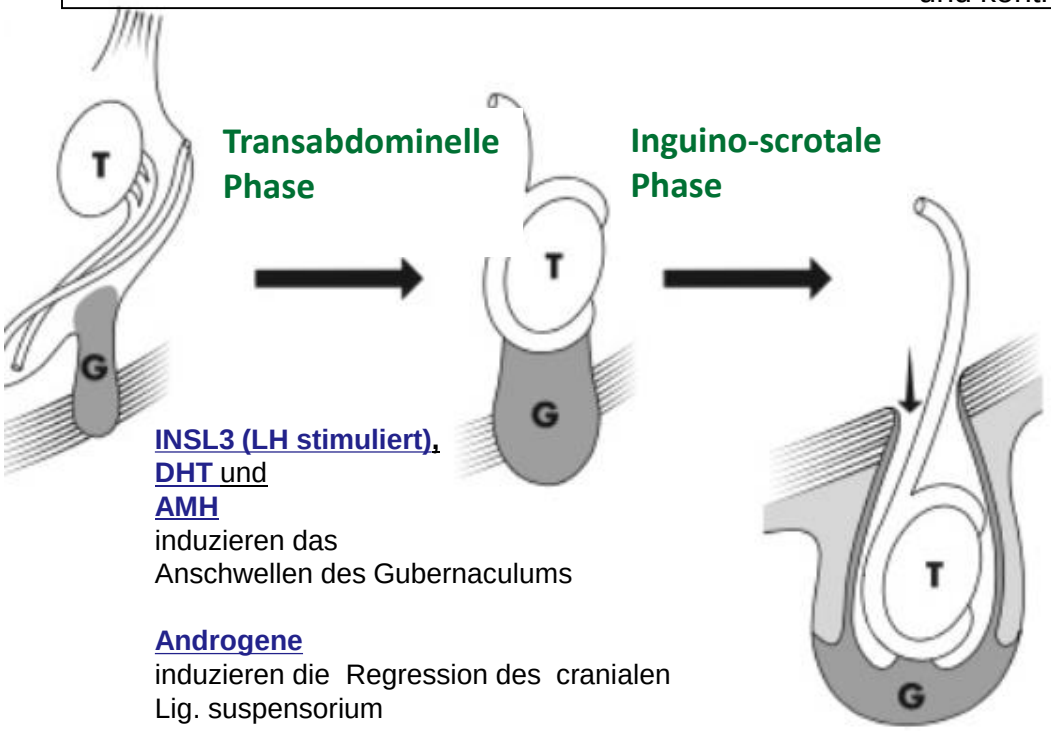

INSL3 (LH stimuliert), DHT und **AMH**
induzieren das
Anschwellen des Gubernaculums

Androgene
induzieren die Regression des cranialen Lig. suspensorium

GnRH induziert einen LH- und Testosteron-Anstieg;

nach **Differenzierung des N. genitofemoralis, migriert** das Gubernaculum und elongiert;

über **CGRP (Calcitonin-Gene-Related-Peptide**) wird seine **Kontraktion** ausgelöst.

Folgen eines Maldeszensus testis in Bezug auf die Fertilität im Mannesalter

hohe FSH-Serumspiegel

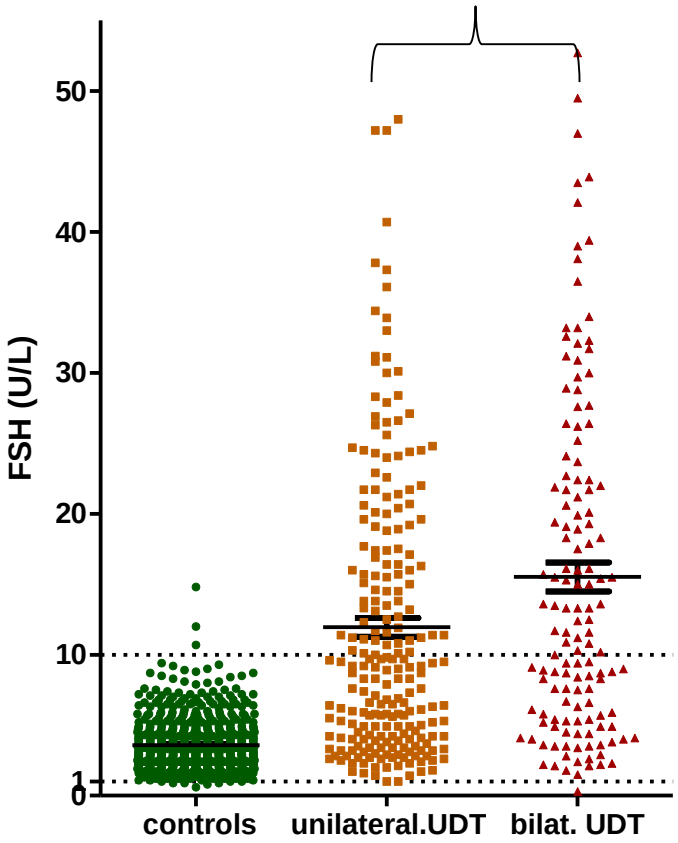

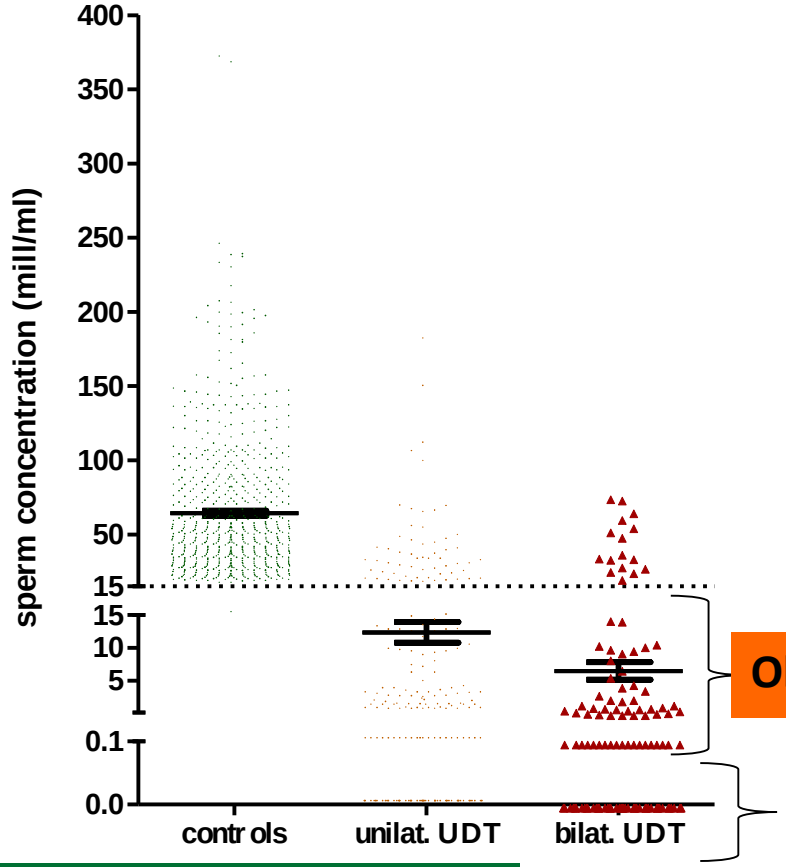

Oligozoospermie

Azoospermie

→ Die Kryokonservierungen von Spermien kann bei Jungen mit einer schweren Gonadendysgenesie i.R. eines Maldeszensus testis und ansonsten normaler spontaner Pubertätsentwicklung erwogen werden

Rohayem et al. Endocrine 2017

Gonadendysgenesie bei gonosomaler Aneuploidie: Klinefelter Syndrom: 47,XXY

Hochwuchs

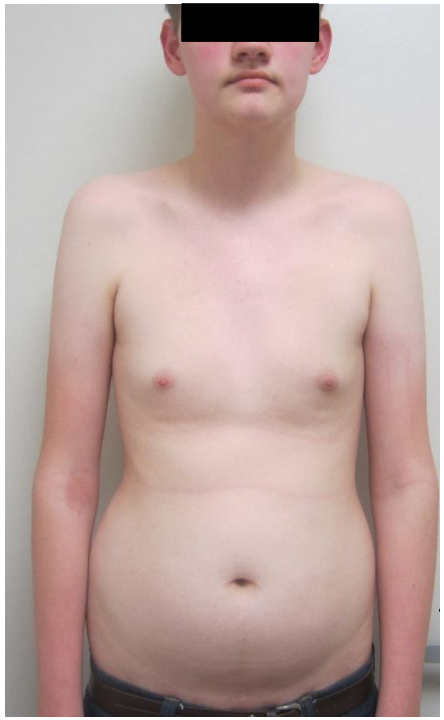

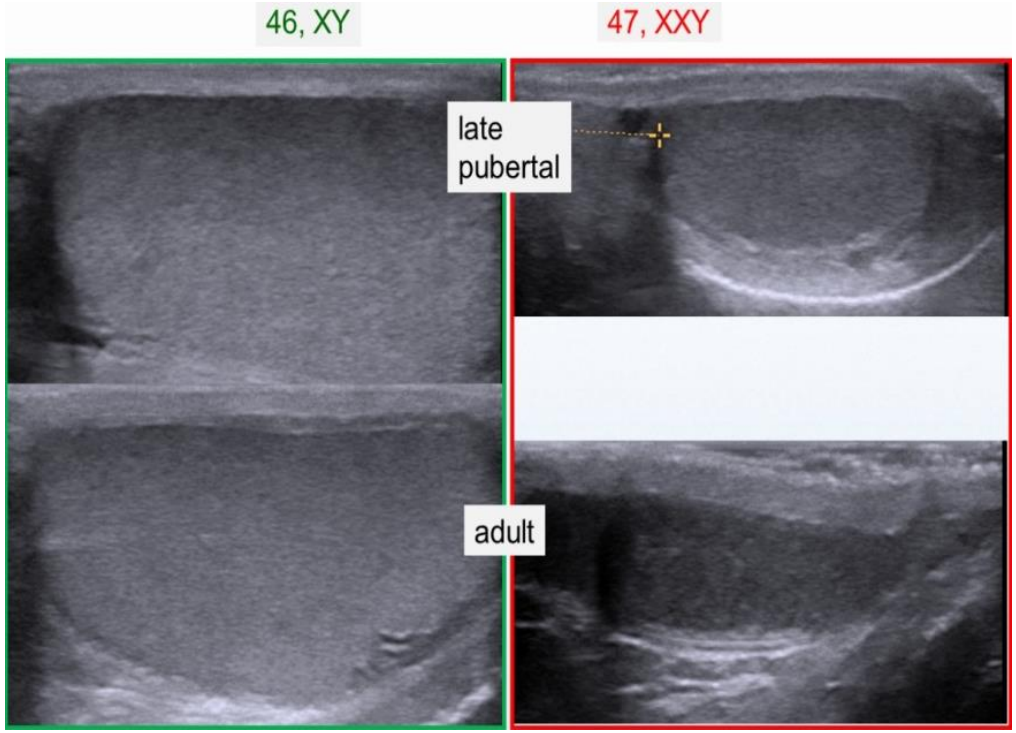

Gynäkomastie

Kleine Hoden

LH↑, FSH↑↑
Testosteron n oder ↓

Azoospermie
Histologie: Sertoli Cell Only Sd

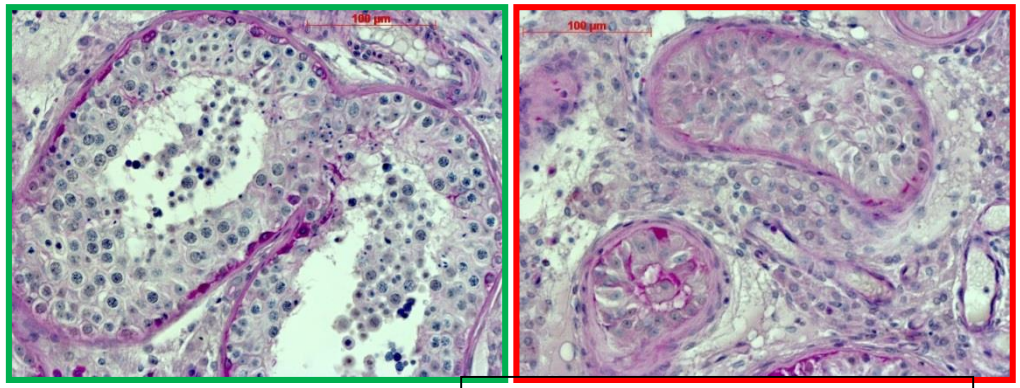

Quelle: CeRA, UK Münster

Spermiengewinnung mittels mTESE
bei Adoleszenten und jungen Männern mit einem Klinefelter-Syndrom

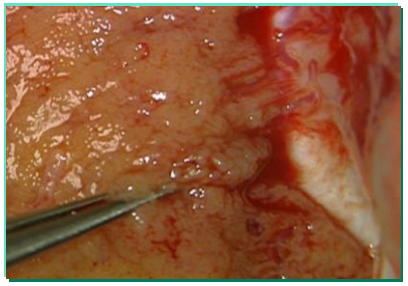

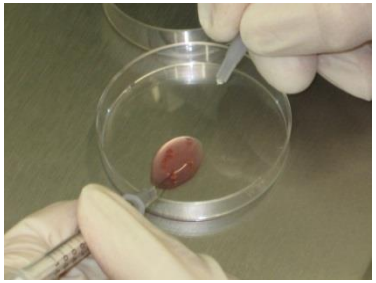

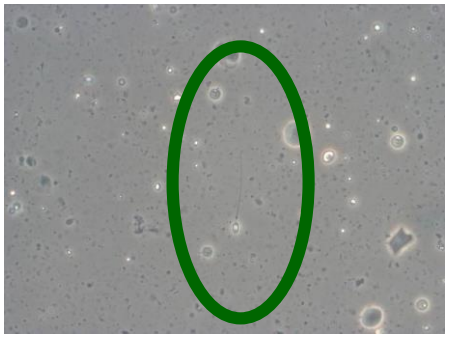

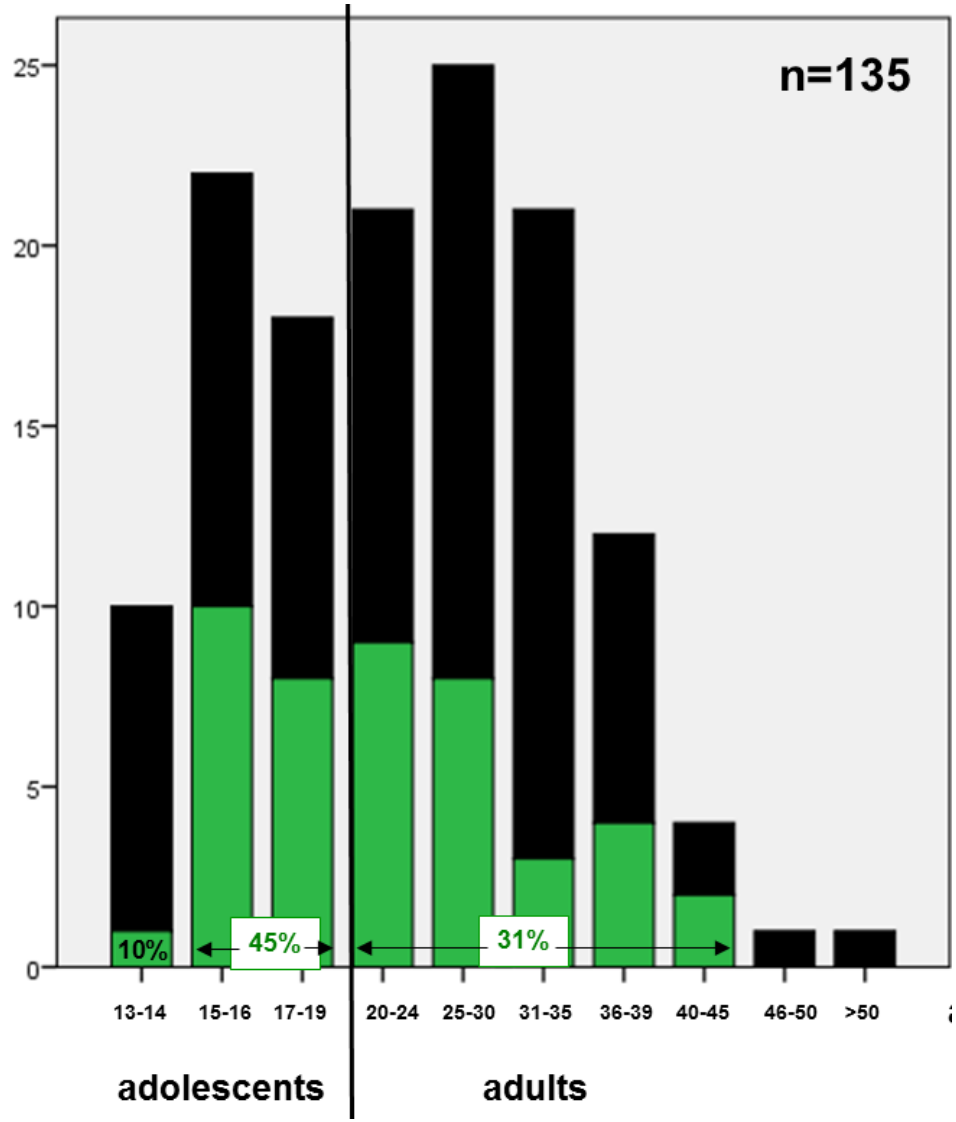

→ Die Kryokonservierung von ejakulierten /testikulären Spermien sollte vor Beginn einer Testosteron-Substitution erwogen werden

Rohayem et al. Andrology 2015

Fertilitätsprotektion bei männlichen Jugendlichen

…mit Gonadendygenesie → hypergonadotroper Hypogonadismus

- **bei *Z.n. Maldeszensus testis***

- **i.R. von *gonosomalen Aneuploidien*:**
  → 47,XXY (Klinefelter Syndrom)
  →46,XY/45X (Ullrich-Turner-Syndrom-Mosaik mit männl. Phänotyp)

Spermatogenese bei einem Ullrich-Turner-Snydrome Mosaik 45,X/46XY u. Varianten mit gemischter Gonadendysgenesie, aber männlichem Phänotyp

Begleitende AZF-Deletionen sind häufig!!!

mos 46,X.del(Y)(q11) ([41]/45,X[12]); Y-chromosomal AZFbc deletion

mos 46,X,i(Y)(p10)[48]/45,X[2], Y-chromosomal **complete AZFabc** deletion

mos 45,X(6)/46,X,idic(Y)(q11.2)(24); Y-chromosomal AZFbc deletion

mos 46,X,der(Y)[6]/45,X[4]; Y-chromosomal AZFbc deletion

mos 45,X[12]/46,X,idic(Y)(q11.2)[18].ish idic(Y)(q11.2)(SRY++,DYZ1-); Y-chromosomal AZFbc deletion

mos 45,X(8)/46,X,i,(Y)(p10) ish idic (Y)(q11)(SRY++,wcpY,DXZ1+,DYZ3++)(45) ; deletion-AZFbc; isocentric Y

mos 45,X(8)/46,XY(22); no AZF deletion, mTESE negative

mos 46,XY[46]/45,X[2]/47,XXY[1]/46,XX[1] no AZF deletion

mos 46XY/45X0 no AZF deletion ?

mos 46,XY[18]/45,X[2] no AZF deletion

3/11(27%) haben wenige Spermien im Ejakulat

mos 46, XY (78%)/46 XO (22%), no AZF-Deletion retro-ejaculation, no urinary spermatozoa, mTESE n.d.

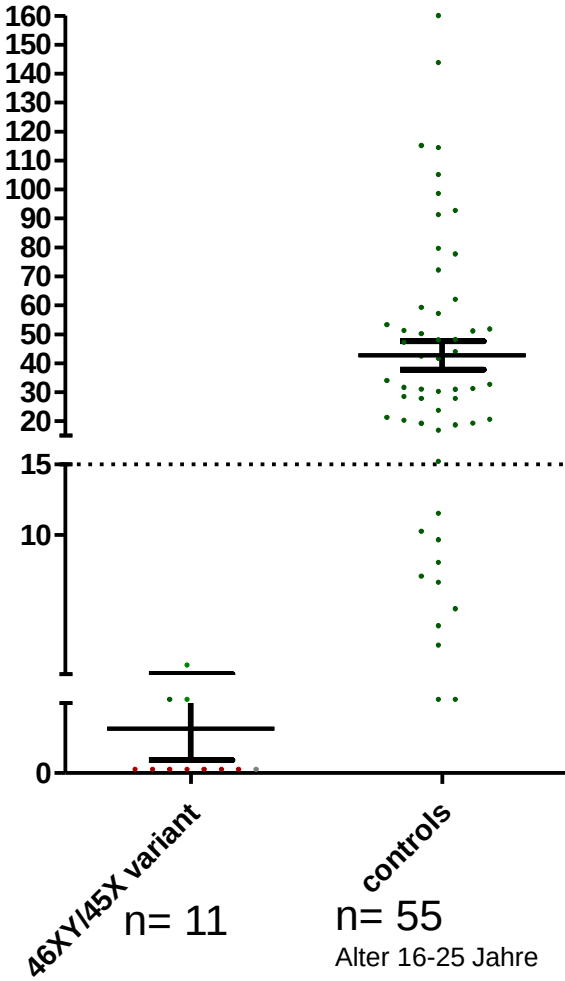

Rohayem et al., unpublished

Variationen des männlichen Phänotyps bei Geburt und *AZF*-Genstatus bei einen Karyotyp 45,X/46XY u. Varianten

mos 46,X.del(Y)(q11) ([41]/45,X[12]); Y-chromosomal AZFbc deletion	normally virilized male, eutopic testes
mos 46,X,i(Y)(p10)[48]/45,X[2], Y-chromosomal **complete AZFabc** deletion	normally virilized male, eutopic testes
mos 45,X(6)/46,X,idic(Y)(q11.2)(24); Y-chromosomal AZFbc deletion	normally virilized male, eutopic testes
mos 46,X,der(Y)[6]/45,X[4]; Y-chromosomal AZFbc deletion	normally virilized male, eutopic testes
mos 45,X[12]/46,X,idic(Y)(q11.2)[18].ish idic(Y)(q11.2)(SRY++,DYZ1-); Y-chromosomal AZFbc deletion	normally virilized male, eutopic testes
mos 45,X(8)/46,X,i,(Y)(p10) ish idic (Y)(q11)(SRY++,wcpY,DXZ1+,DYZ3++)(45);deletion-AZFbc; isocentric Y	normally virilized male, eutopic testes
mos 45,X(8)/46,XY(22); no AZF deletion	normally virilized male, eutopic testes
mos 46,XY[46]/45,X[2]/47,XXY[1]/46,XX[1] no AZF deletion	normally virilized male, eutopic testes
mos 46XY/45X0 no AZF deletion ?	Undervirilization: hypospadia, UDT, ovary, uterus
mos 46,XY[18]/45,X[2] no AZF deletion	UDT left
mos 46, XY (78%)/46 XO (22%), no AZF-Deletion	Undervirilization, peno-scrotal hypospadia, retroejaculation after multiple surgery

5/11(45%) AZF bc Deletionen
1/11(9%) AZF abc Deletionen

2/11 (18%) Maldeszensus (unilateral)
2/11 (18%) Hypospadie

Fertilitätsprotektion bei männlichen Jugendlichen

…mit **Gonadendygenesie** → hyp**er**gonadotroper Hypogonadismus

- bei *Z.n. Maldeszensus testis*
- i.R. von *gonosomalen Aneuploidien*:
  → 47,XXY (Klinefelter Syndrom)
  →46,XY/45X (Ullrich-Turner-Syndrom-Mosaik mit männl. Phänotyp)

…mit beeinträchtiger zentraler Stimulation der Gonaden
→ hypo**gonadotroper Hypogonadismus**

- ***GnRH-Defizienz*: CHH ohne/mit Ansomie (Kallmann Syndrom)**
- ***Gonadotropin-Defizienz:* bei Hypophysenvorderlappen-Insuffizienz (angeboren oder erworben)**

Reproduktive Gesundheit von Jugendlichen

Fertilitätsprotektion

→ Wie erkennen wir Jugendliche mit einem congenitalen hypogonadotropen Hypogonadismus (CHH) ?

Beim congenitalen hypogonadotropen Hypogonadismus bleibt die Pubertät aus oder arretiert

präpubertärer Junge

geschlechtsreifer Mann

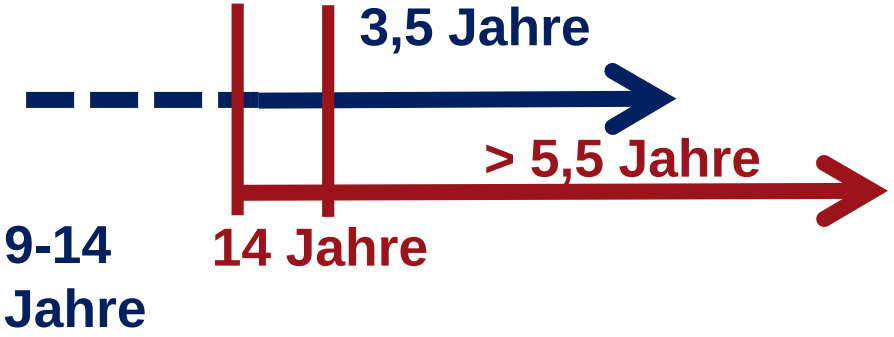

Bei ausbleibender männlicher Pubertät wird keine Fertilität erreicht.

Hypogonadotrope Störungen der gonadotropen Achse

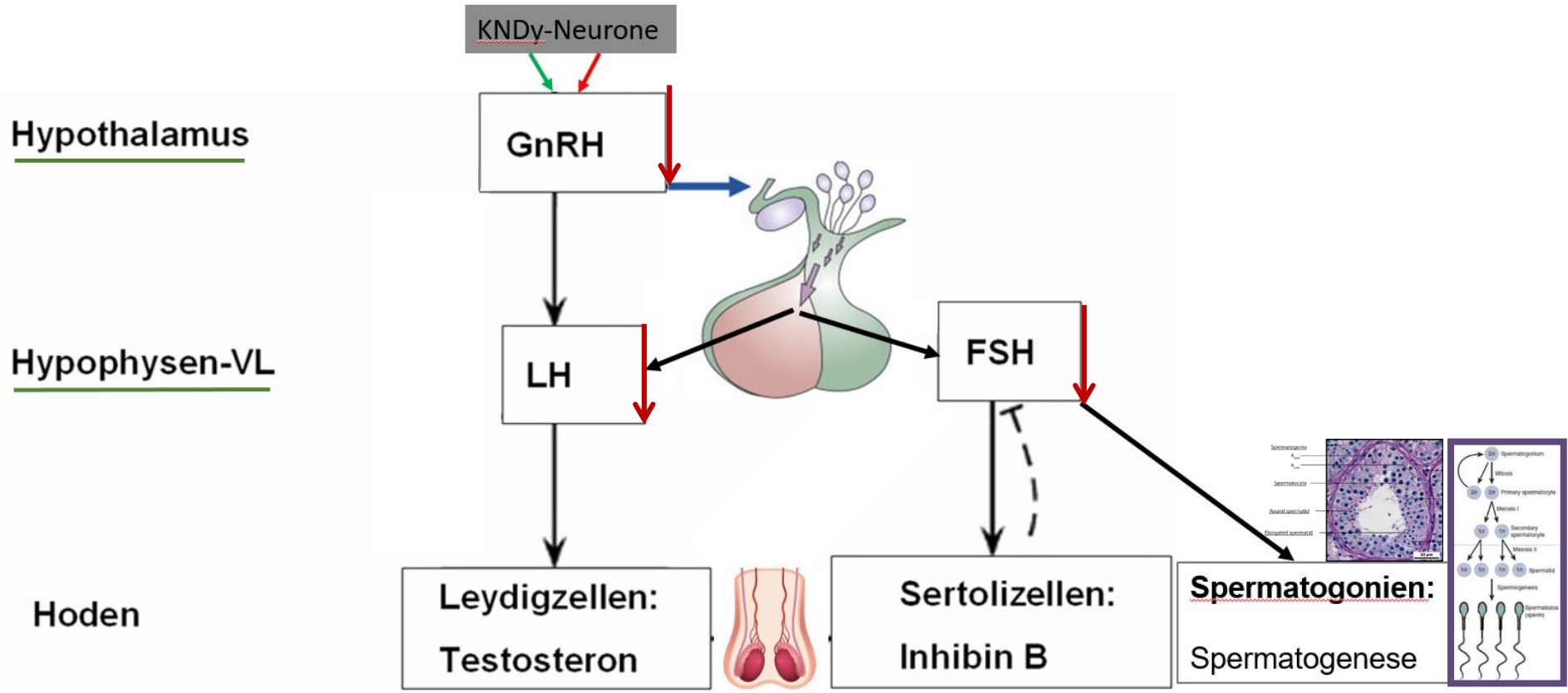

Hypogonadotrope Störungen der gonadotropen Achse

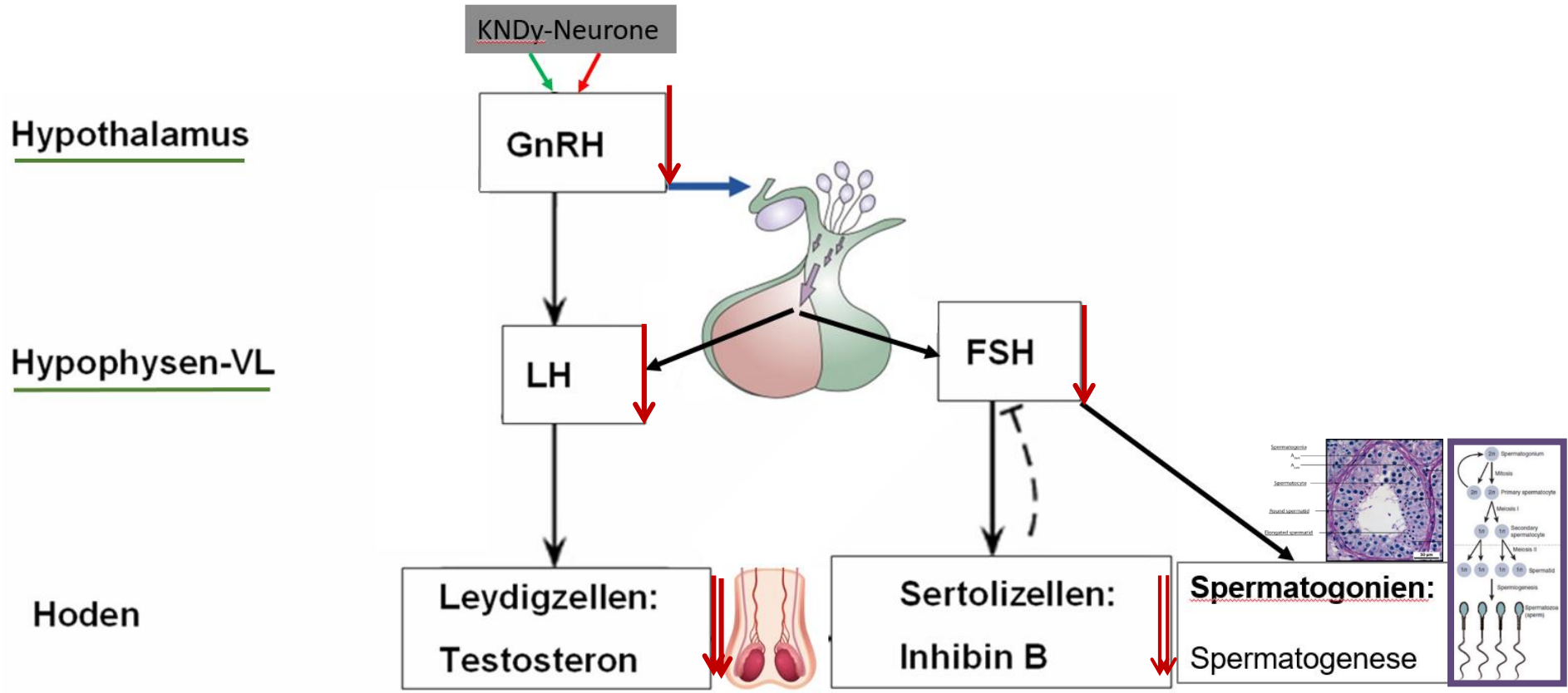

Angeborene hypogonadotrope Störungen der gonadotropen Achse

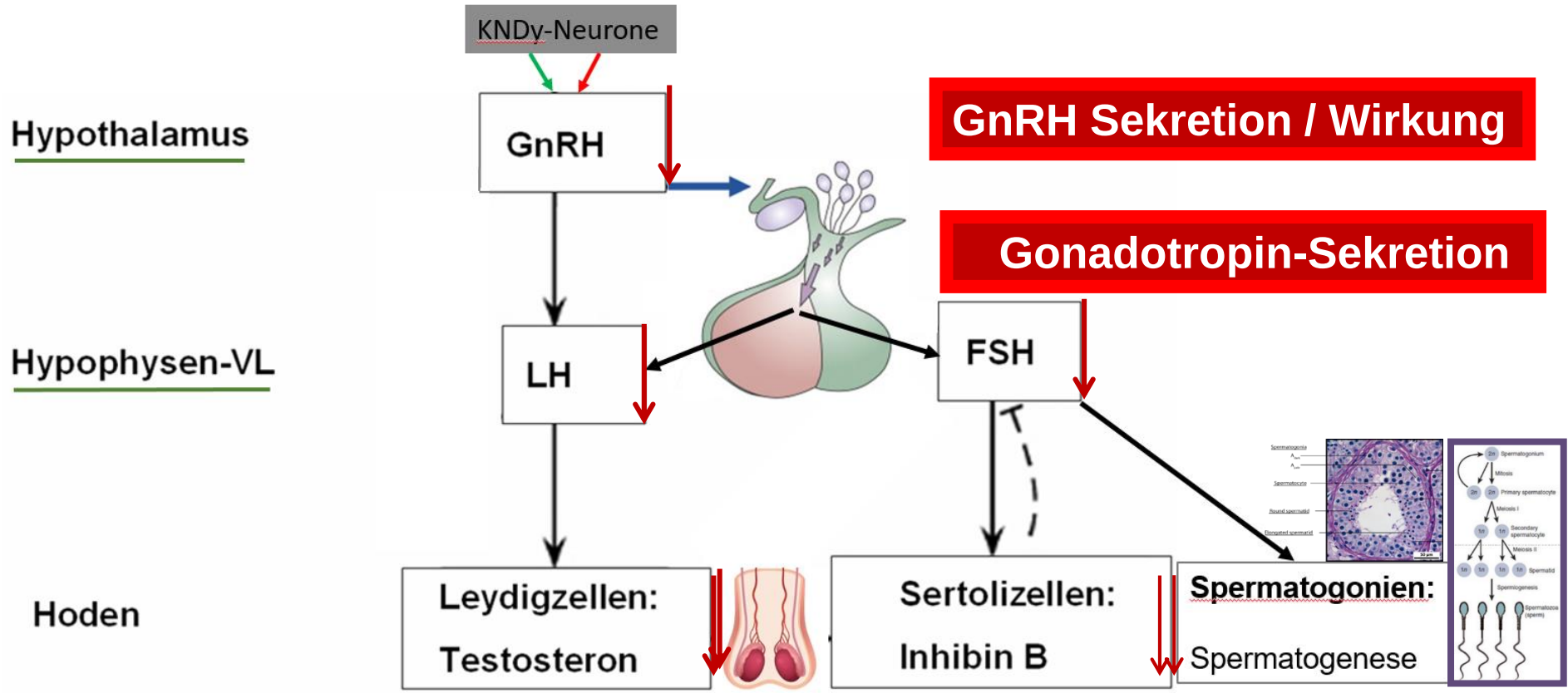

Hypogonadotrope Störungen der gonadotropen Achse

GnRH Sekretion / Wirkung

KAL1, FGFR1, FGF8, *SPRY4, IL17RD, HS6ST1, DUSP6, FLRT3, FGF17*
PROK2, PROKR2,
TAC3, TAC3R, KISS1, KISS1R,
GnRH1, CHD7; LEP, LEPR
WDR 11, NELF, PSCK1, SEMA3A
GnRHR

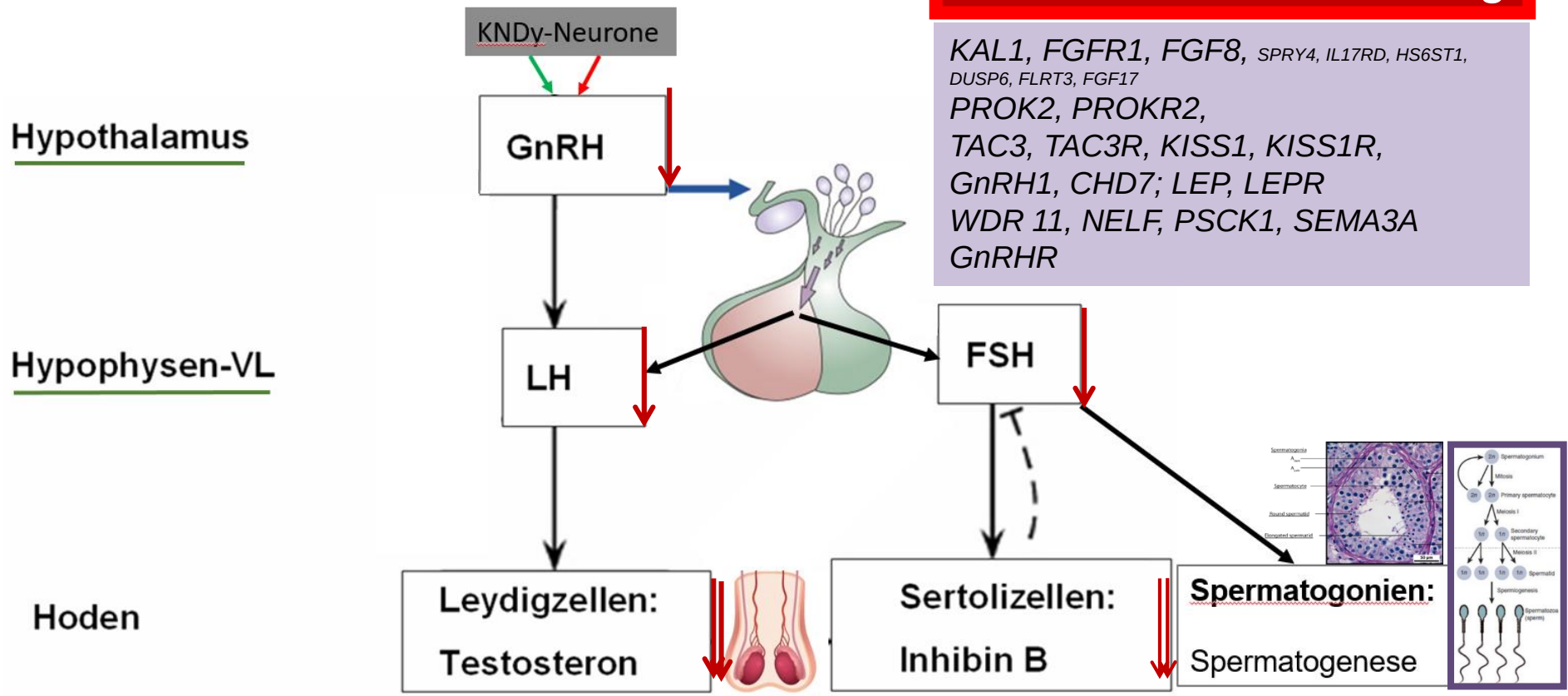

Genetische Ursachen des CHH/Kallman-Syndroms

Entwicklung + Migration der GnRH Neurone

Homöostase + GnRH-Sekretion

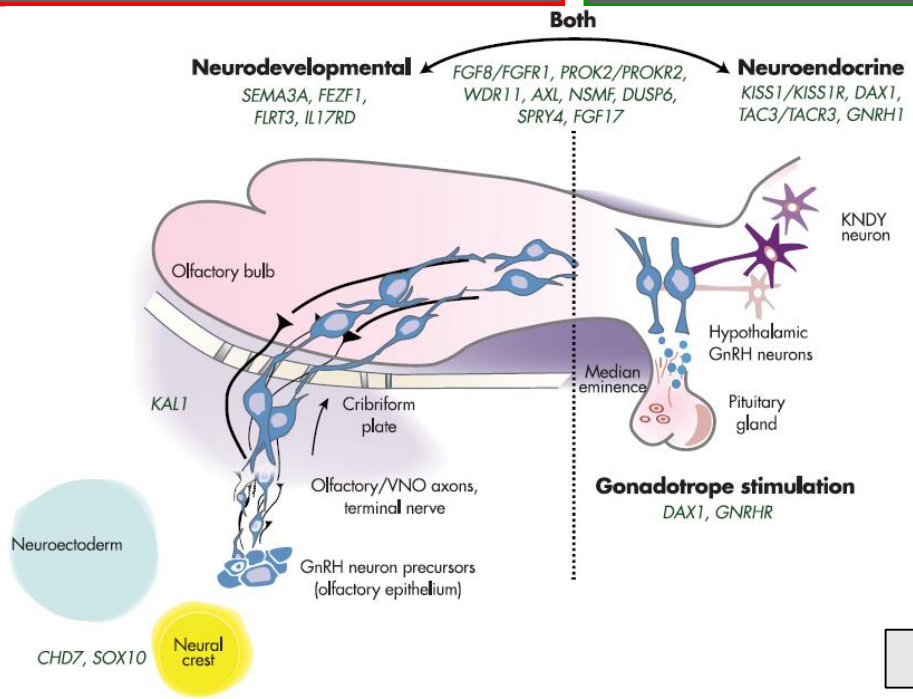

>50 causative genes

Stamou MI, Endocrine Reviews, 2015

B. Franco, Nature, 1991
R. Legouis, Cell, 1991
N. De Roux, NEJM, 1997

C. Dode, Nat. Genet, 2003
C. Dode, PLOS, 2006
N. De Roux, PNAS, 2006

S. Seminara, NEJM, 2006
Falardeau et al, JCI, 2008
J. Bouligand, NEJM, 2009

Y.M. Chan, PNAS, 2009
Topaloglu, Nat Gen, 2009

Molekulargenetische Analyse:
“disease-targeted next generation sequencing” (NGS) kann bei der Diagnosesicherung hilfreich sein

Hypogonadotrope Störungen der gonadotropen Achse

i.R. von multipen hypophysären Ausfällen

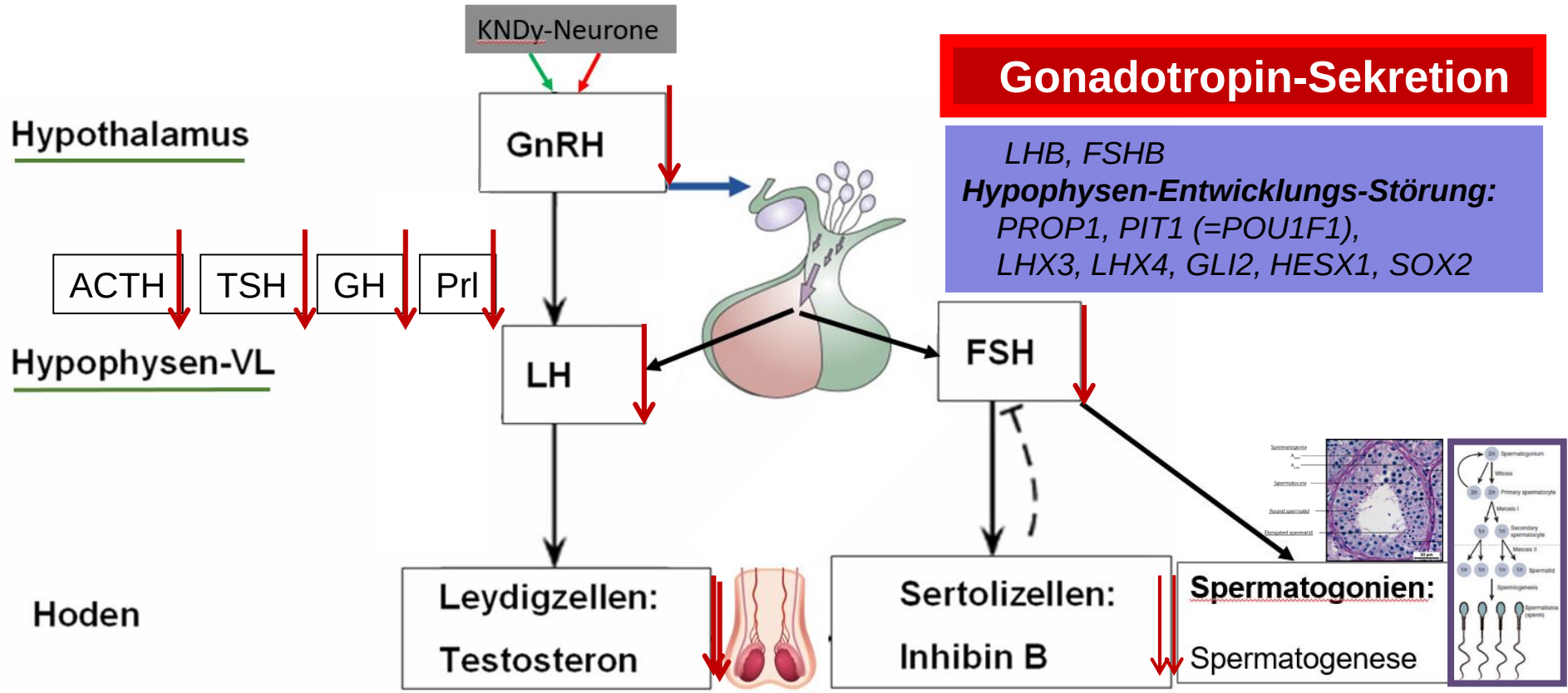

Gonadotropin-Sekretion

LHB, FSHB

Hypophysen-Entwicklungs-Störung:

PROP1, PIT1 (=POU1F1),
LHX3, LHX4, GLI2, HESX1, SOX2

Reproduktive Gesundheit von Jugendlichen

Fertilitätsprotektion

→ Gibt es eine Möglichkeit,
einen congenitale hypogonadotropem Hypogonadismus
früher zu erkennen, als im Jugendalter?

Häufigkeit eines Maldeszensus testis beim CHH/Kallmann-Syndrom

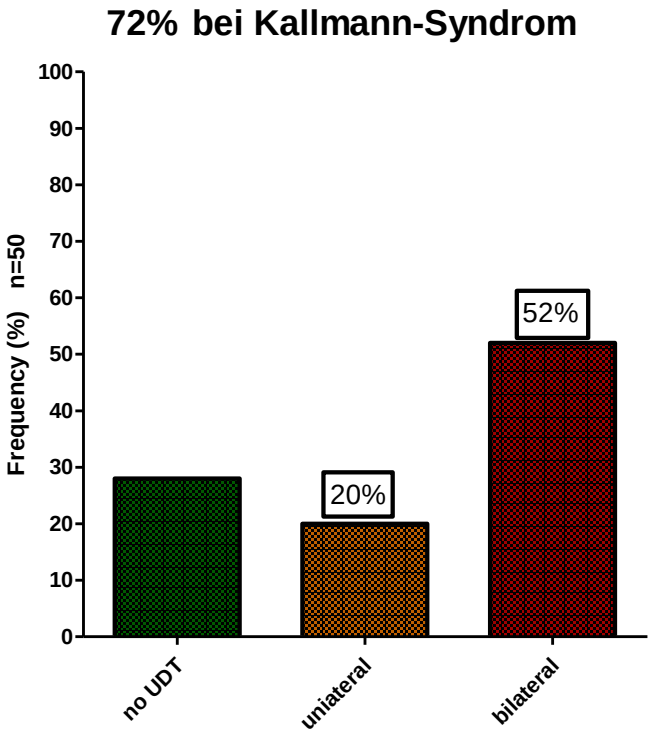

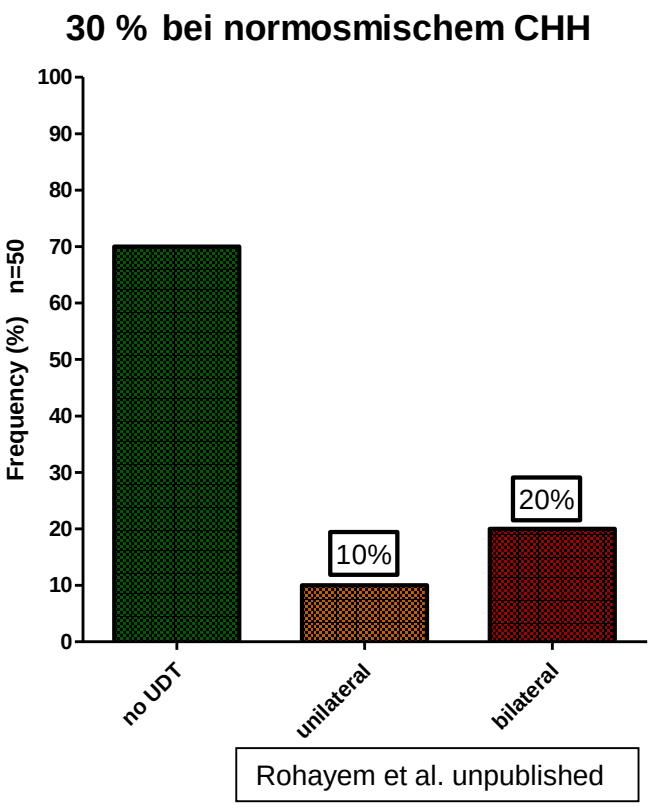

Bei männlichen Jugendlichen mit **ausgebliebener Pubertät** aufgrund eines congenitalen hypogonadotropen Hypogonadismus (CHH) findet sich in ca. 50% ein Maldeszensus testis in der Vorgeschichte

Pubertätsinduktion (Virilisierung) durch hCG + rFSH

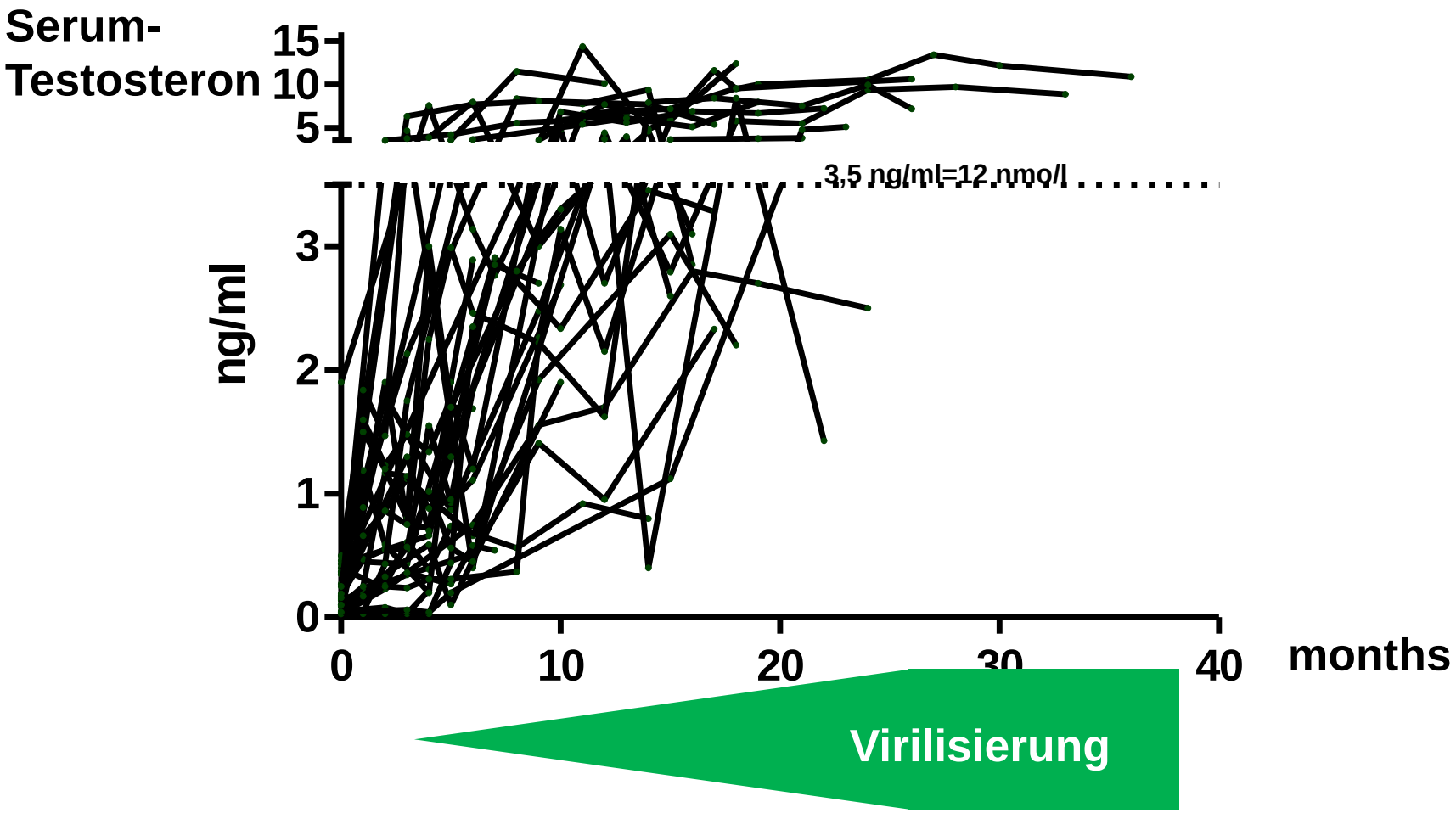

Rohayem et al. Clin. Endocrinol. 2017

Virilisierung unter hCG (+ rFSH)

im Alter von 21,5 Jahren

Größe 175 cm, Gewicht 70 kg,
BMI = 22.9.
Tanner: G1 PH2-3, A1,
Hodenvolumina 3 / 3 ml

nach 2-jähriger Behandlung

Größe 181 cm, Gewicht 70 kg,
BMI = 21.1.
Tanner G4-5 PH4 A2,
Hodenvolumina: 15 /15 ml
Spermienkonz.: 3,7 Mill/ml
Gesamtspermienzahl: 8,5 Mill

nach 3-jähriger Behandlung

Größe 181 cm, Gewicht 71.4 kg,
BMI = 21.9
Tanner: G5 PH6 A2.
Hodenvolumina: 20 /20 ml
Spermienkonz: 17 Mill/ml
Gesamtspermienzahl: 41 Mill

Fotos: Patienten-Einverständnis vorliegend

Hodenwachstum unter hCG + rFSH

Hodenwachstum auf normale erwachsene Größen bei 74% der Jungen

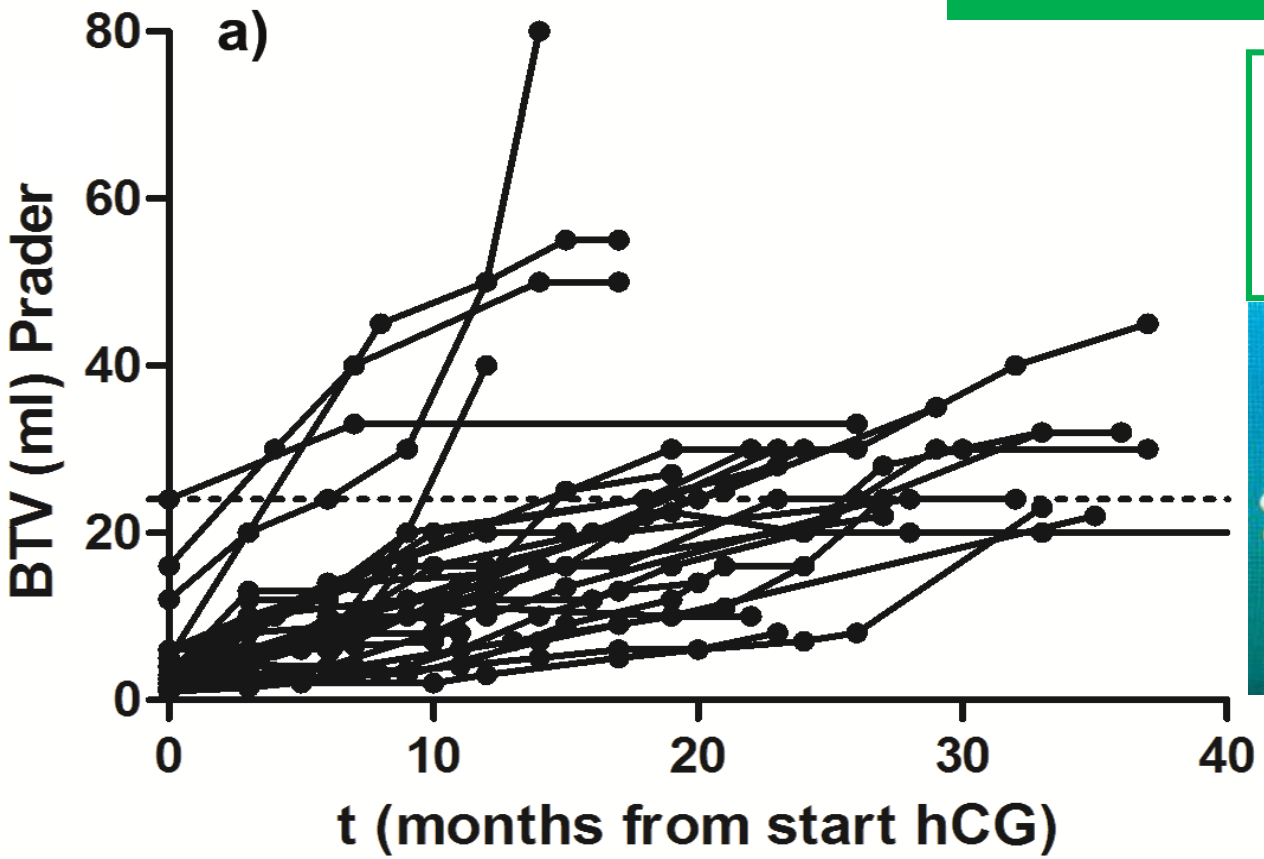

Mittleres finales bi-testikuläres Vol: 34 ± 16 ml,

74% ≥ 24ml
nach 24 ± 7 Behandlungsmonaten

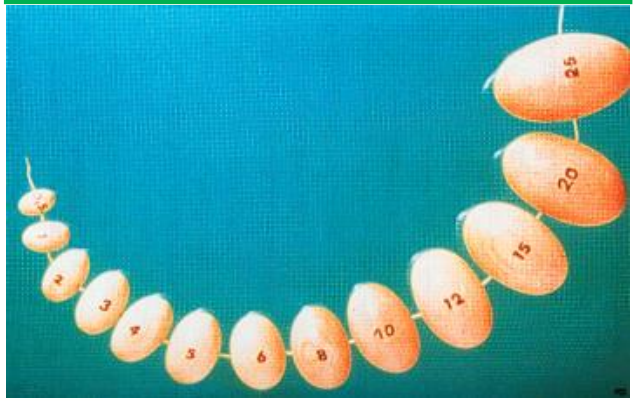

Rohayem et al. Clin. Endocrinol. 2017

Pubertätsinduktion mit Spermatogenese durch hCG + rFSH

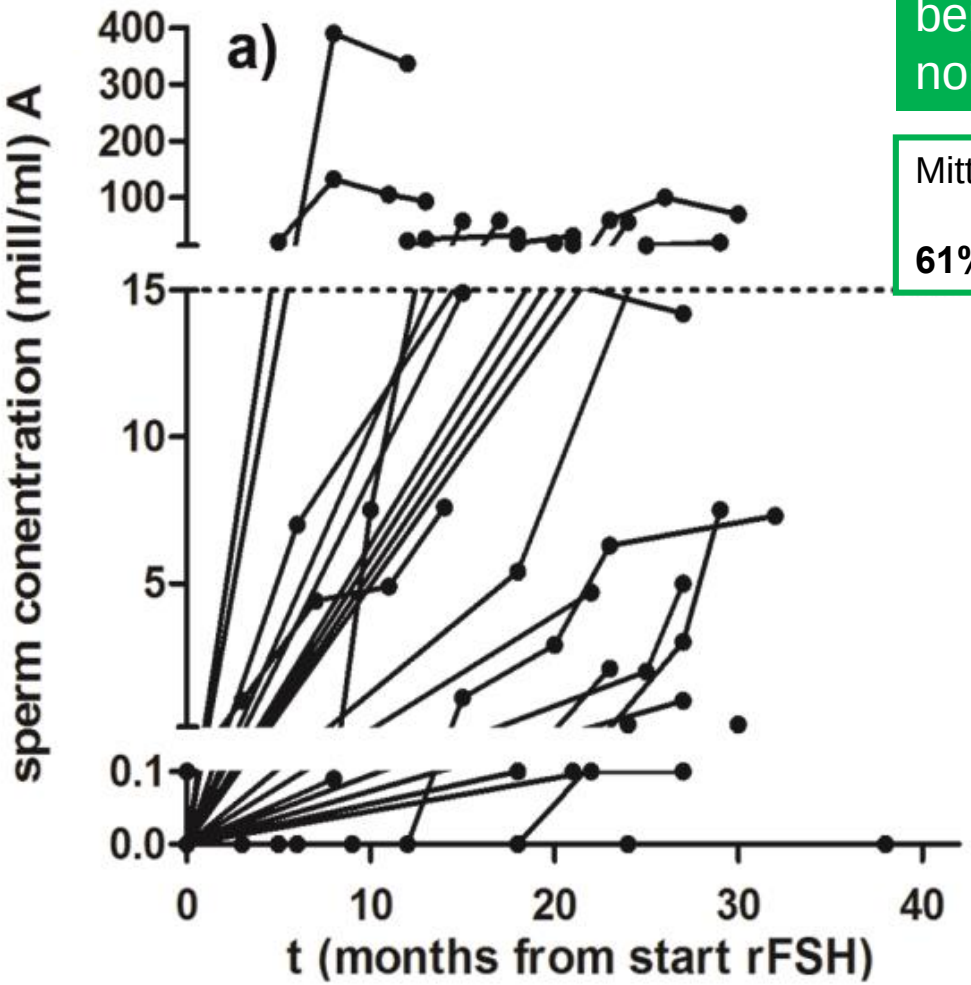

Spermiennachweis im Ejakulat
bei 91- 95% der Jungen;
normale Spermienkonzentrationen in 61%

Mittlere finale Spermienkonzentration: 40 ± 73 mill/ml,

61% ≥ 15ml/ml nach 25 ± 7 Behandlungsmonaten

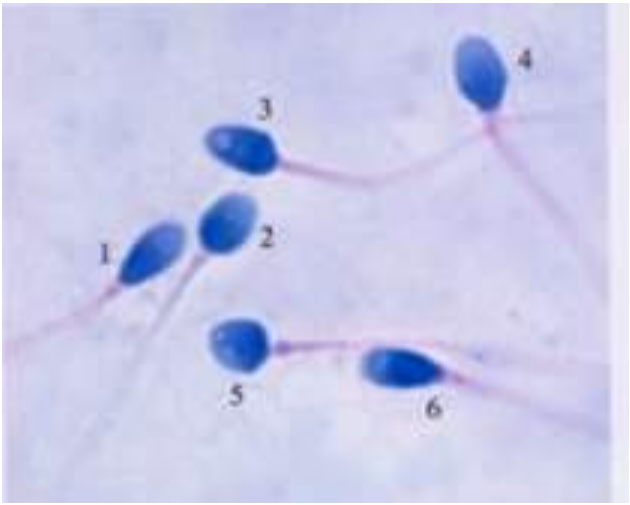

Rohayem et al. Clin. Endocrinol. 2017

Die Induktion der pubertären Hodenwachstums durch eine Gonadotropin-Substitution im Jugendalter

zeigt einen variablen Erfolg

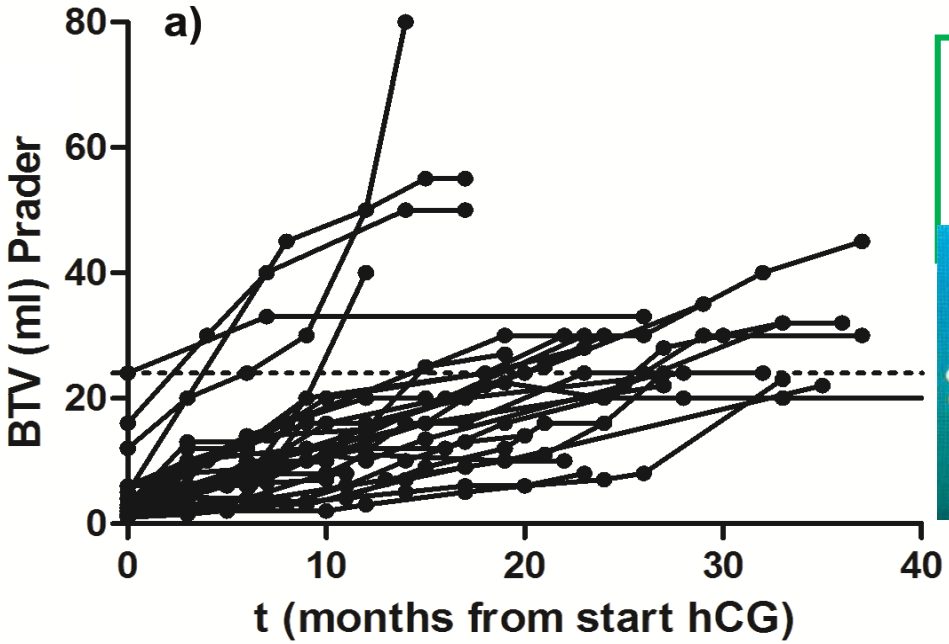

Mean final bi-testicular volume: 34 ± 16 ml,

74% ≥ 24ml
after 24 ± 7 months of

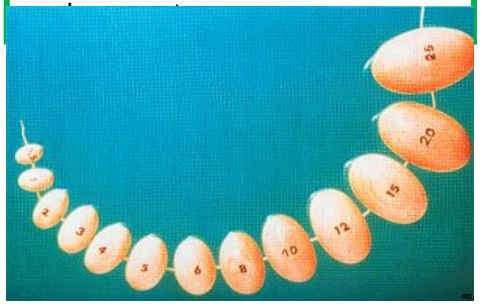

Rohayem et al. Clin. Endocrinol. 2017

Die Induktion der Spermatogenese durch eine Gonadotropin-Substitution im Jugendalter zeigt einen variablen Erfolg

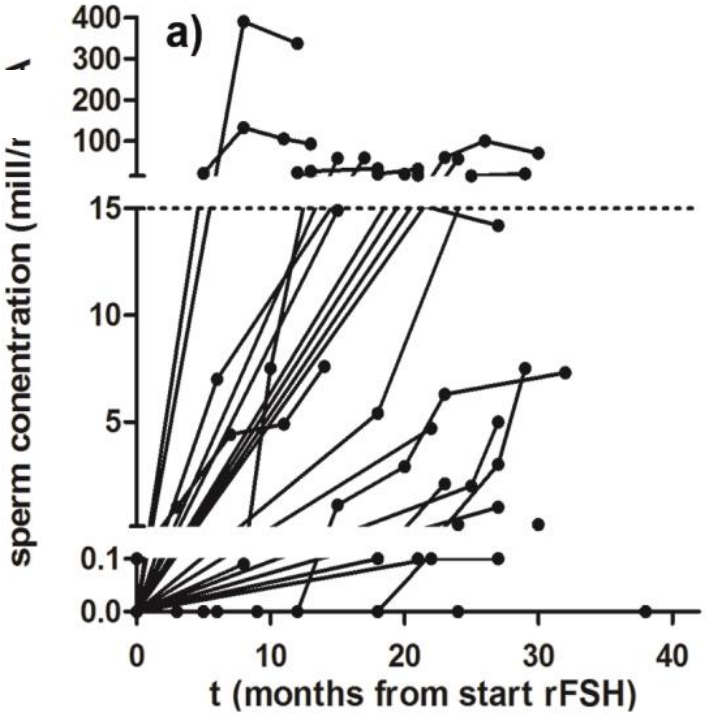

Mean final sperm concentration: 40 ± 73 mill/ml,

61% ≥ 15ml/ml after 25 ± 7 months

Successfull induction of spermatogenesis in >91 %

Rohayem et al. Clin. Endocrinol. 2017

bei Jugendlichen mit einem CHH ist der Erfolg einer Gonadotropin-Substitution, gemessen an erreichten Spermienkonzentrationen

am geringsten bei St.n. Maldeszensus testis /schwerer GnRH- Sekretionsstörung

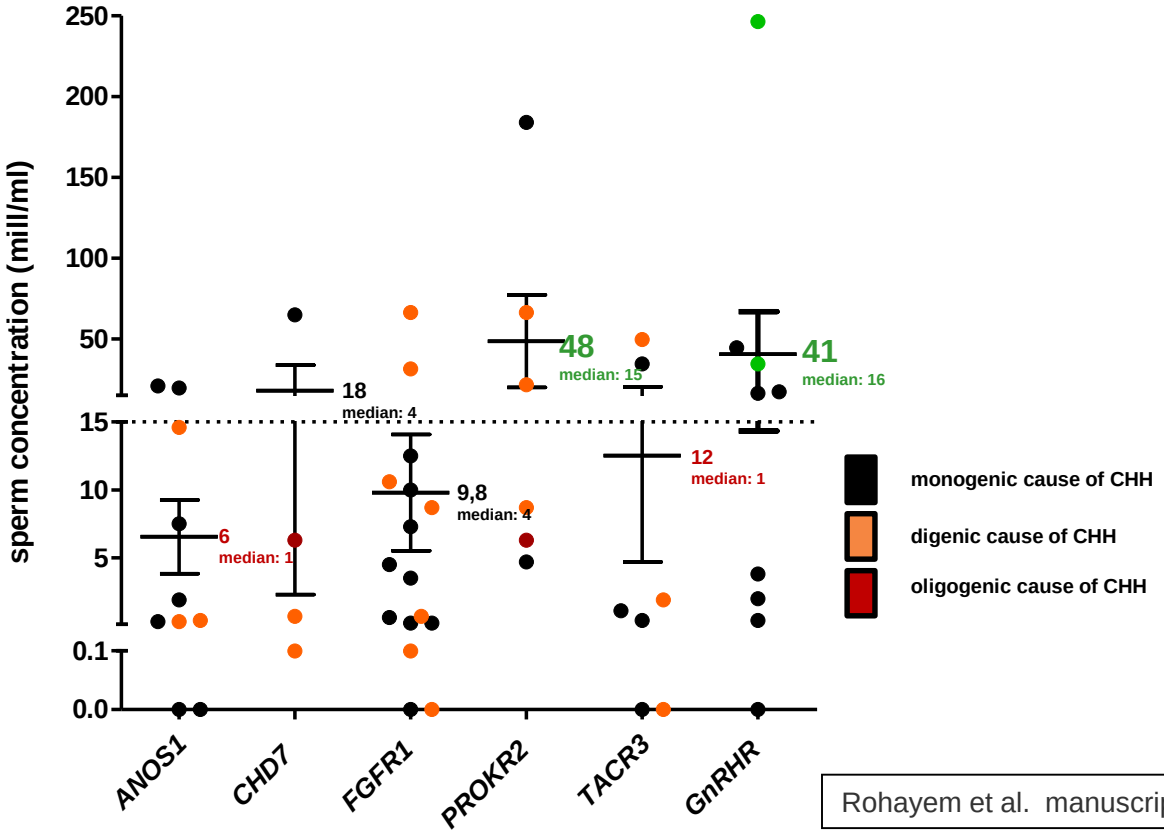

Rohayem et al. manuscript in preparation

Angeborene hypogonadotrope Störungen der gonadotropen Achse

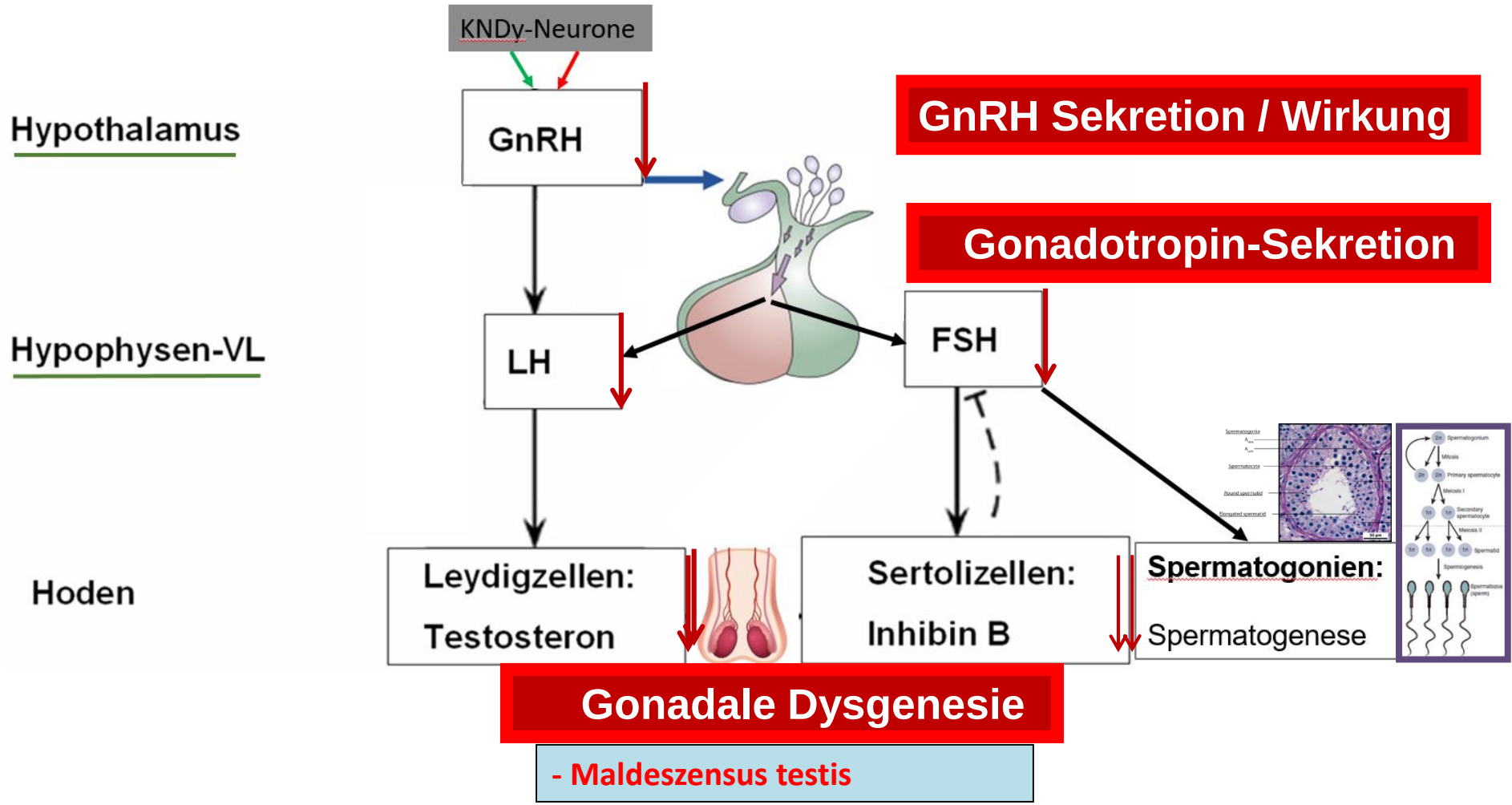

Die gonadotrope Achse ist während des Lebens in 3 Wellen aktiv: intrauterin, post natum und ab dem Jugendalter

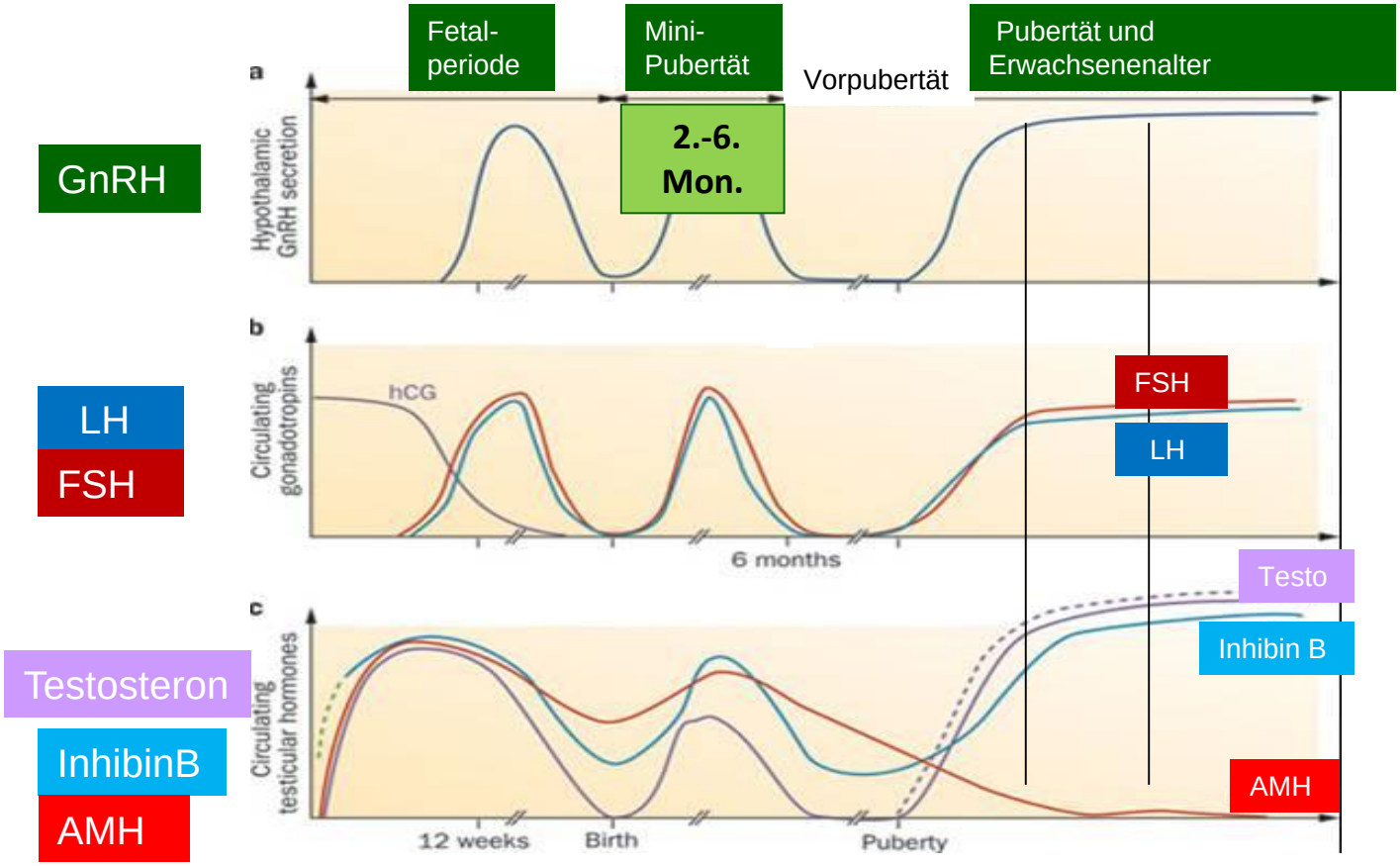

Die 3 Wellen sind wichtig für die Entwicklung der männlichen Fertilität !

In der Minipubertät findet eine Proliferation der Sertolizellen statt, welche die spätere spermatogenetische Kapazität der Hoden bestimmt

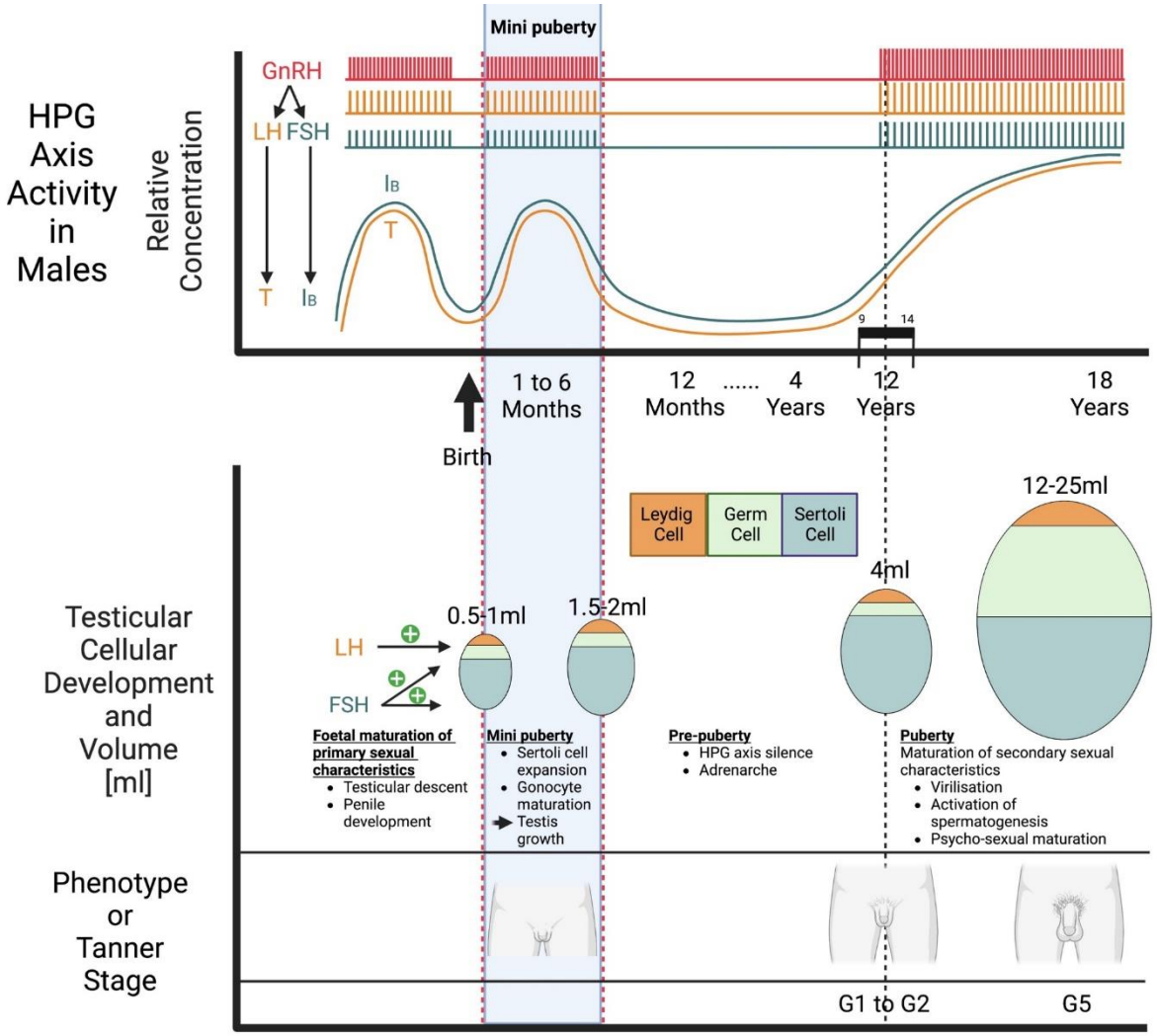

Rohayem & Howard et al. Endocrine reviews 2023, submitted

Die Minipubertät bleibt bei schweren Formen des CHH aus und wird derzeit nicht substituiert

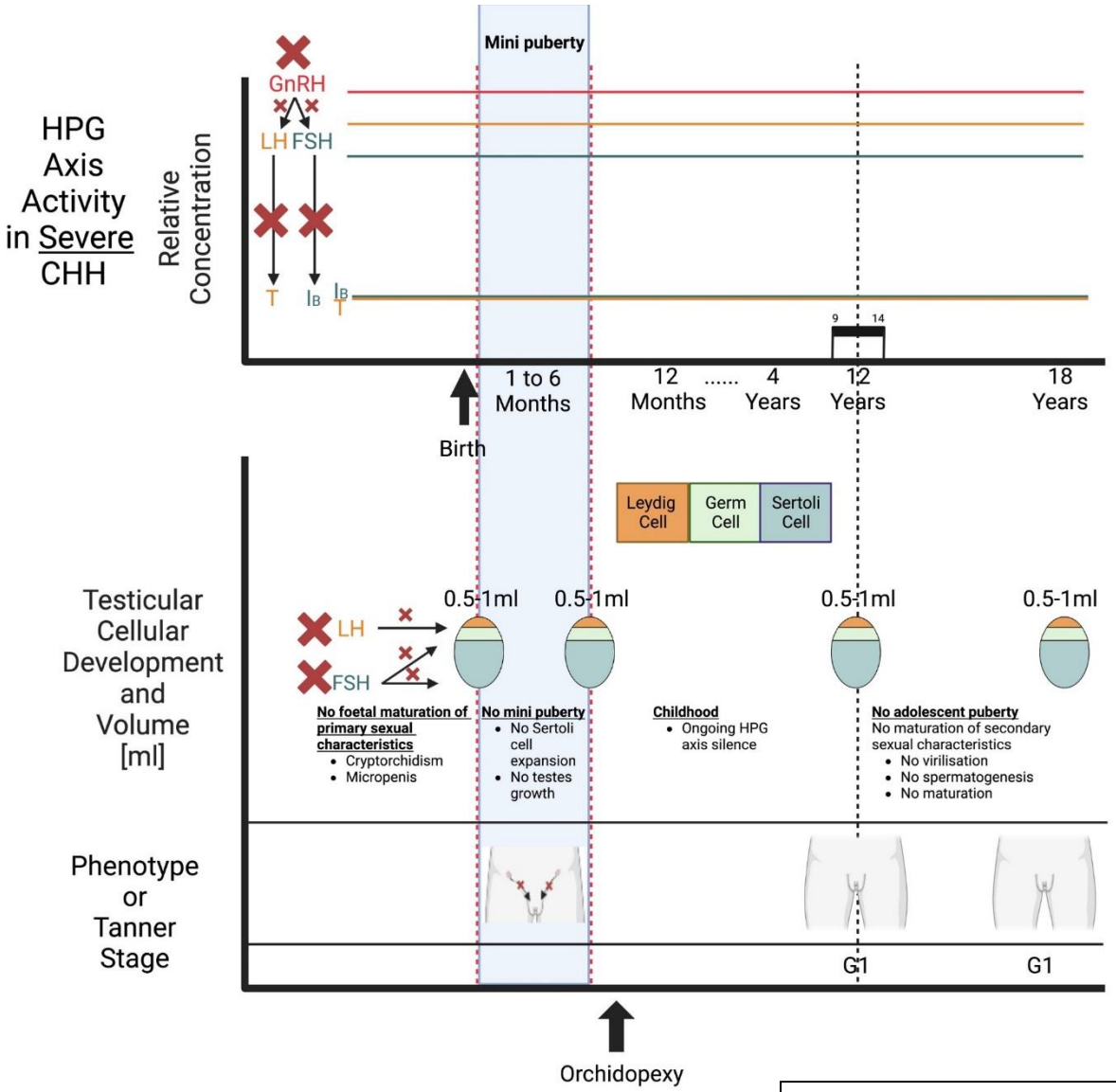

Rohayem & Howard et al. Endocrine reviews 2023, submitted

Europäisches Projekt, gefördert durch einen „ESPE collaborative research grant“: Substitution der Minipubertät bei Jungen mit CHH

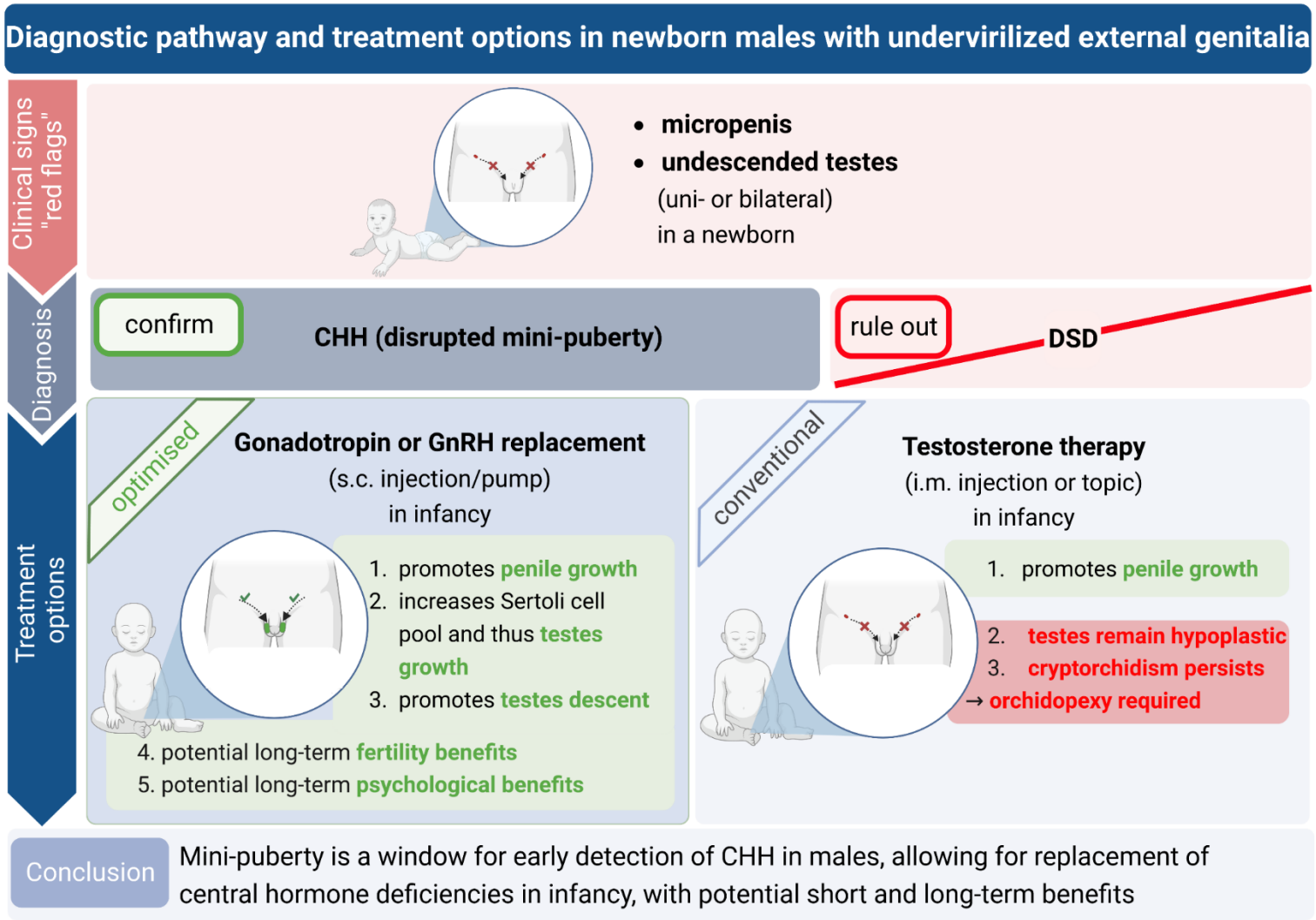

Rohayem & Howard et al. Endocrine reviews 2023, submitted

Fertilitätsprotektion bei männlichen Jugendlichen

…mit **Gonadendygenesie** → hyp**er**gonadotroper Hypogonadismus

- bei *Z.n. Maldeszensus testis*

- i.R. von *gonosomalen Aneuploidien*:
  → 47,XXY (Klinefelter Syndrom)
  →46,XY/45X (Ullrich-Turner-Syndrom-Mosaik mit männl. Phänotyp)

…mit beeinträchtiger zentraler Stimulation der Gonaden
→ hyp**o**gonadotroper Hypogonadismus

- *GnRH-Defizienz*: CHH ohne/mit Ansomie (Kallmann Syndrom)
- *Gonadotropin-Defizienz:* bei Hypophysenvorderlappen-Insuffizienz (angeboren oder erworben)

…mit kombinierten Störungen der gonadotropen und corticotropen Achse

- *Adreno-genitales Syndrom (AGS)*
- *46, XY DSD*: z.B. *NR5A1 (= SF1)*- Mutationen
- *NROB1* (*DAX1*-Mutationen)

Die Gefahr der Ueber- oder Unterbehandlung von Jugendlichen mit AGS

12 Jahre | 12,5 Jahre | 13,3 Jahre

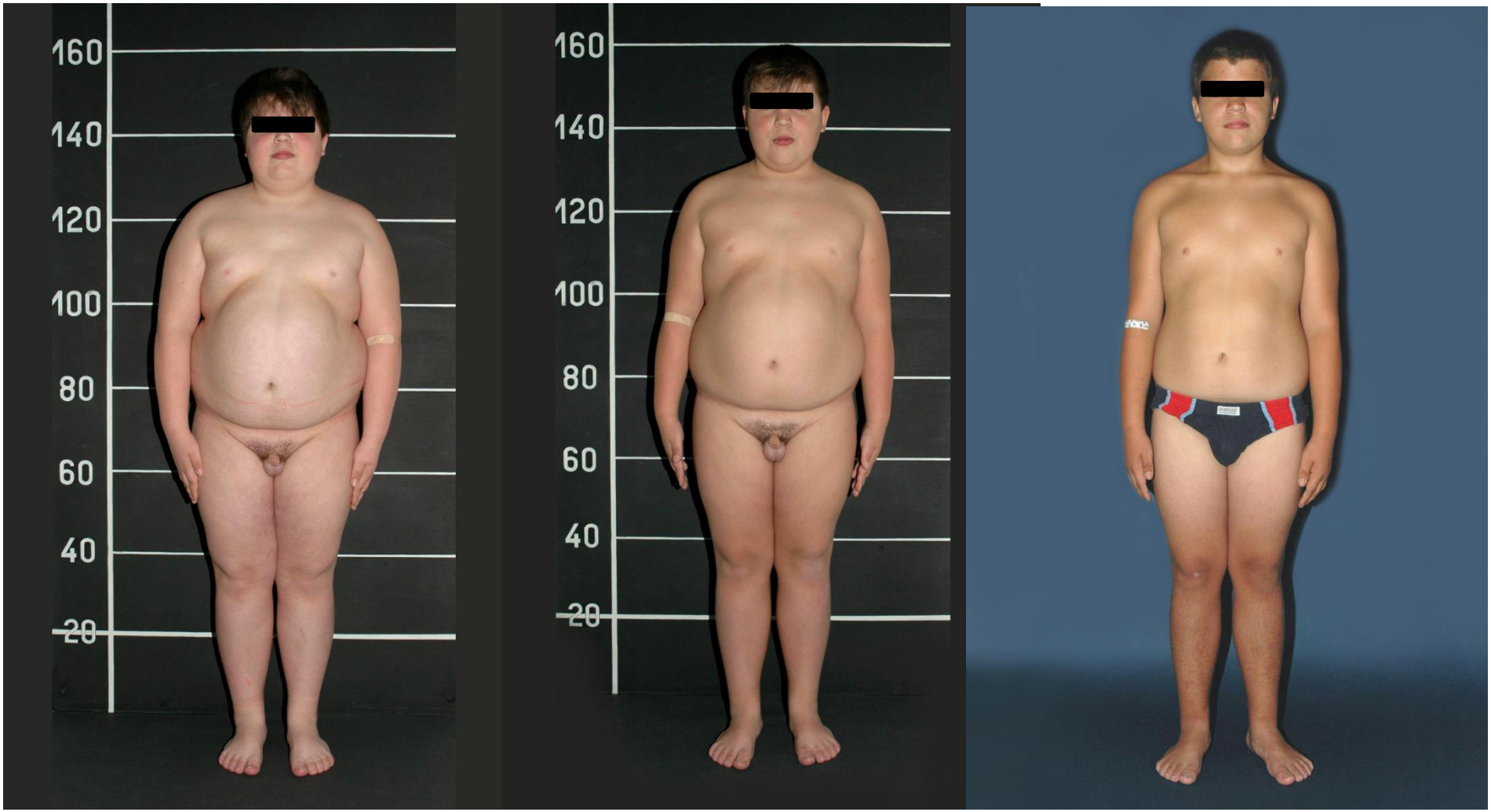

Quelle: Archiv Kinderklinik, UK Dresden

Unsichtbare Folge der Unterbehandlung bei 46,XY AGS: Azoospermie

Karenz	[Tage]	7.0
Medikation		keine
Uhrzeit Probenabgabe		11:25
Analysebeginn		12:00
Farbe		weiß-gelbl.
Konsistenz		normal
pH		7.7
Aufbereitung		Ejakulat
Volumen	[ml]	3.2
Konzentration	**[mill/ml]**	**0.0**
Gesamtzahl	**[mill]**	**0**
Eosintest	[% vital]	nd
Motilität [%]		
Bemerkung		Sed.:
Progressiv, schnell (A)		0
Progressiv, langsam (B)		0
Nicht progressiv		0
Immotil		0

Pathophysiologie der Hypospermatogenese beim männlichen AGS bei inadäquater Glucocorticoid-Subsitution

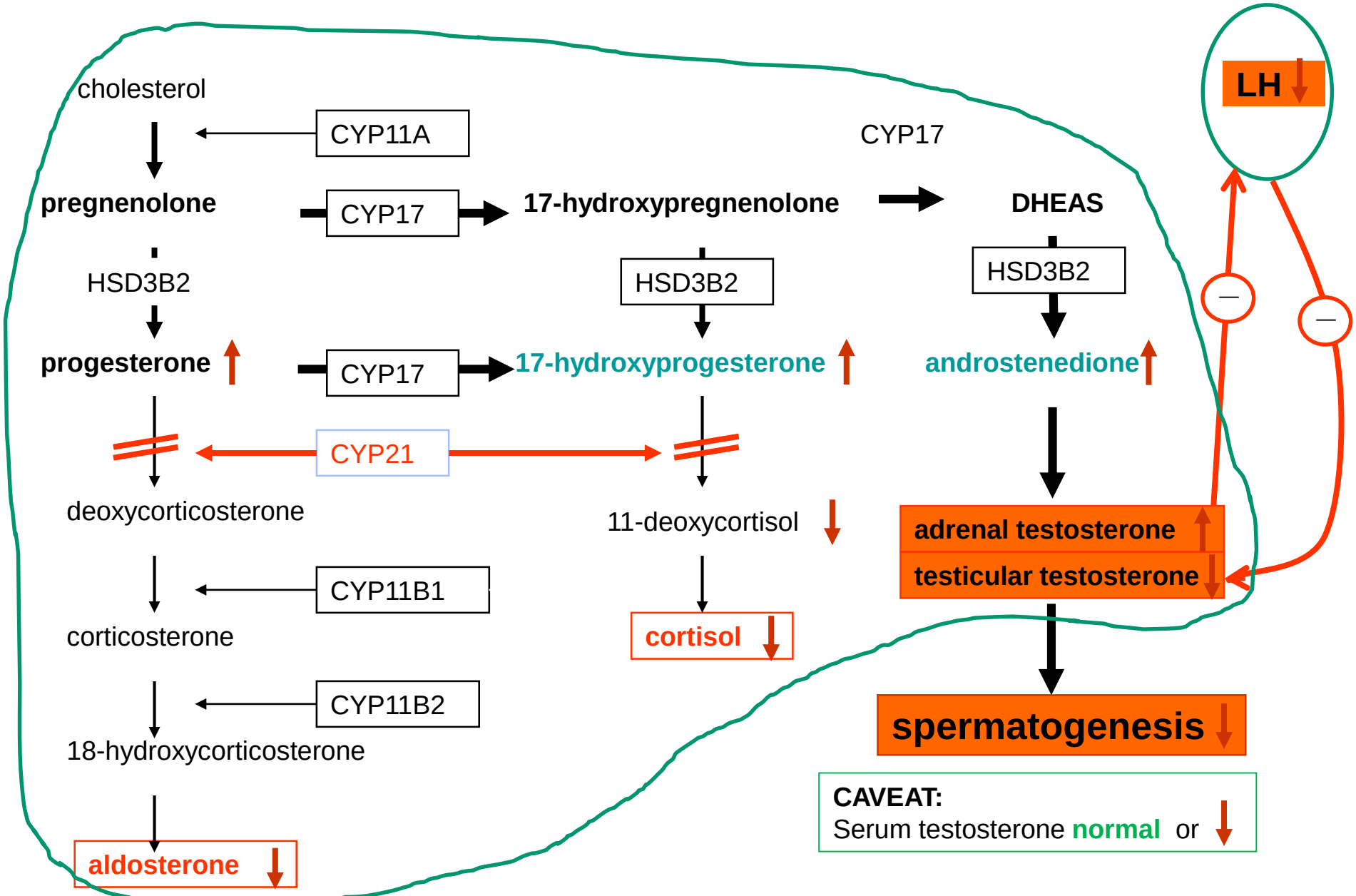

Entwicklung von of testikulären adrenalen Resttumoren: TART

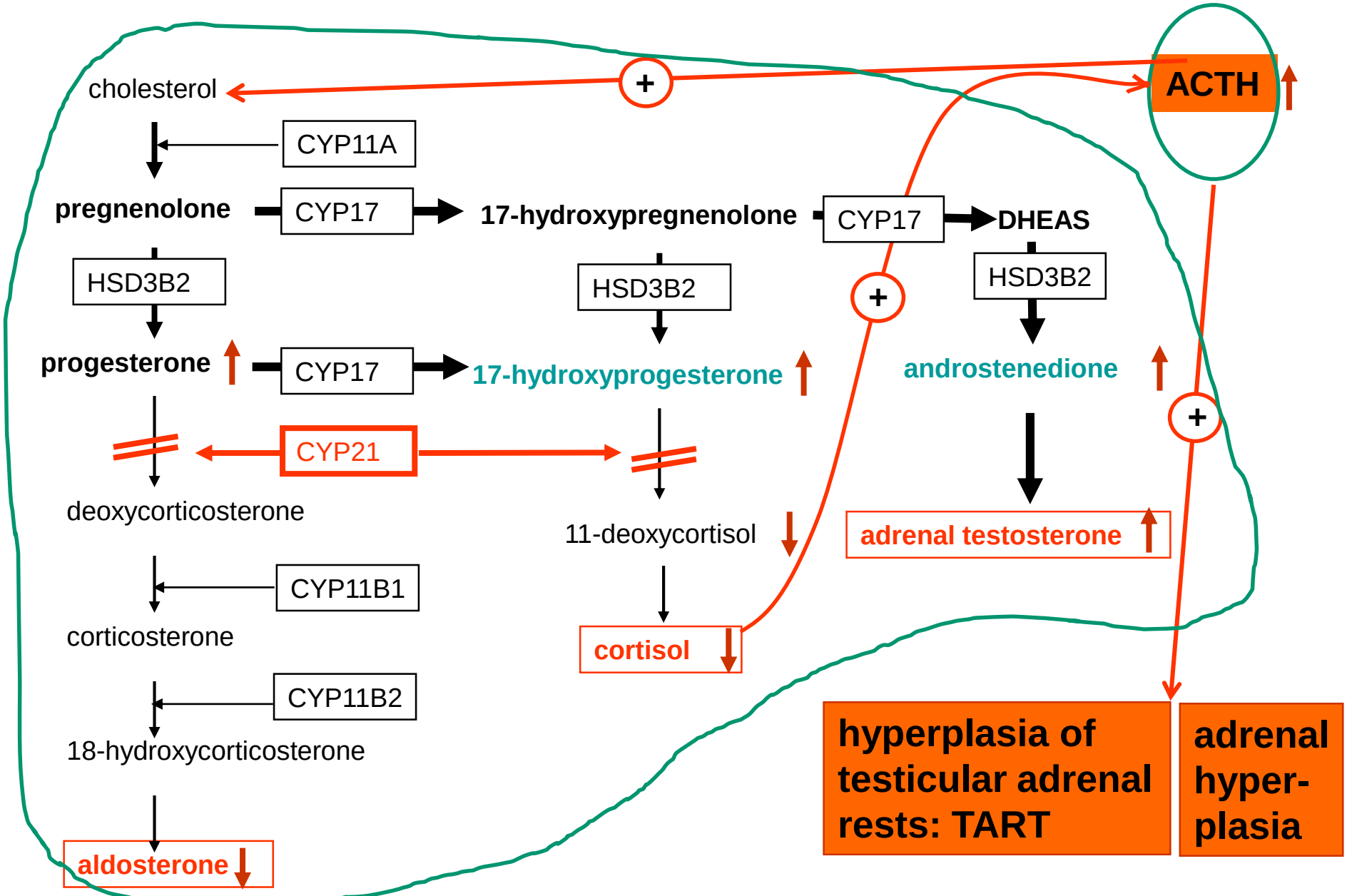

Sono-morphologische Variabilität von TART

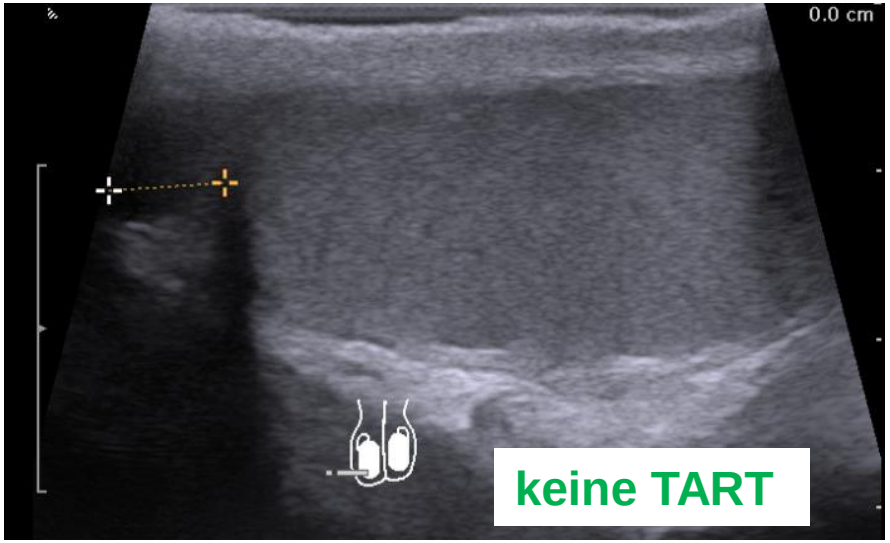

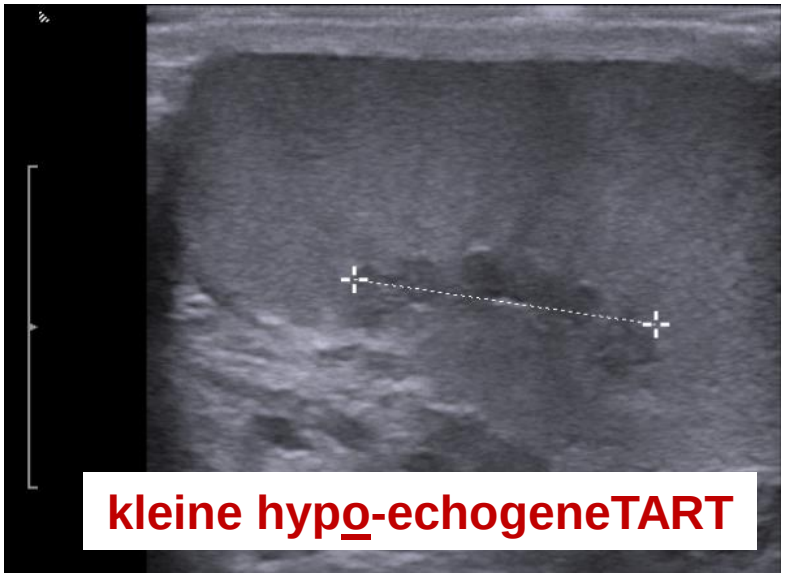

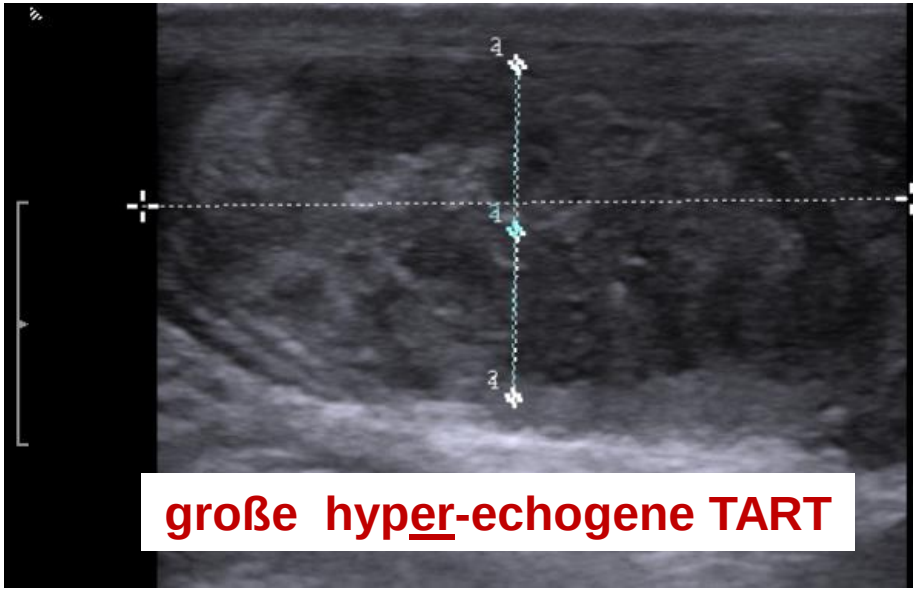

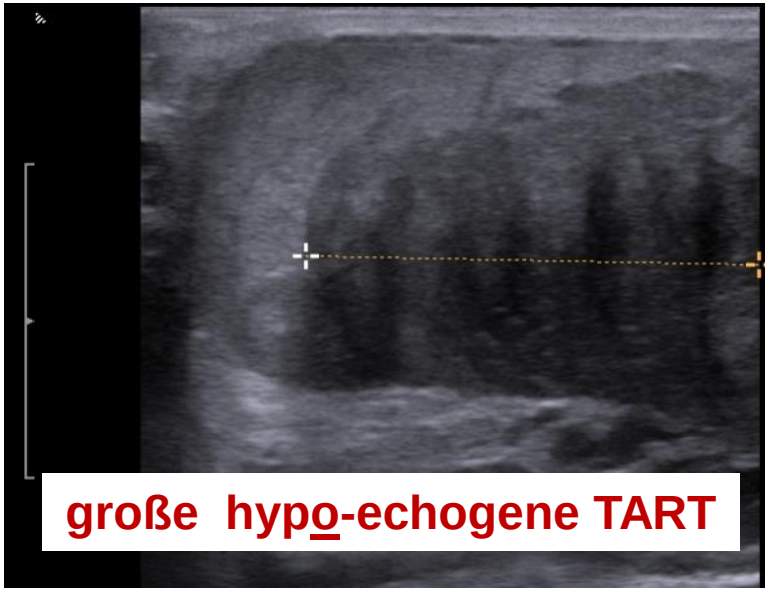

Spermienkonzentrationen bei AGS-Jugendlichen mit TART

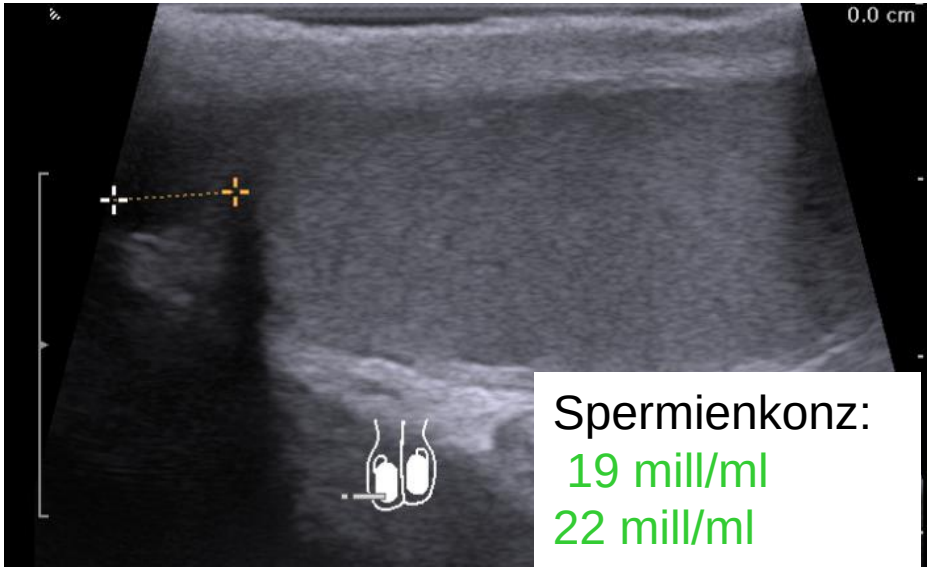

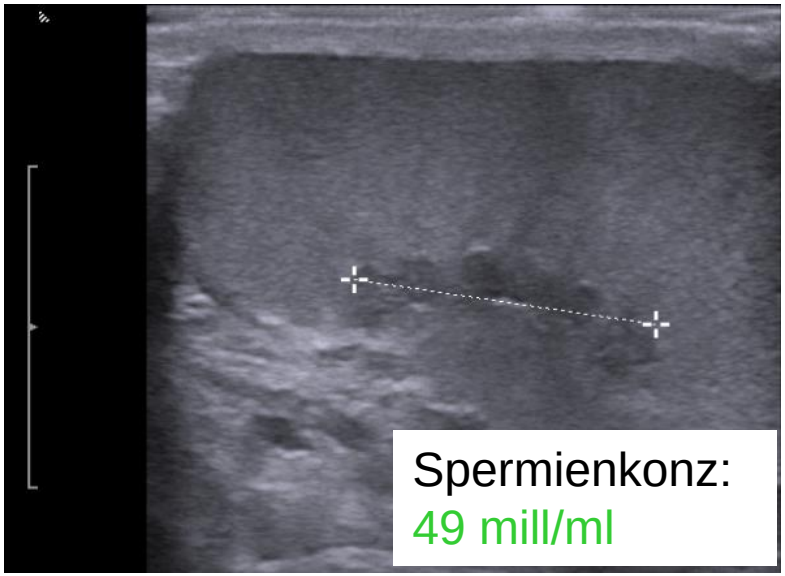

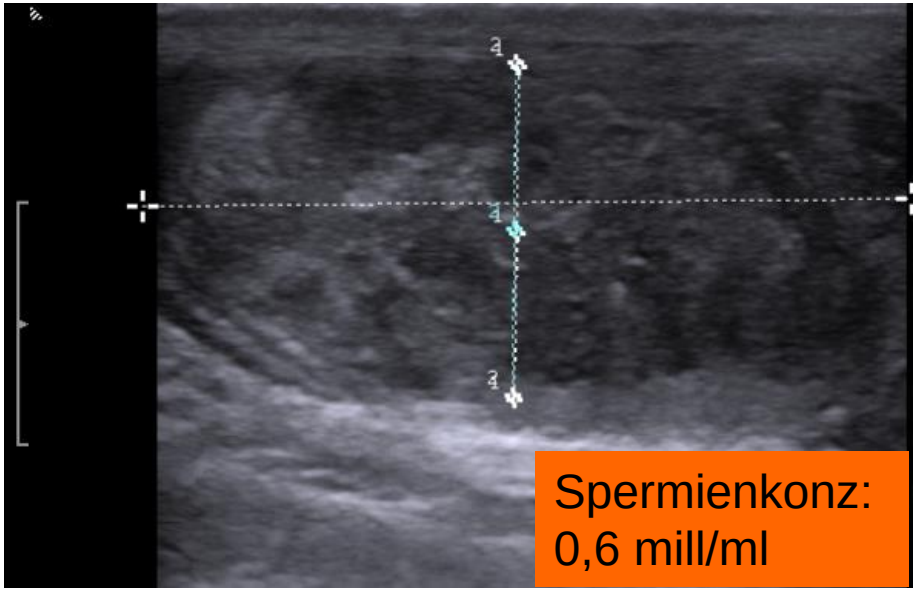

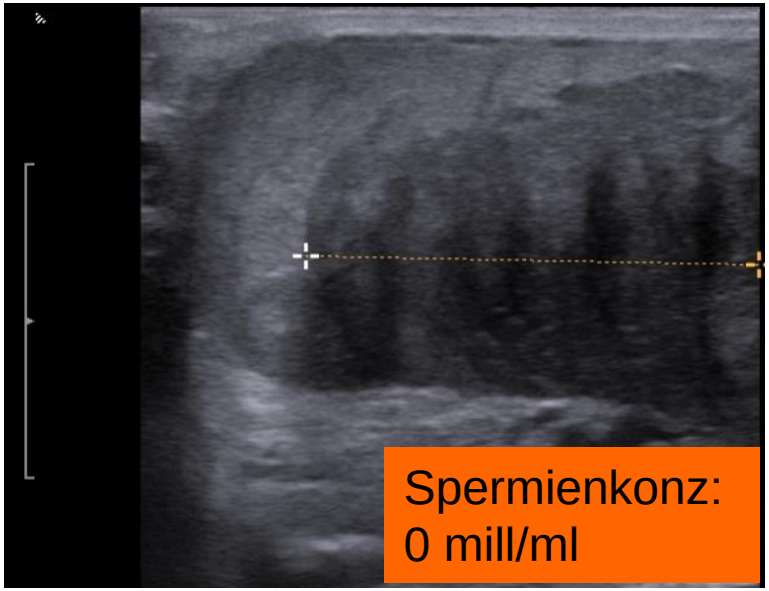

Restitution der Spermatogenese durch Hydrocortison-Substitution bei einem Pat. mit zuvor unbehandeltem klassischen einfach virilisierenden AGS

Datum		12.04.2016
Karenz	[Tage]	3.0
Medikation		AGS-Therapie
Uhrzeit Probenabgabe		10:00
Analysebeginn		10:30
Material		Ejakulat
Aussehen		weiß-gelbl.
Konsistenz		normal
pH		7.8
Volumen	[ml]	1.8
Konzentration	**[mill/ml]**	**0**
Gesamtzahl	**[mill]**	**0**
Eosintest	[% vital]	nd
Motilität [%]		
Bemerkung		Sed.:
Progressiv, schnell (A)		0
Progressiv, langsam (B)		0
Nicht progressiv		0
Immotil		0
Hormone		
Blutentnahme		09:30
LH	[2-10 U/l]	**0,1**
FSH	[1-7 U/l]	**0,3**
Prolaktin	[<500 mU/l]	157
Testosteron	[>12 nmol/l]	**8,3**

Datum		10.06.2016	05.07.2016	16.08.2016
Karenz	[Tage]	3.0	7.0	5.0
Medikation		Hydrocortiso...	HC 10-5-5- D...	HC 10-5-5- D...
Uhrzeit Probenabgabe		12:55	12:45	12:20
Analysebeginn		13:25	13:15	12:50
Material		Ejakulat	Ejakulat	Ejakulat
Aussehen		transparent	weiß-gelbl.	weiß-gelbl.
Konsistenz		normal	normal	normal
pH		8.1	8.3	7.9
Volumen	[ml]	4.5	4.9	3.7
Konzentration	**[mill/ml]**	**<0.1**	**0.3**	**5.9**
Gesamtzahl	**[mill]**	**<0.1**	**1.5**	**21.8**
Eosintest	[% vital]	nd	76 (v. 100)	76
Motilität [%]				
Bemerkung		Sed.: 6		
Progressiv, schnell (A)		1	22	43
Progressiv, langsam (B)		2	19	13
Nicht progressiv		0	9	5
Immotil		3	50	39
Hormone				
Blutentnahme		11:22	11:30	11:00
LH	[2-10 U/l]	0.9	4.9	2.4
FSH	[1-7 U/l]	2.5	6.1	3.9
Prolaktin	[<500 mU/l]	110	130	132
Testosteron	[>12 nmol/l]	1.1	9.3	8.1

Fertilitätsprotektion bei männlichen Jugendlichen

…mit Gonadendygenesie → hypergonadotroper Hypogonadismus

- bei *Z.n. Maldeszensus testis*
- i.R. von *gonosomalen Aneuploidien*:
  → 47,XXY (Klinefelter Syndrom)
  →46,XY/45X (Ullrich-Turner-Syndrom-Mosaik mit männl. Phänotyp)

…mit beeinträchtiger zentraler Stimulation der Gonaden → hypogonadotroper Hypogonadismus

- *GnRH-Defizienz*: CHH ohne/mit Ansomie (Kallmann Syndrom)
- *Gonadotropin-Defizienz:* bei Hypophysenvorderlappen-Insuffizienz (angeboren oder erworben)

…mit kombinierten Störungen der gonadotropen und corticotropen Achse

- *Adreno-genitales Syndrom (AGS)*
- *46, XY DSD*: z.B. *NR5A1 (= SF1)*- Mutationen
- *NROB1* (*DAX1*-Mutationen)

Patient 1: Azoospermie und SCO bei einem Jgdl. mit 46,XY DSD aufgrund einer heterozygoten *NR5A1* (*SF1*) Mutation (c.118A>C; p.T40P)

bei Geburt:

inkomplette Virilisierung; 46,XY DSD:

Mikropenis

peno-scrotale Hypospadie

Leistenhoden bds.

Karenz	[Tage]	1.0
Medikation		keine
Uhrzeit Probenabgabe		09:15
Analysebeginn		09:45
Material		Ejakulat
Aussehen		weiß-gelbl.
Konsistenz		normal
pH		
Volumen	[ml]	2.1
Konzentration	**[mill/ml]**	**0.0**
Gesamtzahl	[mill]	0
Eosintest	[% vital]	nd
Motilität [%]		
Bemerkung		
Progressiv, schnell (A)		0
Progressiv, langsam (B)		0
Nicht progressiv		0
Immotil		0
Morphologie [%] nach strikten Kriterien (WH		
Bemerkung		
Normalformen		nd
Kopfdefekte		nd
Mittelstückdefekte		nd
Schwanzdefekte		nd

Hormone		
Blutentnahme		09:00
LH	[2-10 U/l]	26.4
FSH	[1-7 U/l]	52.6
Prolaktin	[<500 mU/l]	228
Testosteron	[>12 nmol/l]	16.4

Normaler Serum-T-Spiegel

mTESE right testis

mTESE 1: 0
mTESE 2: 0
mTESE 3: 0
mTESE 4: 0
mTESE 5: 0
mTESE 6: 0
mTESE 7: 0
mTESE 8: 0

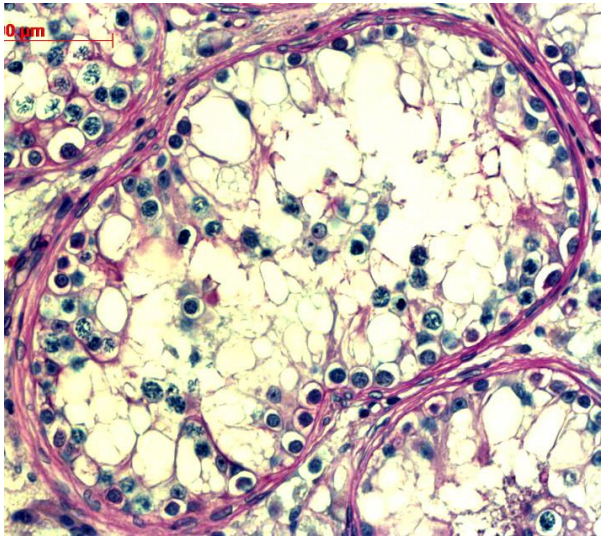

mTESE left testis

mTESE 1: 0
mTESE 2: 0
mTESE 3: 0
mTESE 4: 0
mTESE 5: 0
mTESE 6: 0
mTESE 7: 0
mTESE 8: 0

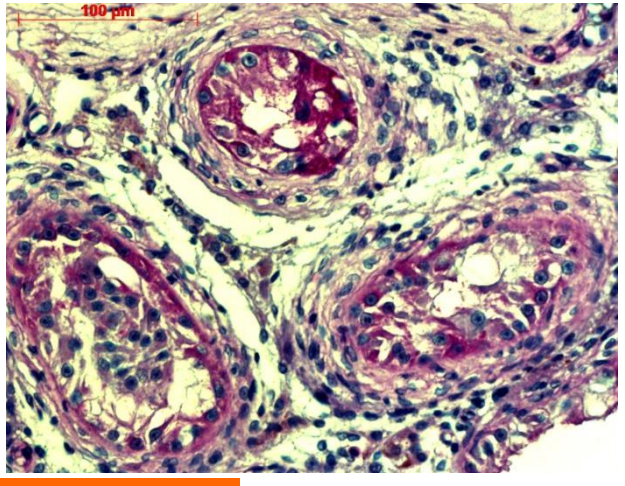

Azoospermie und SCO

Patient 2: Spermatogenese bei einem Jgdl. mit 46,XY DSD aufgrund einer heterozygoten *NR5A1* (*SF1*)-Mutation (c.108 C>G (p.Phe36Leu)

bei Geburt:

inkomplette Virilisierung; 46,XY DSD:

Mikropenis

Hypospadia glandis

unilateraler Leistenhoden

Datum		04.04.2017	02.05.2017
Karenz	[Tage]	3.0	3.0
Medikation		keine	keine
Uhrzeit Probenabgabe		15:15	12:50
Analysebeginn		15:45	13:20
Material		Ejakulat	Ejakulat
Aussehen		weiß-gelbl.	transparent
Konsistenz		erhöht	erhöht
pH		7.8	8.7
Volumen	[ml]	2.2	1.7
Konzentration	**[mill/ml]**	**<0.1**	**<0.1**
Gesamtzahl	**[mill]**	**<0.1**	**<0.1**
Eosintest	[% vital]	nd	nd
Motilität [%]			
Bemerkung		von 63	von 100
Progressiv, schnell (A)		19	7
Progressiv, langsam (B)		7	29
Nicht progressiv		12	2
Immotil		25	62
Morphologie [%] nach strikten Kriterien (WHO, 2010)			
Bemerkung			
Normalformen		nd	nd
Kopfdefekte		nd	nd
Mittelstückdefekte		nd	nd
Schwanzdefekte		nd	nd
LH	[2-10 U/l]	6.0	6.8
FSH	[1-7 U/l]	17.9	17.9
Prolaktin	[<500 mU/l]	240	468
Testosteron	[>12 nmol/l]	6.0	6.2

Biopsie eines verbleibenden Hodens währen der Implantation einer Hodenprothese (nach Atrophie eines maldeszendierten Hodens)

Histologie:
elongierte Spermatiden, 42%, runde Spermatiden, 43 % Spermatozyten, 0% Spermatogonien, 0% SCO

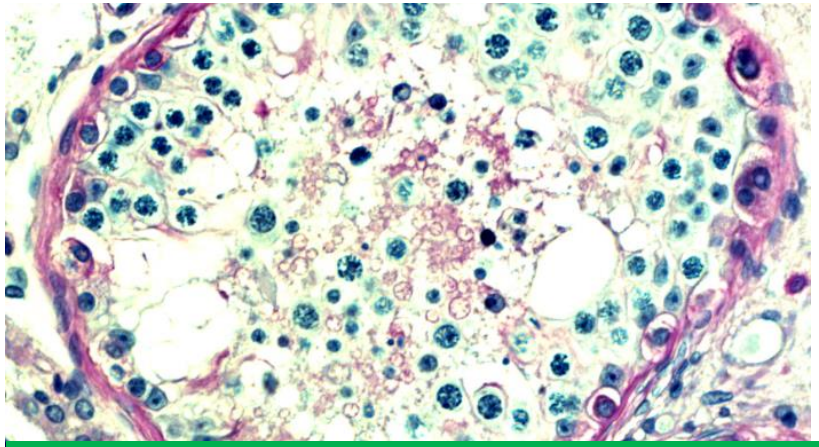

Die Spermienasservierung bei Jugendlichen mit *SF1* Mutationen kann erfolgreich sein!

erniedrigter Serum-T-Spiegel

Kryptozoospermie

Zusammenfassung: Fertilitätspräservation bei Adoleszenten

Störungsebene	Ursache der beeinträchtigten reproduktiven Funktion	Therapeutische Option
hypothalamisch, hypophysär oder gonadal	Maligne Erkrankung	Kryokonservierung von Ejakulat vor Beginn der onkologischen Tx
gonadal (ggf. hypothalamisch/ hypophysär)	Hodenhochstand	Orchiopexie, Kryokonservierung von ejakulierten oder testikulären (mTESE) Spermien vor der Testosteron-Substitution
gonadal	gonosomale Aneuploidie 46, XY DSD	Kryokonservierung von ejakulierten oder testikulären (mTESE) Spermien vor der Testosteron-Substitution
hypothalamisch und /oder hypophysär	GnRH-Defizienz und / oder Gonadotropin-Defizienz	hCG / FSH- Therapie Wenn möglich, schon in der Minipubertät!!
adrenal und gonadal	AGS	Optimierung der Hydrocortison- (und Fludrocortison)-Substitution, ggf. Kryokonservierung

Conclusio:
Der Aspekt der Fertilität sollte schon im Jugendalter berücksichtigt werden, damit später biologische Vaterschaft möglich werden kann



Graphik: Robin Rohayem

Jugendandrologie in Münster**: Das Fertilitätspotential nutzen, ehe es zu spät ist**

an der Schnittstelle zwischen
- pädiatrischer und adulter Medizin
- Urologie und Endokrinologie

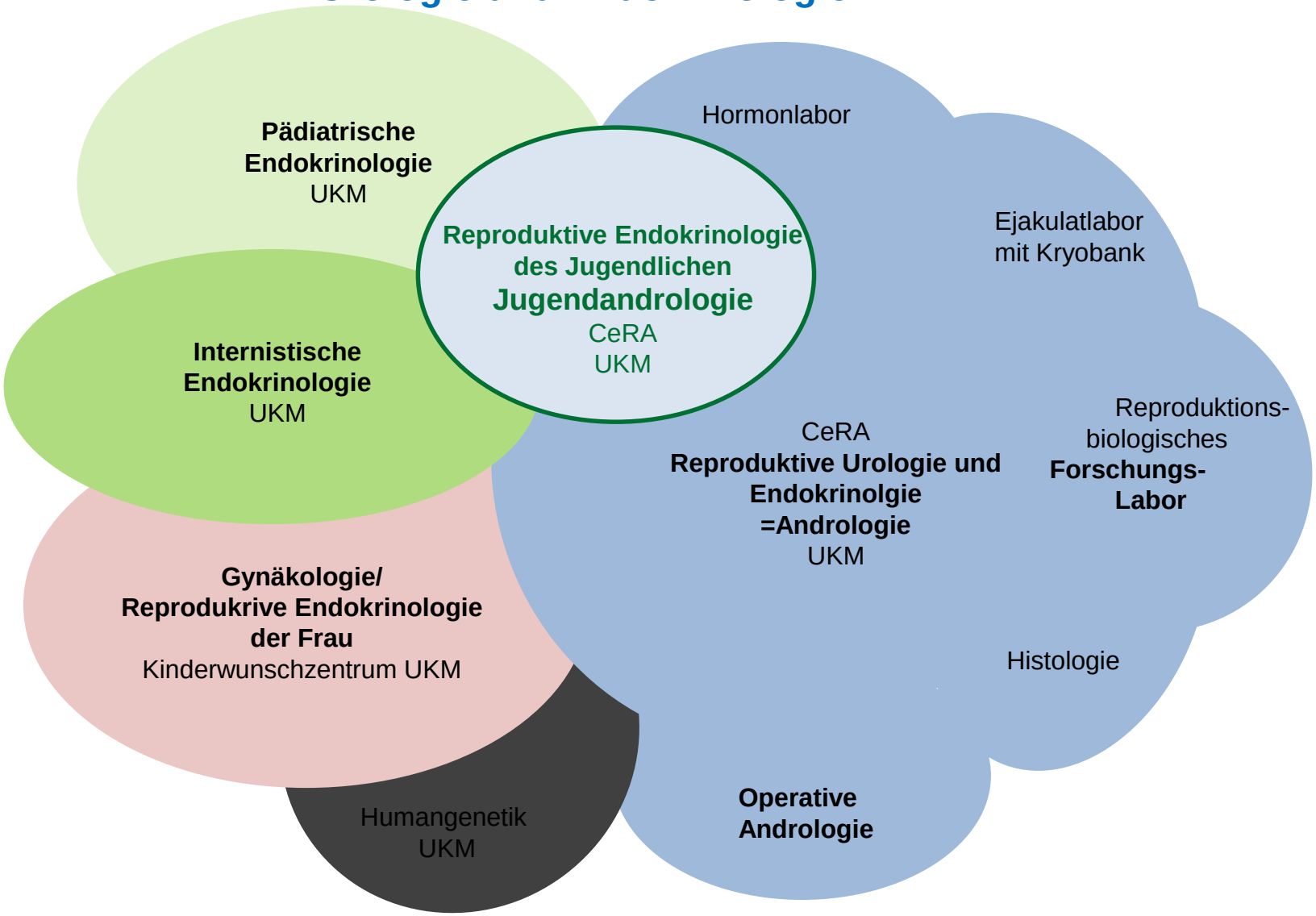

Vielen Dank für die Aufmerksamkeit!



Fertilitätsbeeinträchtigung bei 46,XY DSD

mit /ohne kongenitale Nebennieren-Insuffizienz

Mutationen in Genen, die die Hoden- und NN-entwicklung regulieren

→ Gonadendysgenesie + Nebenniereninsuffizienz

LHCGR | *HSD3B2* | *POR* | *CYP17A1* | *HSD17B* | *STAR* | *NR5A1=SF1*

Mutationen in Genen, die die gonadale Steroidbiosynthese regulieren
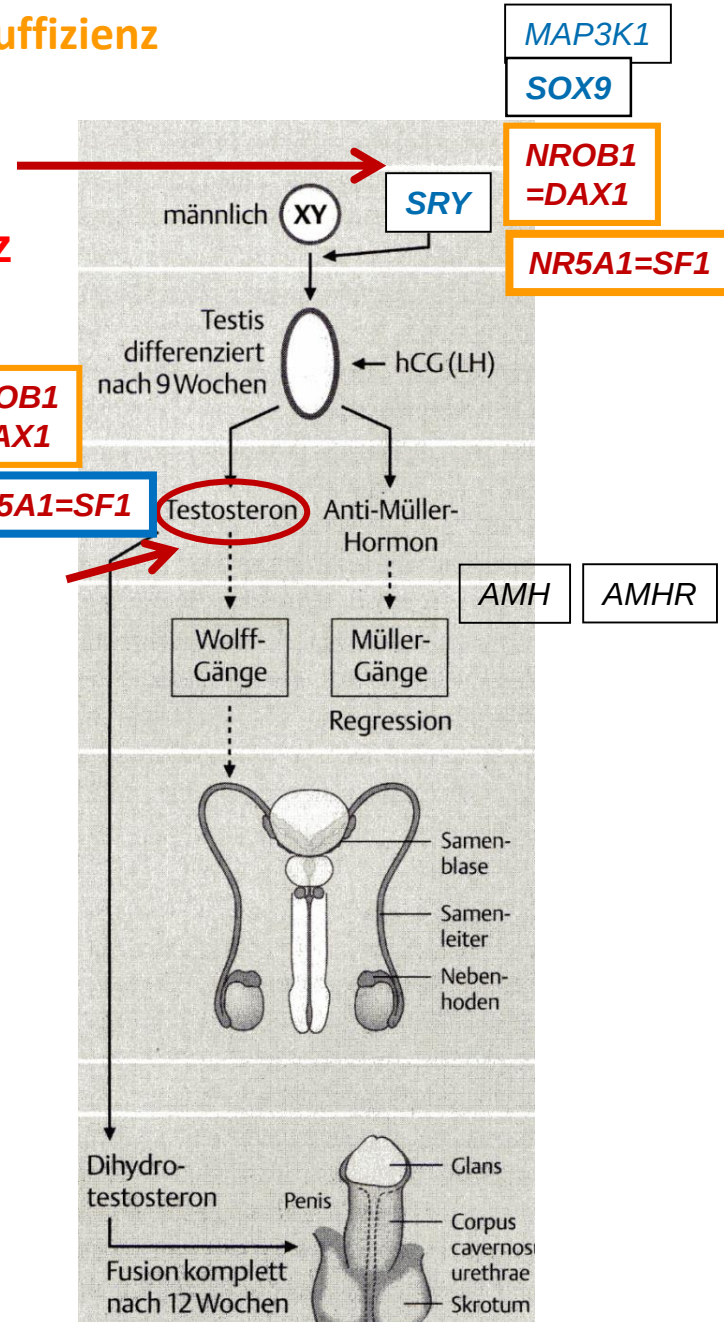
→ beeinträchtigte Testosteron- Biosynthese