13. St.Galler Ophtag

Fälle aus der Uveitis Sprechstunde

Kantonsspital
St.Gallen

Falldiskussion: Patient 1975

- Zuweisung im 1/2023 mit Verdacht auf APMPPE
- JL: seit ca. 1 Jahr subjektiv Sehverschlechterung bds. und vermehrte Lichtempfindlichkeit
- PA: Diabetes mellitus Typ II, ED 8/2022, arterielle Hypertonie

Falldiskussion: Patient 1975

- FVR cc: 0,9
- FVL cc: 0,8p

- Tension bds. 16mm Hg

- Spalt: beidseits: normale, reizfreie VBA, keine Granulome

- Fundus: beidseits: siehe Bilder

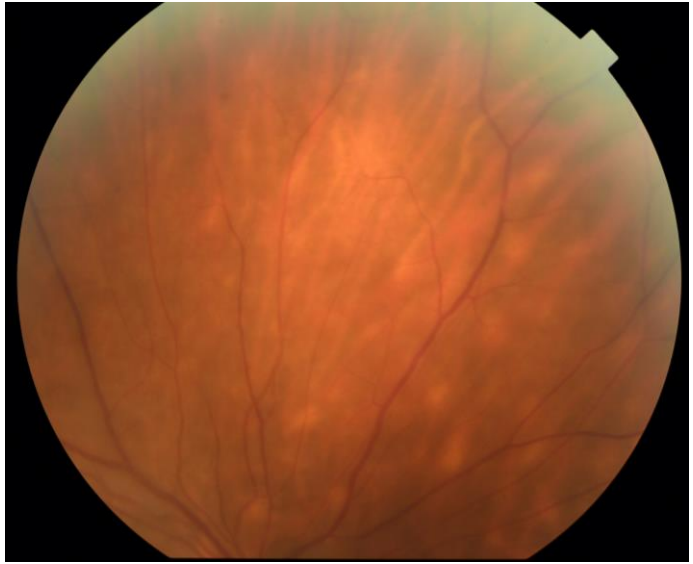

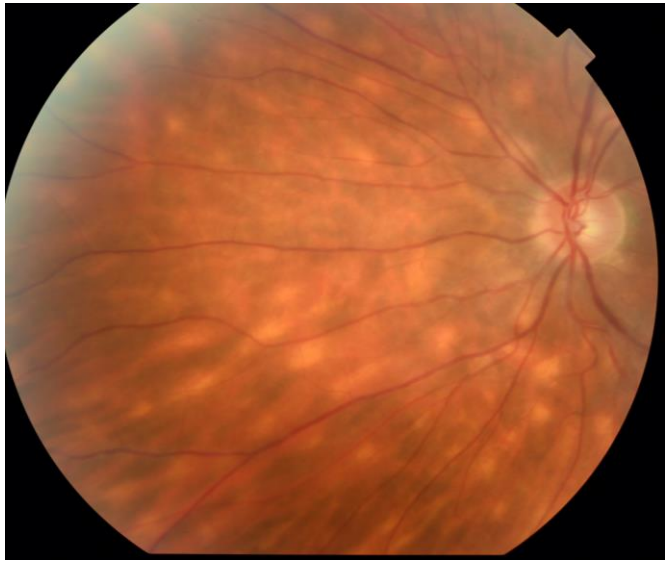

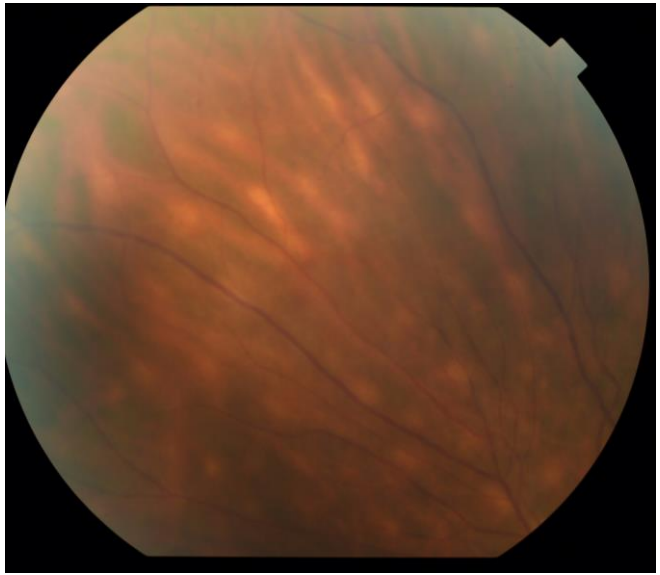

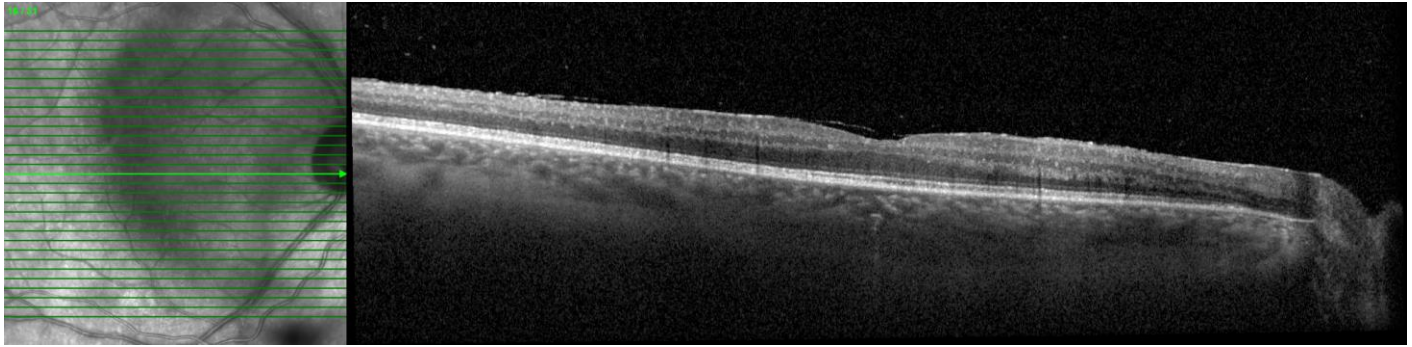

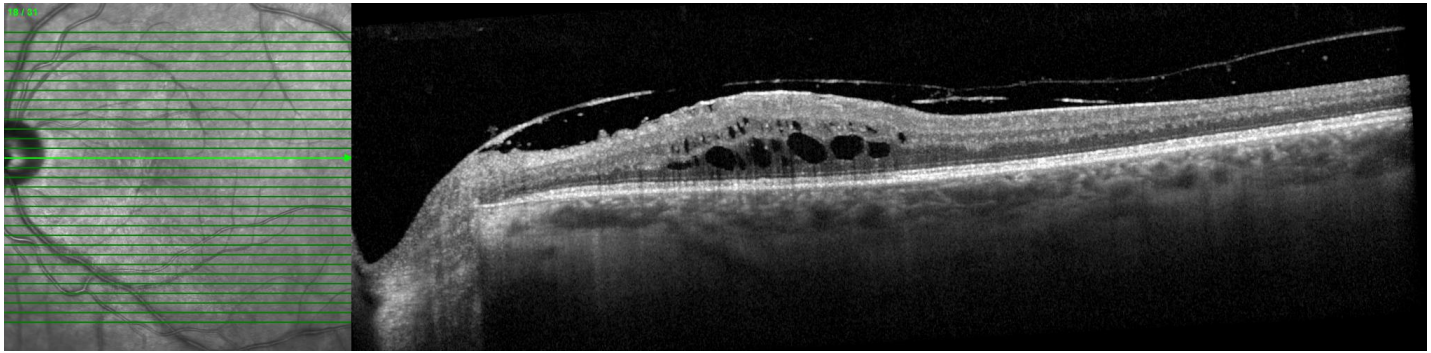

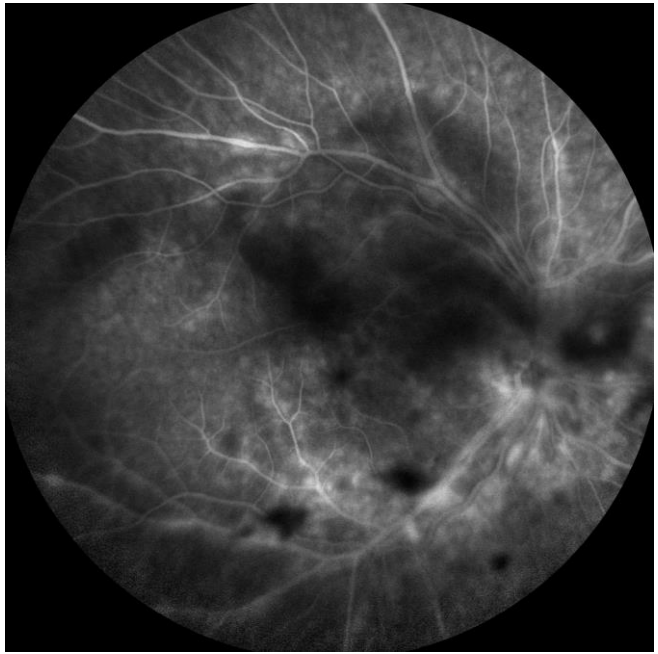

Differentialdiagnose

- Sarkoidose-Chorioretinitis
- Birdshot-Chorioretinitis
- Tbc-Chorioretinitis
- Lymphom-Befall (ZNS oder primär okulär)

Abklärungen

- Uveitis posterior Labor (inkl. Quantiferon-Test): hier unauffällig
- Thorax Rx oder (Thorax CT): hier unauffällig
- HLA B51: suche nach M. Behçet: hier nicht nachgewiesen
- HLA A29: suche nach Birdshot: hier nachgewiesen.

- ERG: bei unserem Patienten:
  - mfERG: leicht reduzierte zentrale und parazentrale Antworten
  - gfERG: unauffällig
  - ERG ist wichtig für Therapie-Management bei BSCR

Birdshot Chorioretinopathie

- HLA-A29
  - 80% bis 98% bei BSCR nachgewiesen
  - 7% der Kontrollgruppen
  - Sensitivität 96% Spezifität 93%
- Mittleres Alter (35J. bis 70J.)
- Frauen und Männer vermutlich gleich häufig
- Schmerzlose Visus-Verminderung, Schwaden
- Symptome zu Beginn ev. einseitig, später beidseitig.

Birdshot Chorioretinopathie

- Chronische intraokulare Entzündung, unbekannter Ätiologie
- Multiple, bilaterale, hypopigmentierte, postaquatoriale Fundusläsionen
- Variable Vitritis, v.a. in den frühen Stadien
- CME 50%, ERF 10%, CNV 6%
- ERG: Verlaufsparameter
- Therapie
  - Steroide, MTX, AZA, CSA, TNF-alpha Blocker

DD

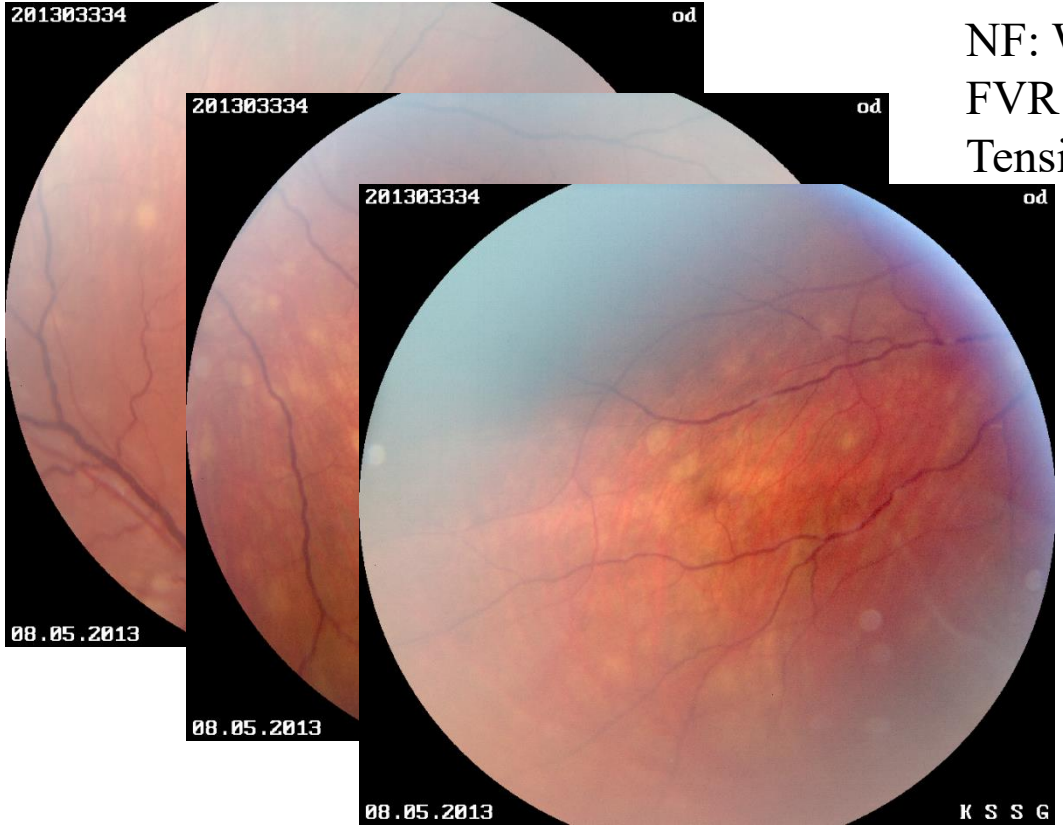

W.T. 1984
NF: Wolke links
FVR 1,0 FVL 1,2
Tension 34/36

Sarkoidose

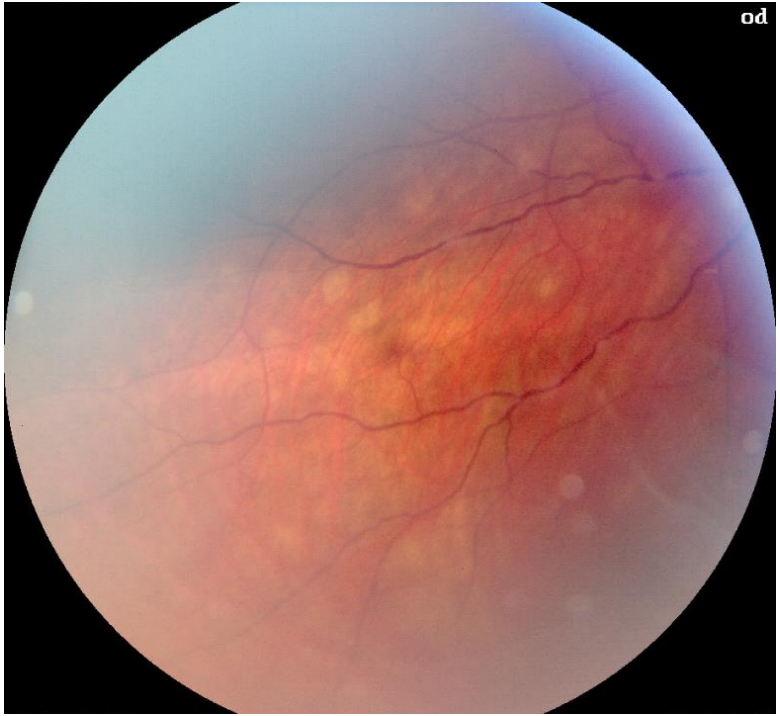

DD

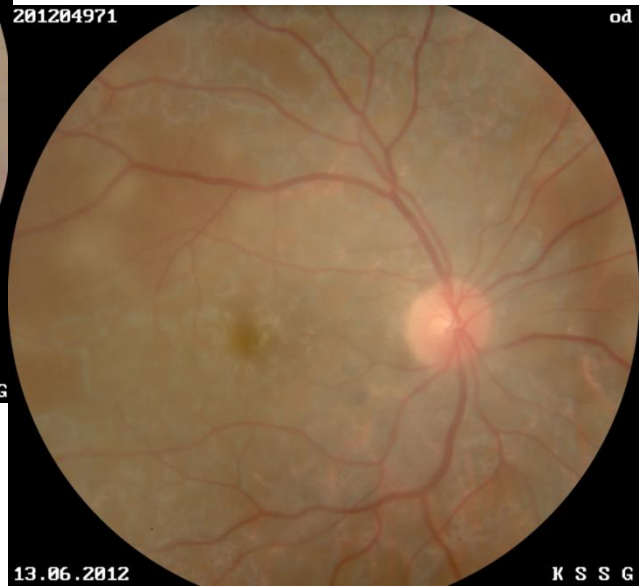

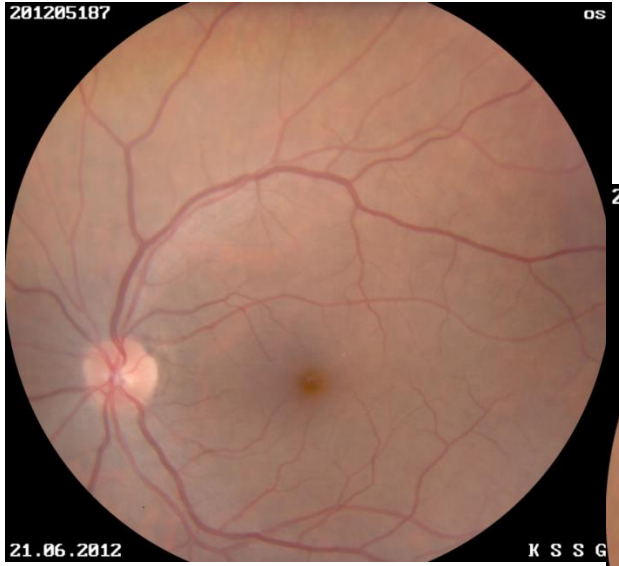
201205187
OS
21.06.2012
K S S G

201205187
OS
21.06.2012
K S S G

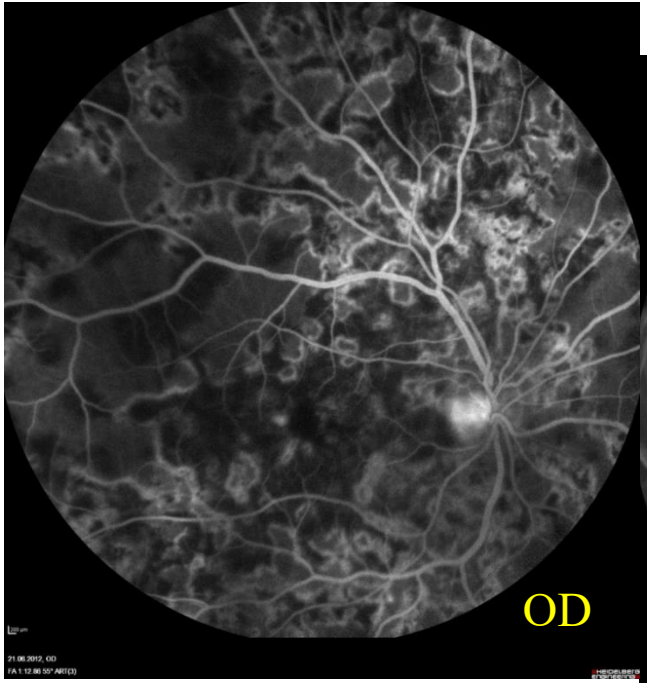
OD
21.06.2012, OD
FA 1:12.86 55° ART(3)

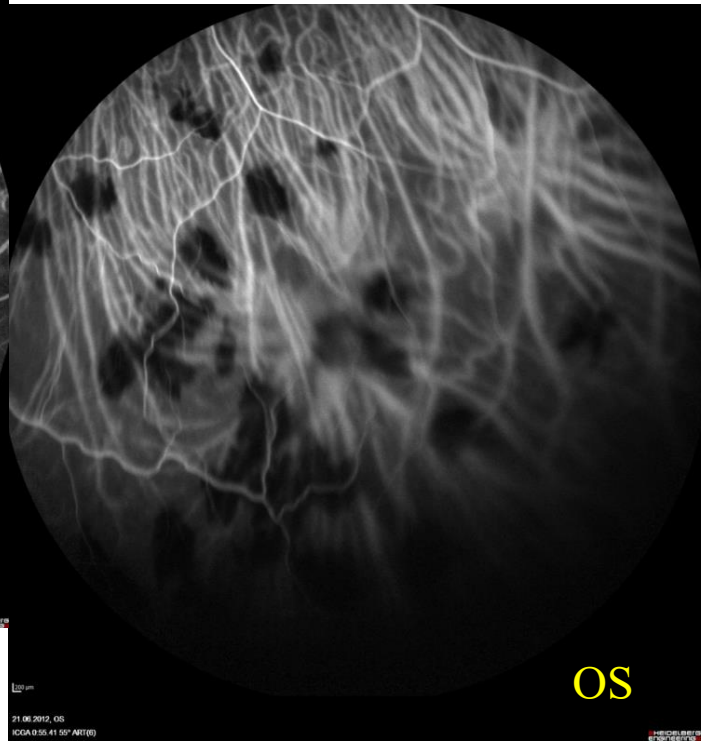
OS
21.06.2012, OS
ICGA 0:55.41 55° ART(8)

Tbc-Chorioretinitis

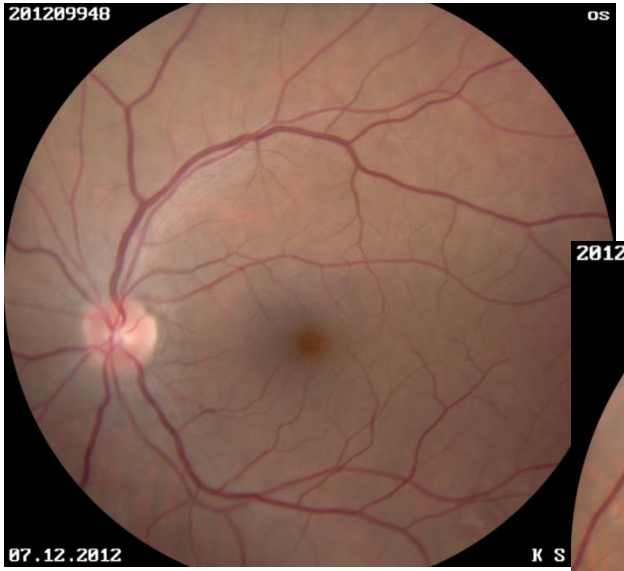

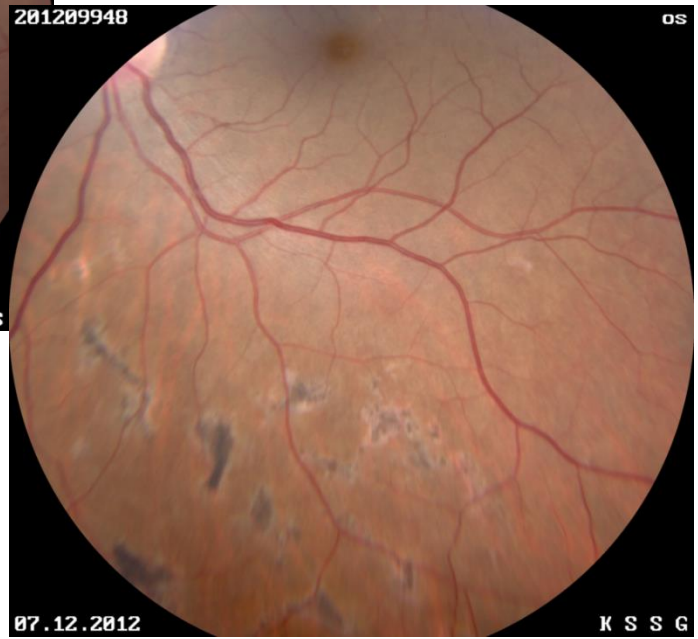

Nach 5 Monaten Therapie

DD: Lymphom

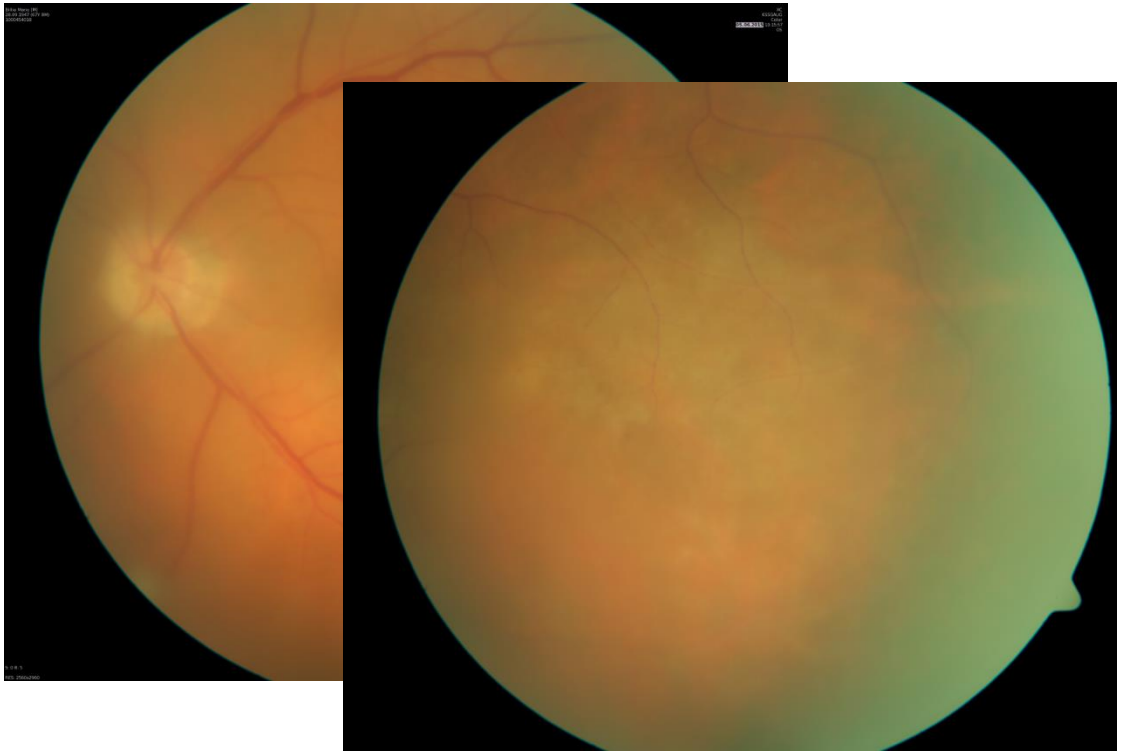

DD: Lyphom

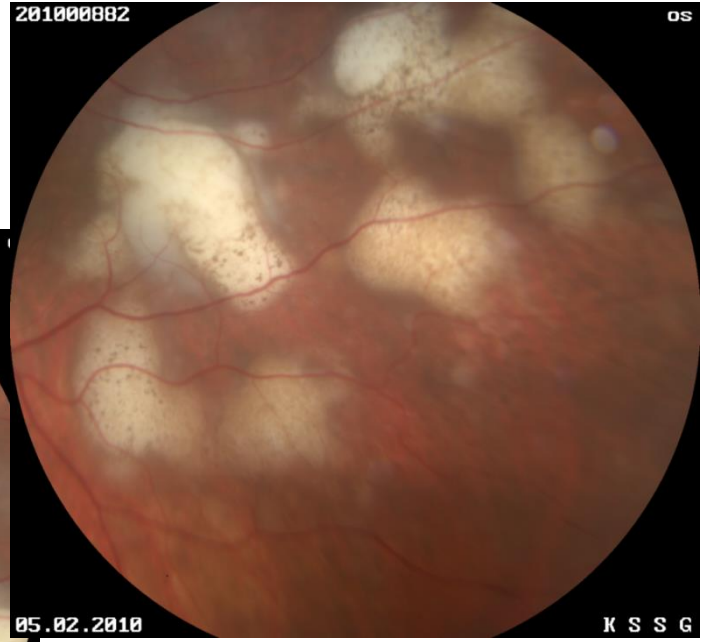

V.V. 1986, über Nacht:
Akute Visusverminderung

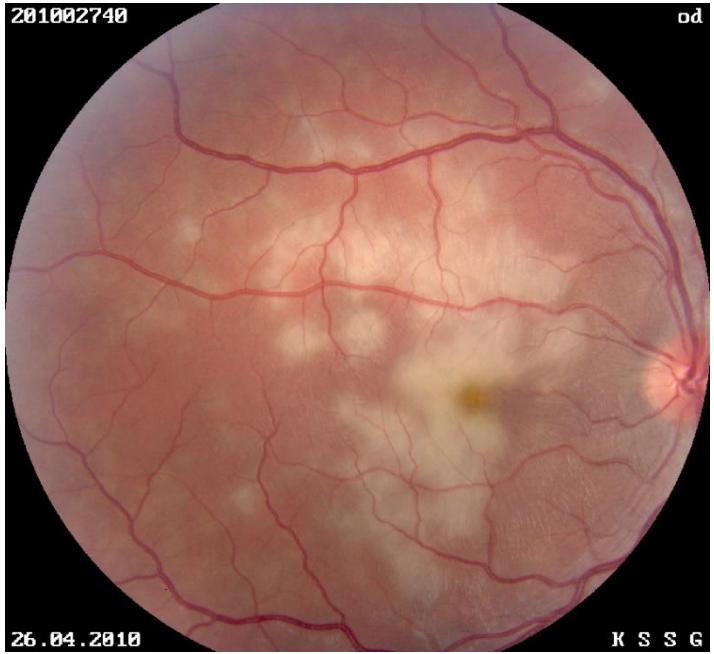

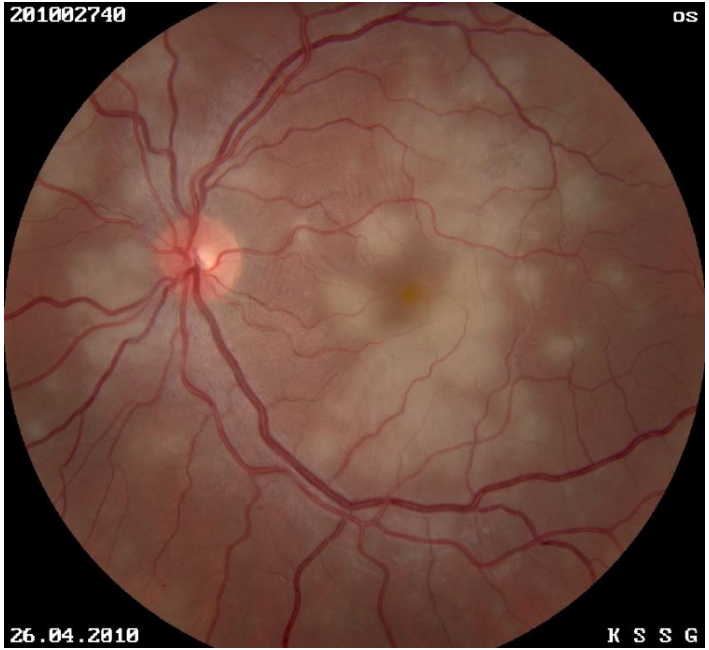

FVR: FZ 50cm
FVL: sc 0,2

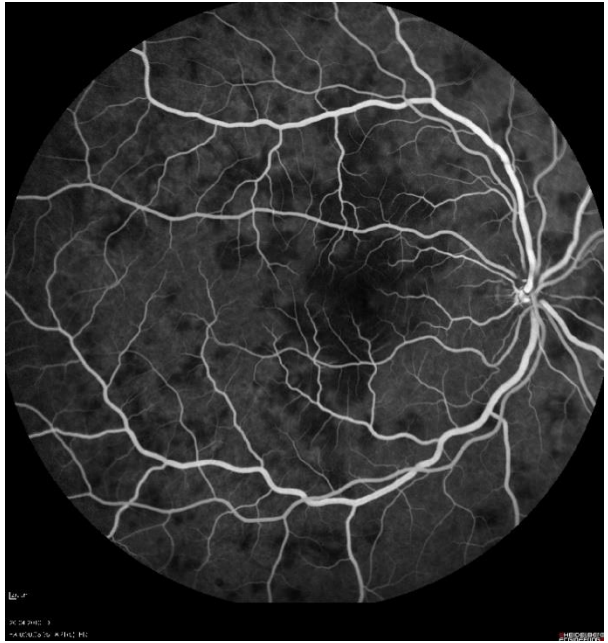

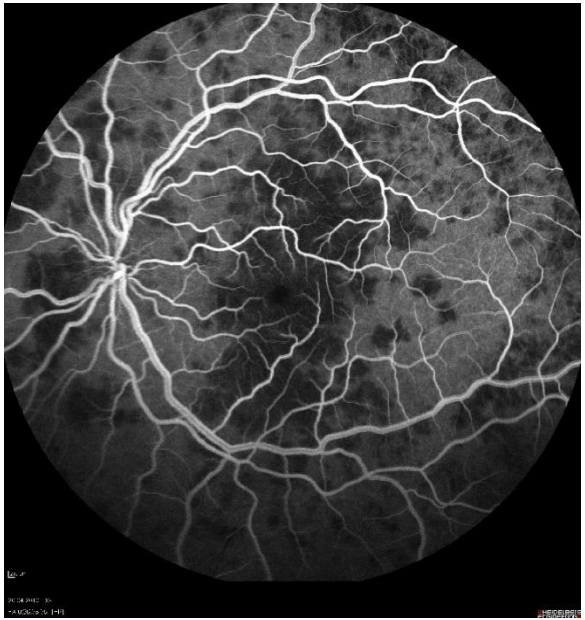

D: APMPPE

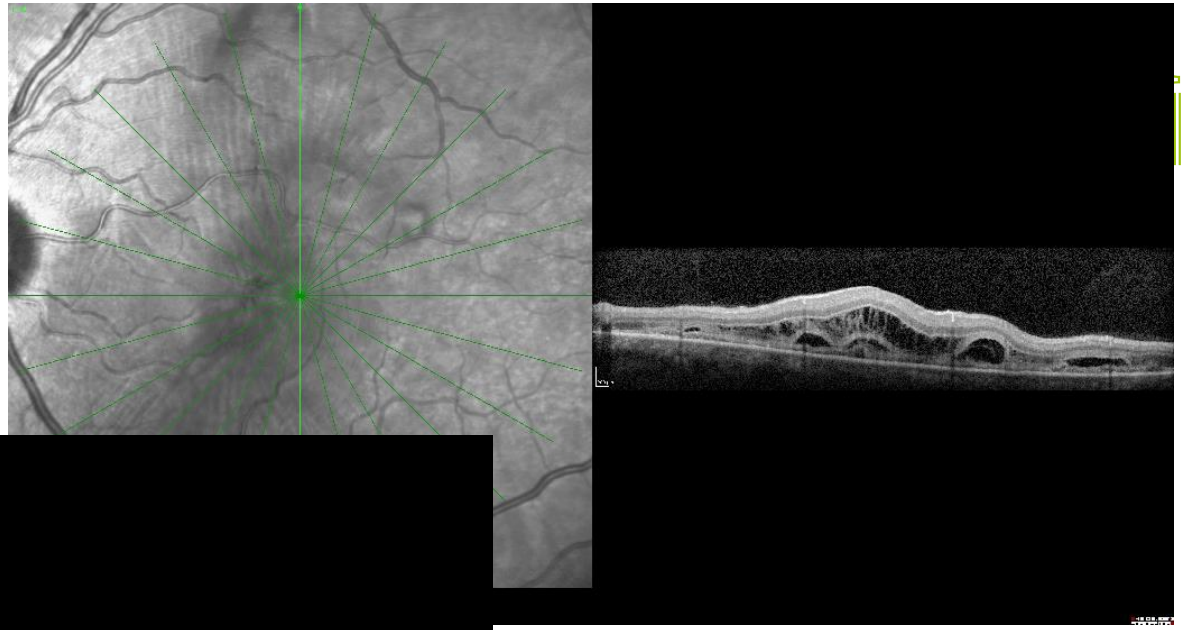

Fernvisus: 0,4

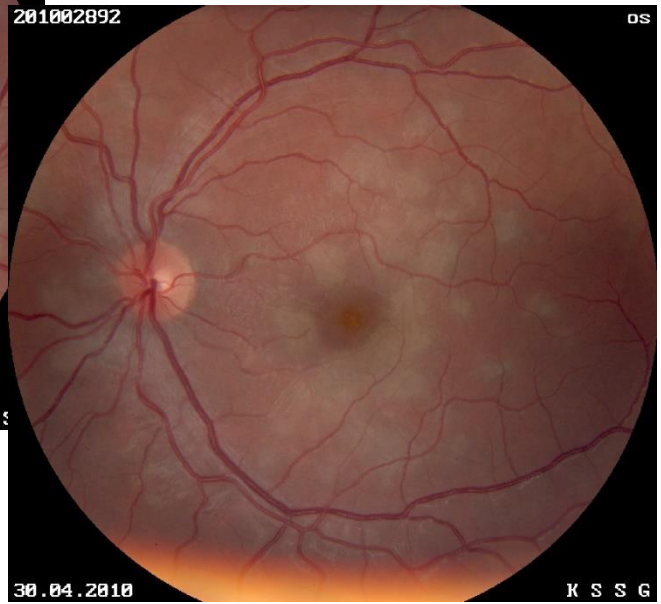

Fernvisus : 0,4

Nach Steroidtherapie

Haben Sie Fragen?

kompetent
umfassend
nah

Herzlichen Dank für Ihre Aufmerksamkeit.