Fälle aus der Uveitis Sprechstunde

Kantonsspital St.Gallen

Ophtag 2023

Andreas Pallas, Dr. med.

Leitender Arzt

Aufbau

- Fall Vorstellung
- Krankheitsbild
- Differential Diagnose
- Verlauf
- Take Home Message

Erstkonsultation: Klinik

- 45j Patientin, asiatische Wurzeln
- Akuter Visusabfall beidseits cc. 0.3
- Sehr flache VK, Tyndall und Zellen
- Tensio bds. 18mmHg
- GK Zellen

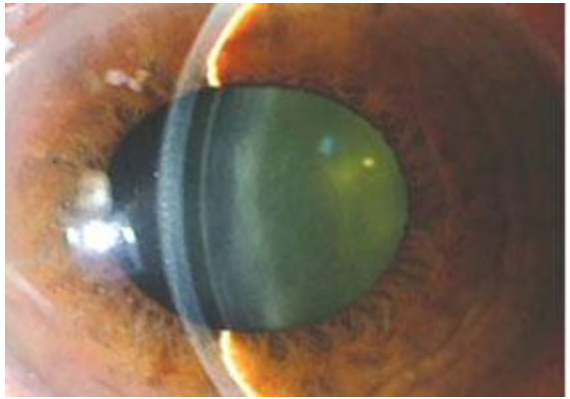

Erstkonsultation: System Anamnese

- «Fühlt sich nicht wohl»
- Fieber
- Kopfschmerzen
- Ansonsten gesund
- Keine Medikamente

Erstkonsultation: Fundus

Spezialdiagnostik: Makula OCT rechts

Spezialdiagnostik: Makula OCT links

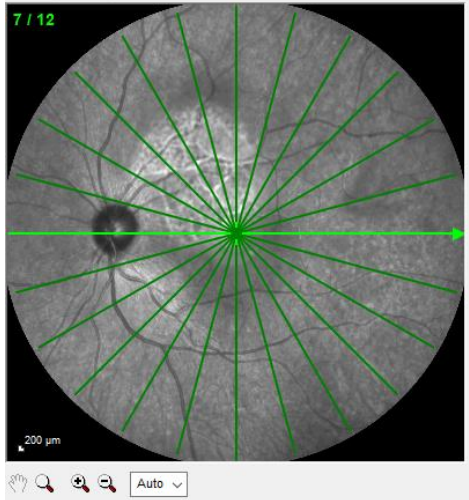

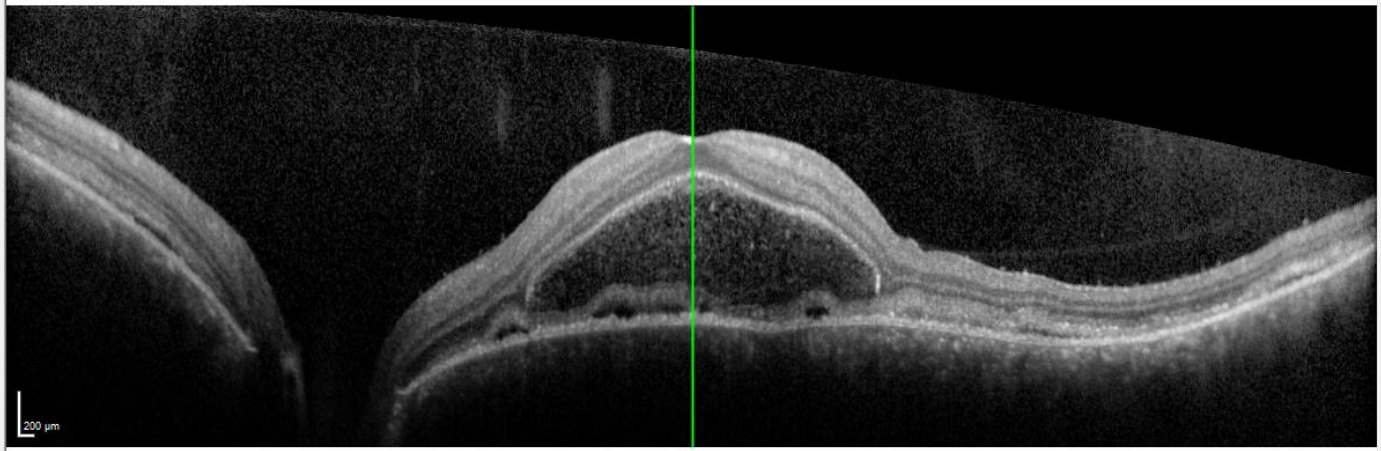

Spezialdiagnostik: FA

Häää?

?

Vogt-Koyanagi-Harada Syndrom (VKH)

- Asiaten, Hispanics, Frauen mittleren Alters
- Autoimmun Reaktion gegen Melanin
- Viraler Trigger

VKH: Klinik generell

- Alopezie, Vitiligo
- Dysacusis, Hörverlust
- Neurologische Symptome, Meningismus

VKH: frühe ophthalmologische Klinik

- Effusions Syndrom, AT Dekompensation
- Seröse NH Ablösung
- FA: Punktuelle Leakagen, plakoides Pooling

VKH: Fluo / ICG

- Choroidale Granulome («Dahlen Fuchs Spots»)
- ICG: «dark dots»

VKH: Fluo / ICG

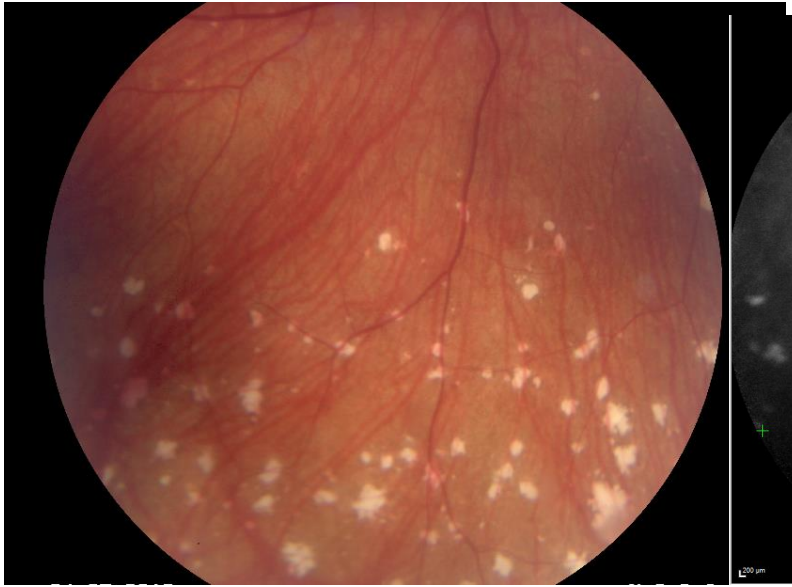

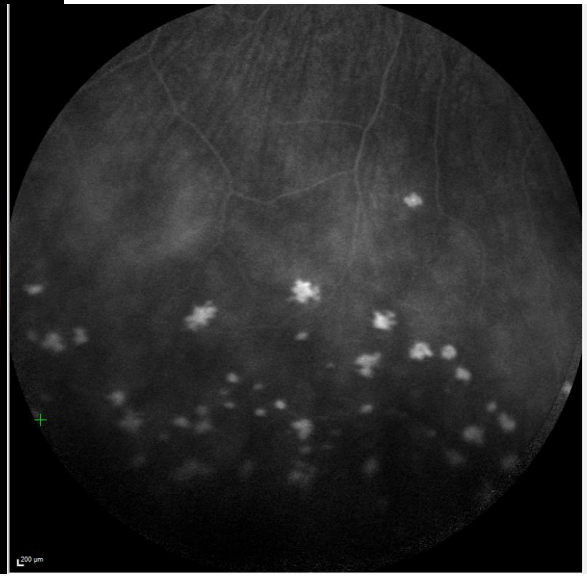

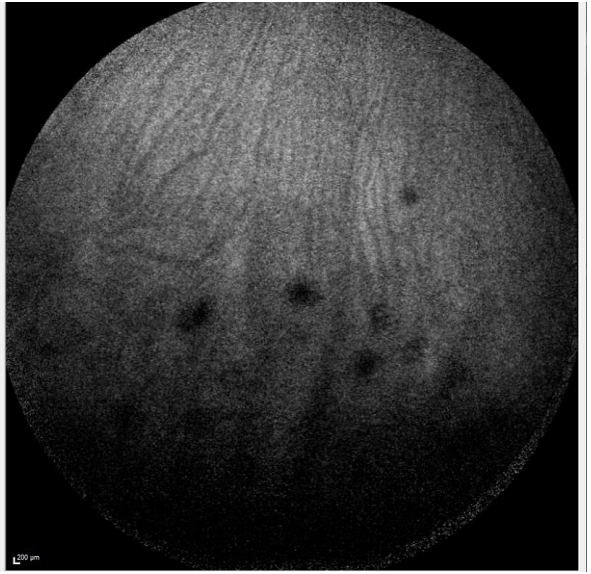

VKH: spätere Klinik

- Verschwinden der limbalen Pigmentierung (Sigiura`s sign)
- Granulomatöse anteriore Uveitis
- Sekundär Glaukom

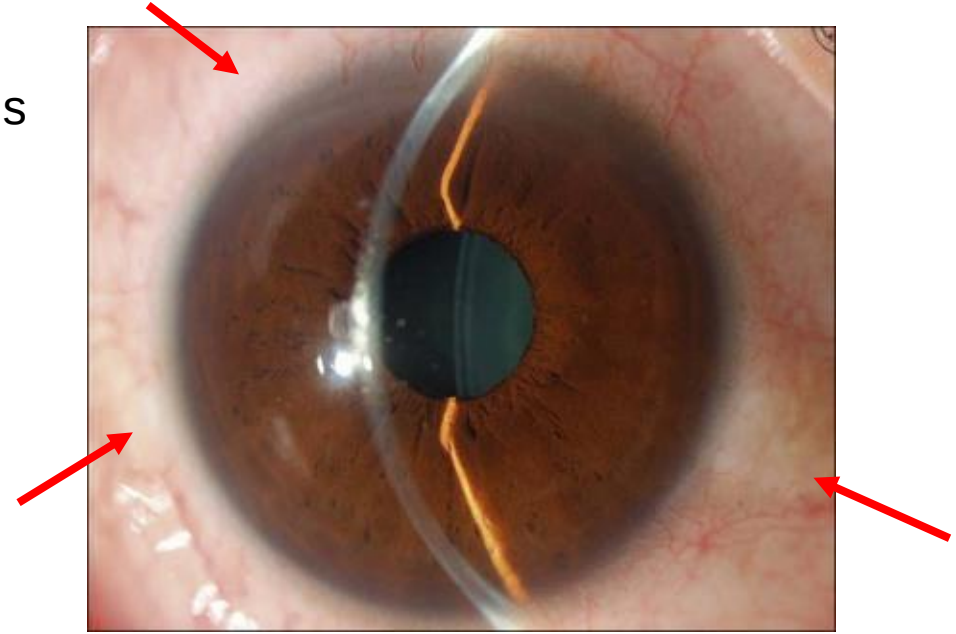

VKH: spätere Klinik

- Choroidaler Pigmentverlust
- Peripapilläre Atrophie
- «Sunset Glow»

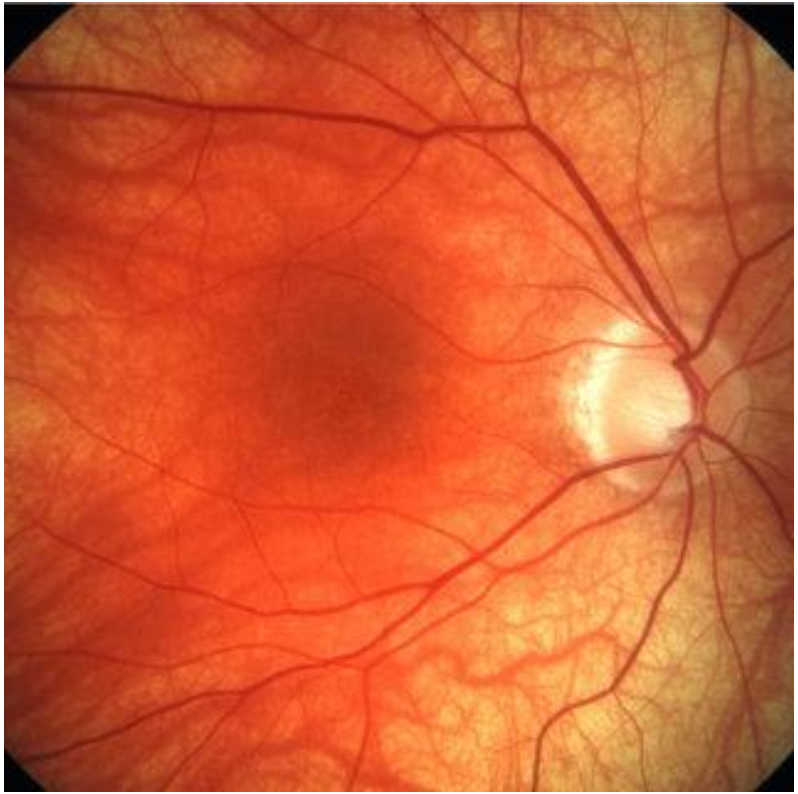

VKH: Therapie

Früh zur Verhinderung von Komplikationen

Steroide per os oder i.v.

Basistherapie Azathioprin, MTX, Infliximab

VKH: Differential Diagnose

Seröse Amotio

- Posteriore Skleritis
- APMPPE
- Lupus Choroidopathy

VKH: Differential Diagnose

Choroidale Granulome

- Okkuläre Sarkoidose
- Sympathische Ophthalmie
- MCP

VKH: Differential Diagnose

Effusions Syndrom

- Topiramat
- Sulfonamide

Fall: 2 Wochen nach Therapie

Fall: 2 Wochen nach Therapie

1 Jahr nach Therapie

Take Home

Beidseitig abgeflachte Vorderkammer?

- Topiramat!

Seröse Amotio?

- Posteriore Skleritis!

Capable
Comprehensive
Convenient

Vielen Dank für die Aufmerksamkeit