Flecken im Gesichtsfeld

Fallvorstellung Uveitis

13. St.Galler Ophtag 06.07.2023

Dr. med. Sascha Jung

Kantonsspital St.Gallen

Fallpräsentation

- Frau J.Z. 1999
- Seit dem Morgen viele weisse Flecken im Gesichtsfeld

- Ophthalmologisch keine Vorerkrankungen, keine Operationen

- Systemanamnese: seit 4 Tagen Kopfschmerzen und allgemeines Schwächegefühl – Covid positiv
  - Immer gesund, kein Auslandsaufenthalt, Zeckenbiss vor 3 Jahren

Ophthalmologischer Status

- Fernvisus meB: bds 1.0
- Tensio (applanatorisch): rechts 13 mmHg, links 11 mmHg

- Vordere Bulbusabschnitte beidseits: Bindehaut reizfrei, Hornhaut glatt, klar, spiegelnd, Vorderkammer normaltief, reizfrei, Pupille rund, spielend, Linse klar, altersentsprechend.

- Neuroophthalmologischer Status: Kein RAPD, Isokorie im Hellen und im Dunklen, direkte und indirekte Lichtreaktion prompt und regelrecht, keine Rotentsättigung, keine Motilitätsstörungen, Bulbusmotilitätsschmerz, keine binokularen Doppelbilder, Gesichtsfeld fingerperimetrisch regelrecht

Amsler Gitter

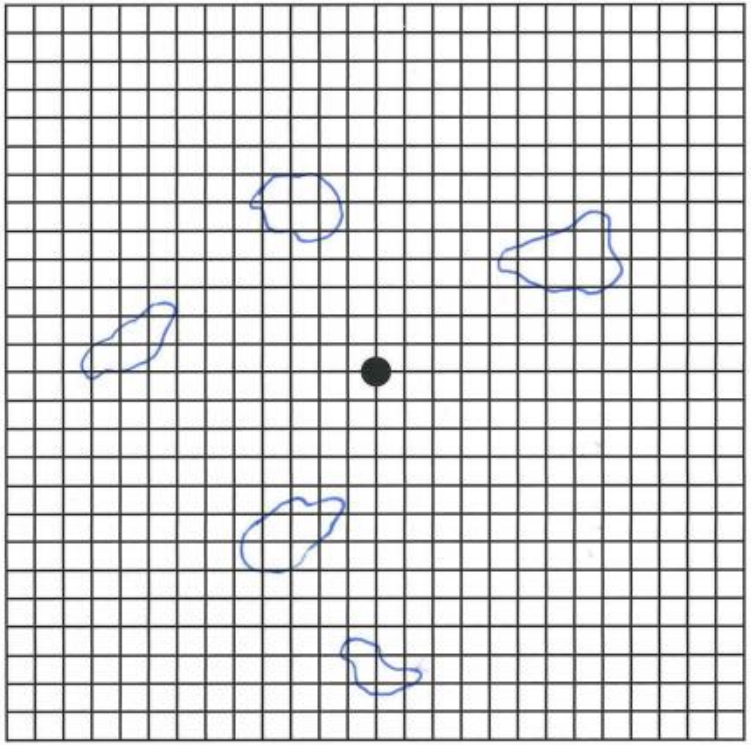

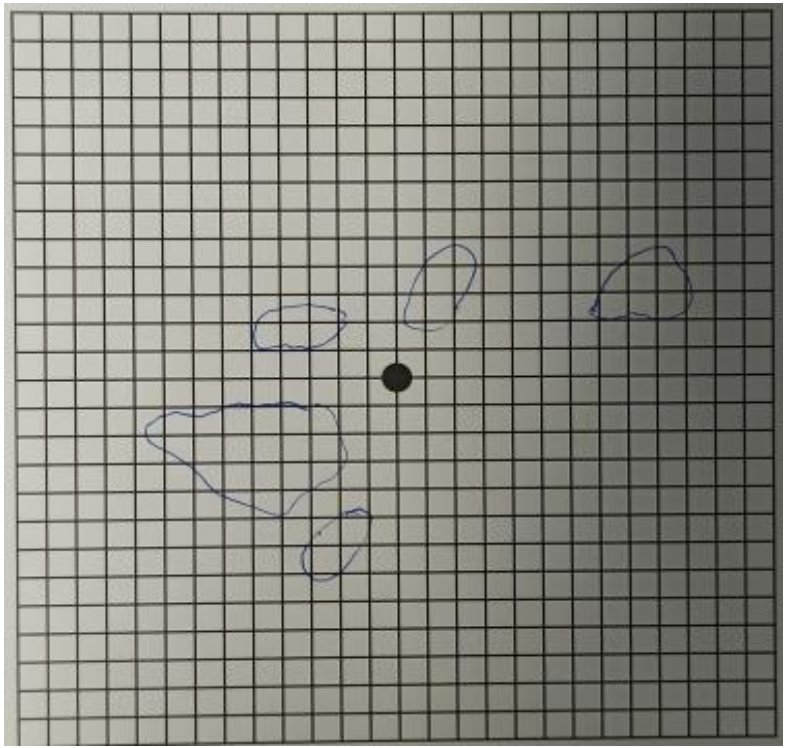

Fundus

Hilfe durch multimodale Diagnostik - OCT

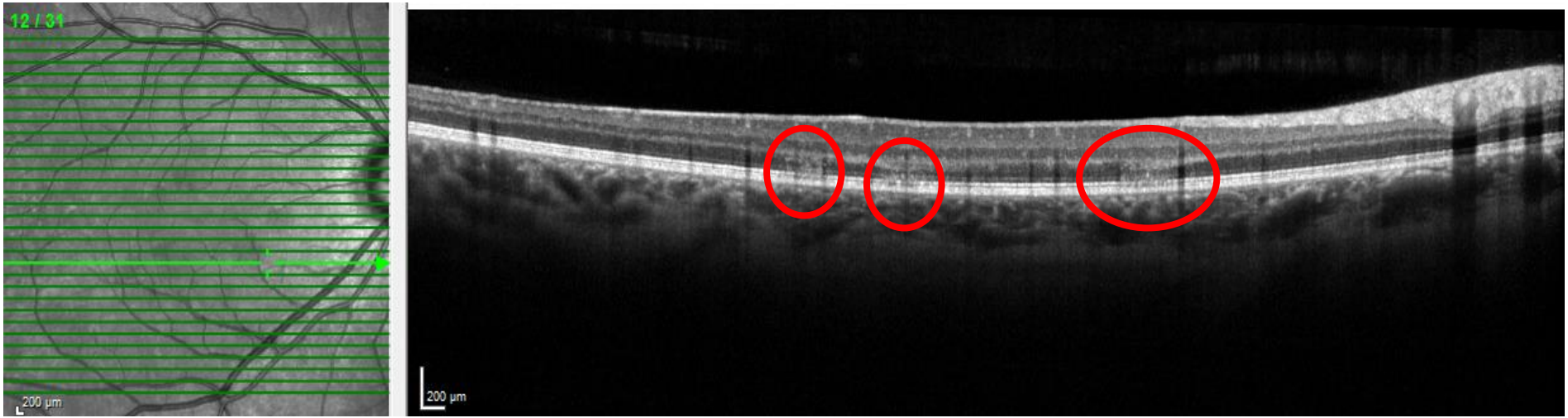

OCT

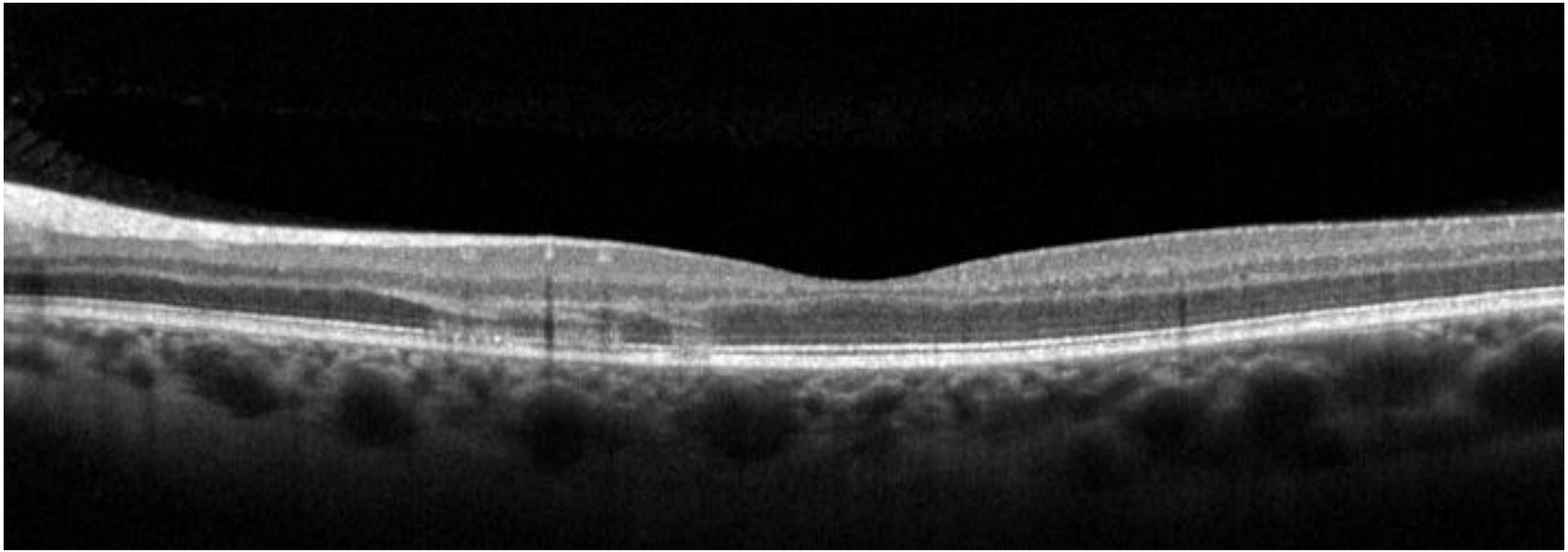

Nah-Infrarot

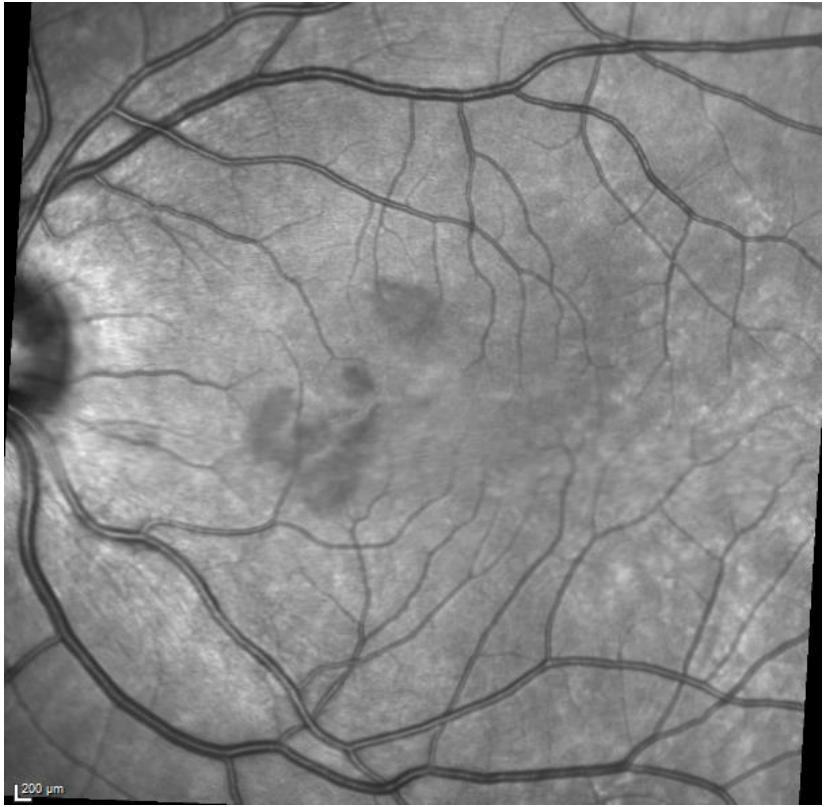

Diagnose?

Akute makuläre Neuroretinopathie
AMN

Akute makuläre Neuroretinopathie - AMN

- Erstbeschreibung 1975 durch Bos und Deutman

- Selten, v.a. junge Frauen (90%), 3 LD, 45-55% bilateral
- Plötzlich, eines oder mehrere parazentrale Skotome, verminderte Sehkraft, Photopsien
  - Skotome bleiben auf unbestimmte Zeit bestehen > Rückbildung teilweise über Monate hinweg
  - Sehprognose ist in der Regel gut

- Ätiologie nicht abschliessend geklärt
  - Diverse assoziierte RF lassen eine vaskuläre Pathogenese dieser ischämischen Retinopathie vermuten
  - weibliches Geschlecht, Hypotonie, orale Kontrazeptiva, Dehydratation, intranasaler Kokainkonsum, Koffein usw.
  - grippeähnliche Symptomatik (COVID-19- Impfungen od. Infektion) – Mikrothrombus?

- keine Therapie, Kontrollen alle paar Wochen oder Monate, um den Verlauf zu dokumentieren

Diagnostik: Fundus

- intra-retinale, rötlich-braune, keilförmige Läsionen um die Fovea
  - meist 3 Tage bis 2 Monate nach Auftreten der Symptome sichtbar

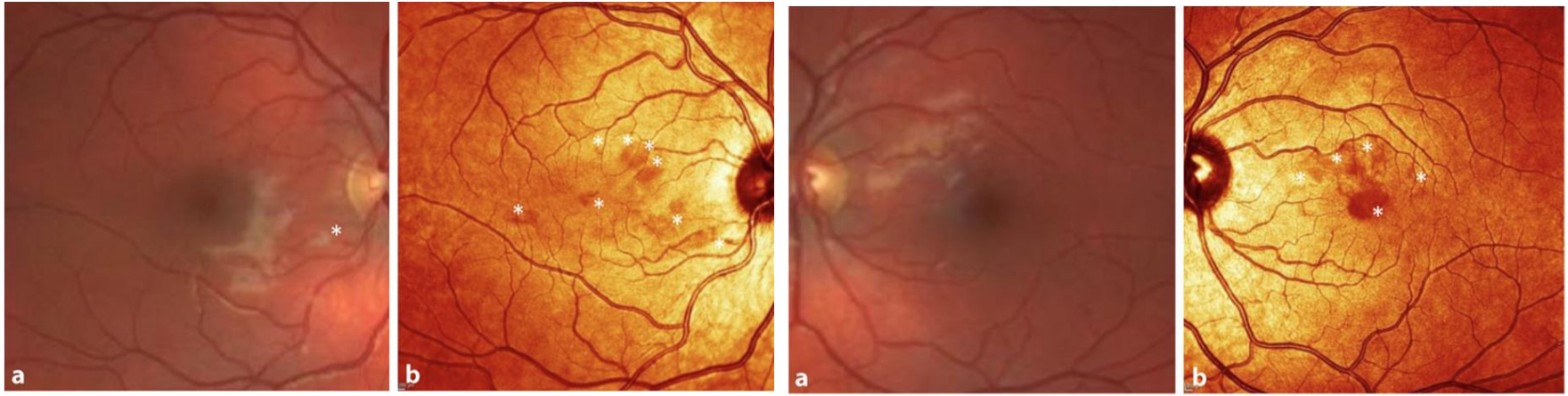

Strzalkowski P, Steinberg JS, Dithmar S. COVID-19-assoziierte akute makuläre Neuroretinopathie [COVID-19-associated acute macular neuroretinopathy]. Ophthalmologie. 2022 Aug 9:1–4.

Diagnostik: Nahinfrarot (NIR) und OCT

Akutphase (7 Tage)

- NIR: hyporeflektive, petalloide Läsionen

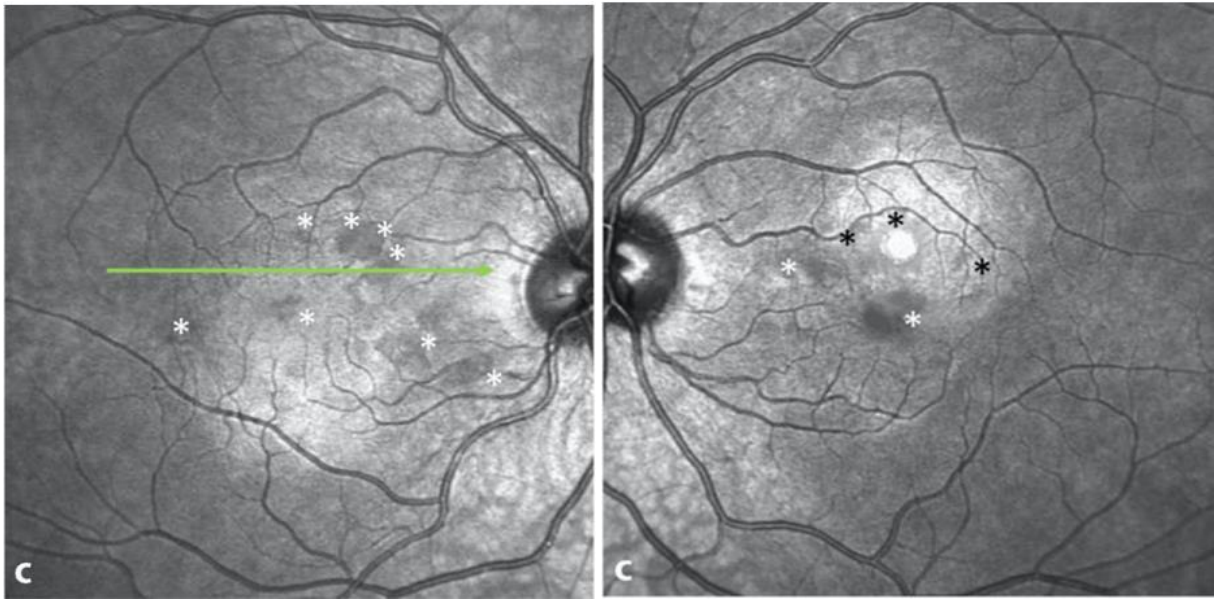

Strzalkowski P, Steinberg JS, Dithmar S. COVID-19-assoziierte akute makuläre Neuroretinopathie [COVID-19-associated acute macular neuroretinopathy]. Ophthalmologie. 2022 Aug 9:1–4.

Diagnostik: Nahinfrarot (NIR) und OCT

Akutphase

- NIR: hyporeflektive, petalloide Läsionen
- OCT: hyperreflektive Bande im Bereich der OPL (zw. OPL und ONL) + grösstenteils intakte EZ-Schicht

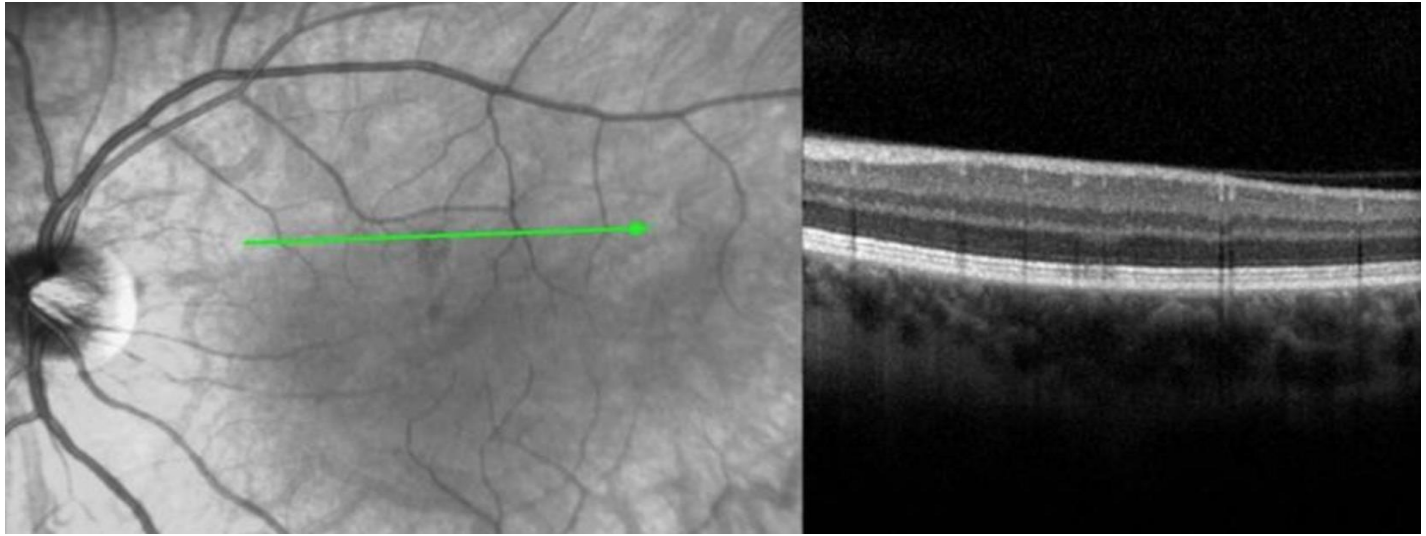

Diagnostik: Nahinfrarot (NIR) und OCT

Verlauf

- Rarefizierung der ellipsoiden Zone und Interdigitationszone, wobei die EZ sich oft wieder erholen kann
- Hyperreflektivität der OPL/ONL verschwindet -> Atrophie

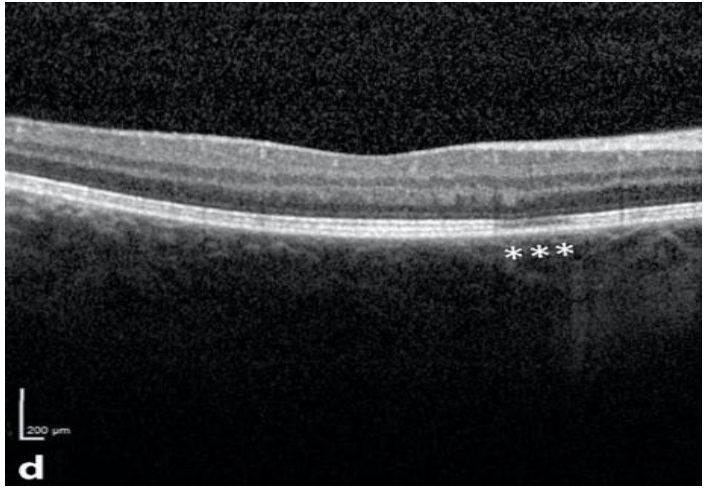

Strzalkowski P, et al. COVID-19-assoziierte akute makuläre Neuroretinopathie [COVID-19-associated acute macular neuroretinopathy]. Ophthalmologie. 2022 Aug 9:1–4.

OCT-A

- Betroffene Areale deuten auf Flussminderung/lokale Ischämie des DCP + CC hin
  - FA und ICGA häufig unauffällig, da retinale und choroidale Perfusion der DCP nicht darstellbar
- Im Verlauf aufgrund der Reperfusion der betroffenen Areale nicht mehr darstellbar

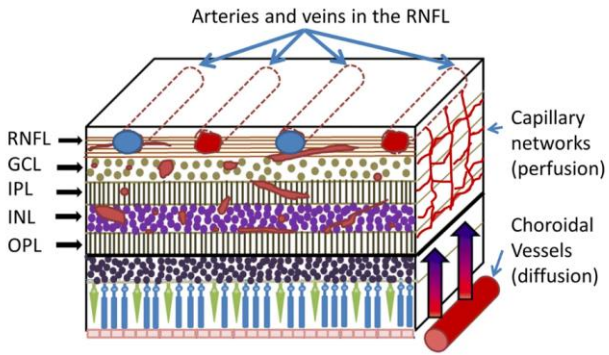

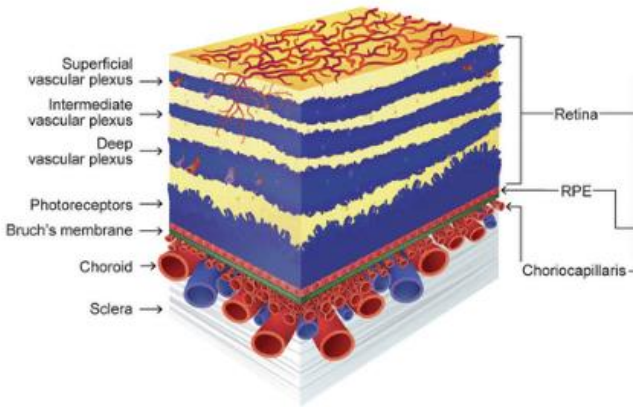

Joussen, Antonia & Ricci, Federico & Paris, Liliana & Korn, Claudia & Quezada, Carlos & Zarbin, Marco. (2021). Angiopoietin/Tie2 signalling and its role in retinal and choroidal vascular diseases: a review of preclinical data. Eye. 35. 10.1038/s41433-020-01377-x.
Ameiro, G.R., Jiang, H., Liu, Y. et al. Retinal tissue hypoperfusion in patients with clinical Alzheimer's disease. Eye and Vis 5, 21 (2018). https://doi.org/10.1186/s40662-018-0115-0

OCT- Angiographie

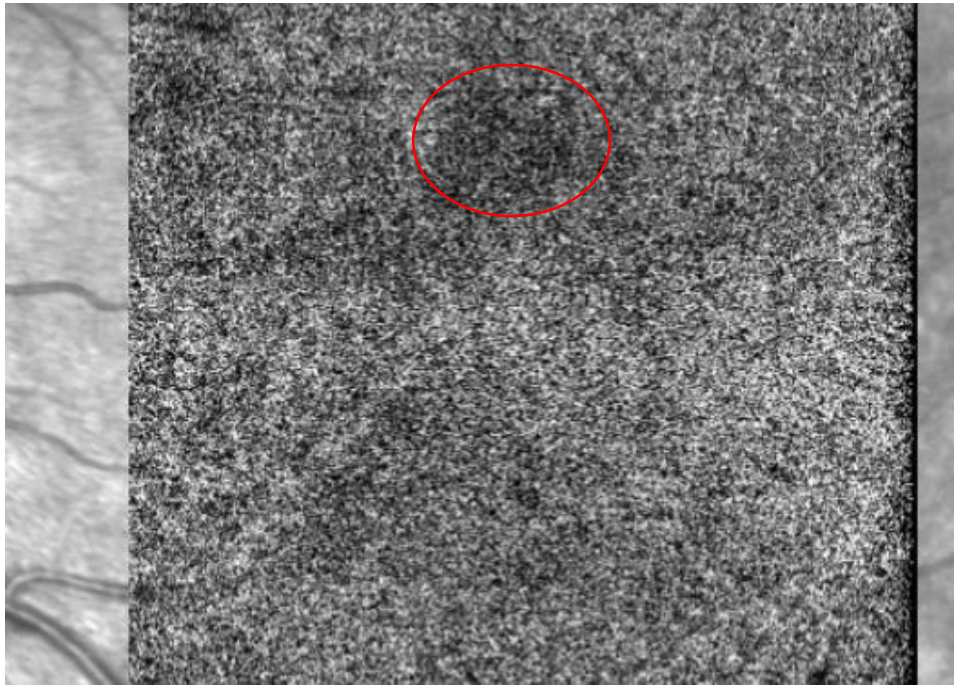

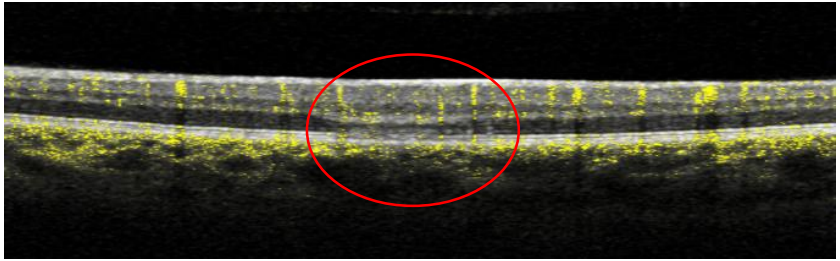

Parazentrale akute mittlere Makulopathie (PAMM)

- Ischämie im ICP > konsekutive Hyperreflektivität der mittleren Netzhautschichten im Bereich der INL

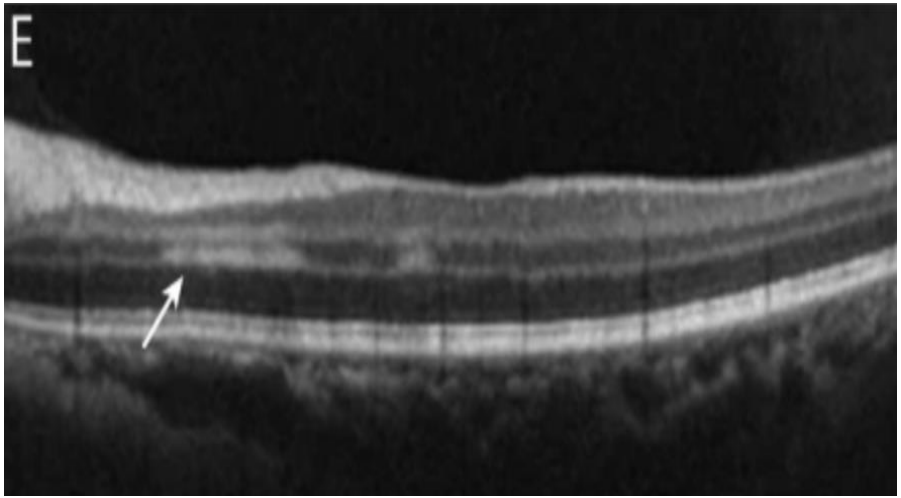

Zhang, Q. et al.Differentiation between acute macular neuroretinopathy and paracentral acute middle maculopathy in elderly persons: two case reports. BMC Ophthalmol 21, 452 (2021).

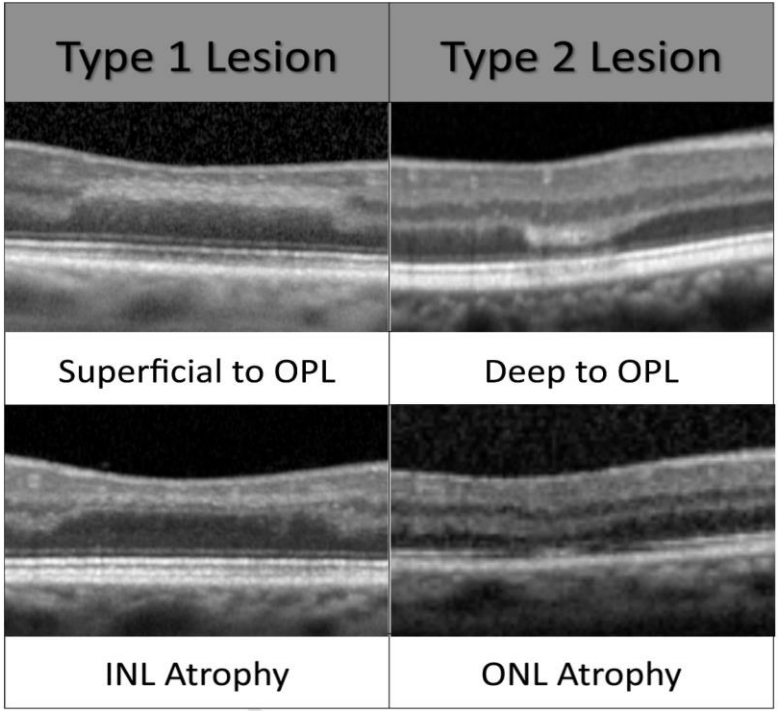

Bhavsar KV, et al.. Acute macular neuroretinopathy: A comprehensive review of the literature. Surv Ophthalmol. 2016 Sep-Oct;61(5):538-65

Take Home Message

- Bei Zentralskotomen an die AMN denken
- Wegweisende Diagnostik: (Amsler Gitter), Nahinfrarotaufnahmen, OCT und OCT-A
- Vaskuläre Ätiologie
- Keine Therapie empfohlen, aber Prognose insgesamt gut