Fallvorstellungen Okuloplastik

13. St. Galler Ophtag 06.07.2023

Kantonsspital
St.Gallen

Fallvorstellung Okuloplastik
perinataler Tumor am rechten Auge

13. St. Galler Ophtag 06.07.2023

Laura Sophie Gougoulakis

Kantonsspital
St.Gallen

1 Tag altes, termingeborenes Mädchen

Auge rechts

- **grosses Oberlidkolobom**, **epibulbäres Dermoid** mit Lagophthalmus, Hornhautstippung mit unruhiger Oberfläche, Linse klar
- **Hautanhängsel** am linken Nasenflügel und rechtem Ohr

Pupillen: rund, gute Lichtreaktion, kein RAPD
Fundus rechts: kein Einblick – Fundusrot

Auge links: blande

13.14 mm

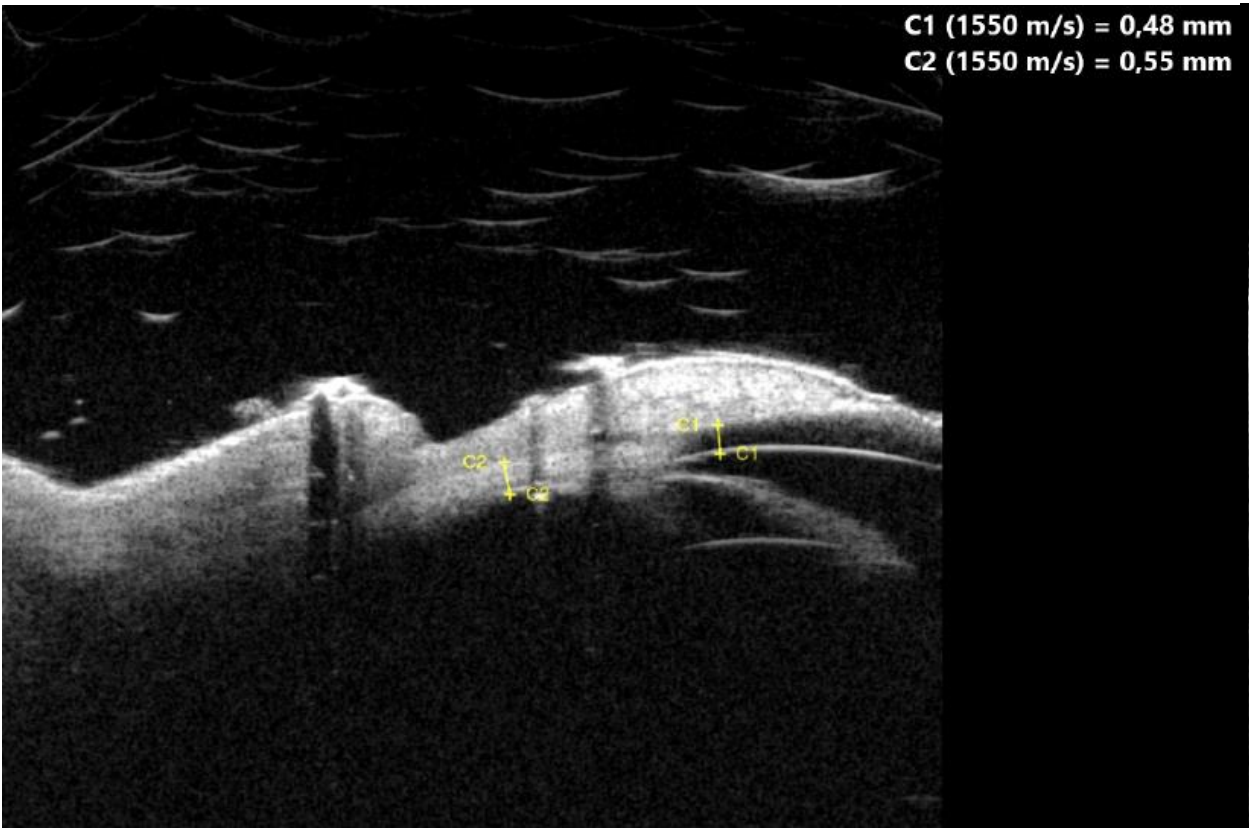
C1 (1550 m/s) = 0,48 mm
C2 (1550 m/s) = 0,55 mm
C1
C1
C2
C2

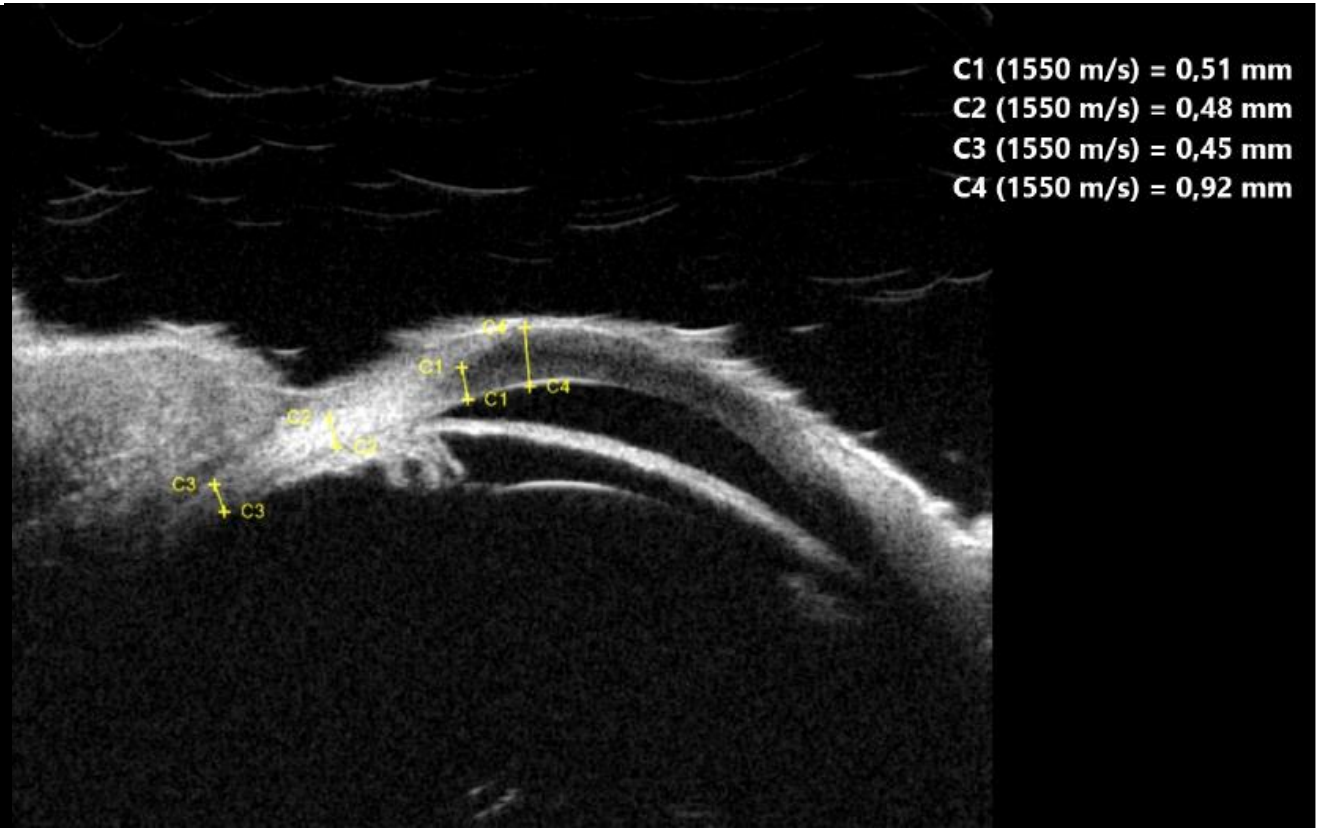
C1 (1550 m/s) = 0,51 mm
C2 (1550 m/s) = 0,48 mm
C3 (1550 m/s) = 0,45 mm
C4 (1550 m/s) = 0,92 mm
C4
C1
C1
C4
C2
C2
C3
C3

Goldenhar-Syndrom

oculo-auriculo-vertebral-dysplasia (OAV), craniofacial microsomie…

- Entwicklungsstörungen im Bereich des 1. und 2. Kiemenbogens
  → kraniofaziale Fehlbildungen
- 1952, Maurice Goldenhar
- 1:3000 bis 1:7000 Lebendgeburten
- m > w (3:2)
- meistens sporadisch
- 70-80% unilateral (re > li)
- Unklare Ätiologie
  – embryonale Durchblutungsstörung
  – Drogenmissbrauch, Umweltfaktoren (Pestizide), mütterlicher Diabetes

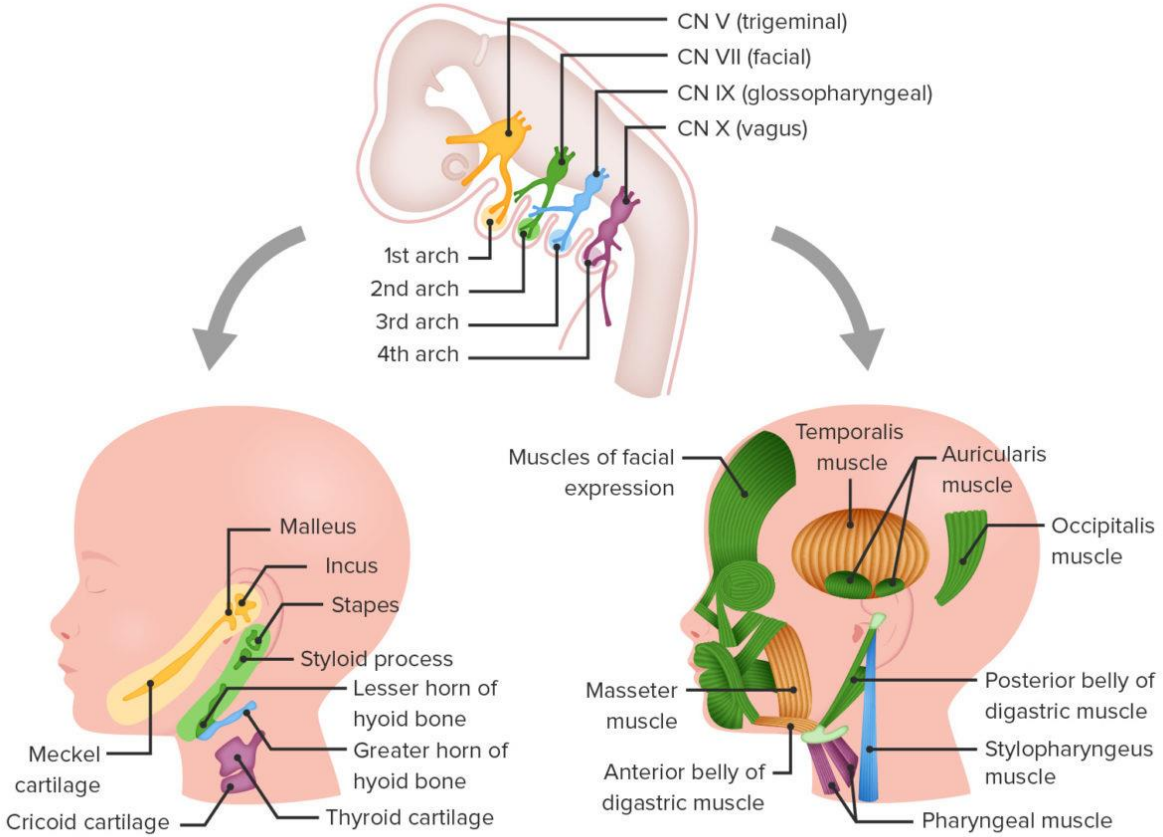

Charakteristika

- **kraniofaziale Mikrosomie** → Gesichtsasymmetrie
  - Mikrognathie, Lippen-Kiefer-Gaumenspalten

Charakteristika

- kraniofaziale Mikrosomie → Gesichtsasymmetrie
  - Mikrognathie, Lippen-Kiefer-Gaumenspalten

- Ohren 65%: **Ohranhängsel** & -fisteln
  - Mikrotie / Anotie, dysmorphe Ohren, Schwerhörigkeit

Charakteristika

- kraniofaziale Mikrosomie → Gesichtsasymmetrie
  - Mikrognathie, Lippen-Kiefer-Gaumenspalten

- Ohren 65%: Ohranhängsel & -fisteln
  - Mikrotie / Anotie, dysmorphe Ohren, Schwerhörigkeit

- Augen 50%: **epibulbäres Dermoid**
  - Mikrophthalmie / Anophthalmie, Veränderungen der Tränenwege
  - **Kolobom (Lider**, Iris, Aderhaut)
  - weitere: Strabismus, Duane Syndrom, Epikanthus, …

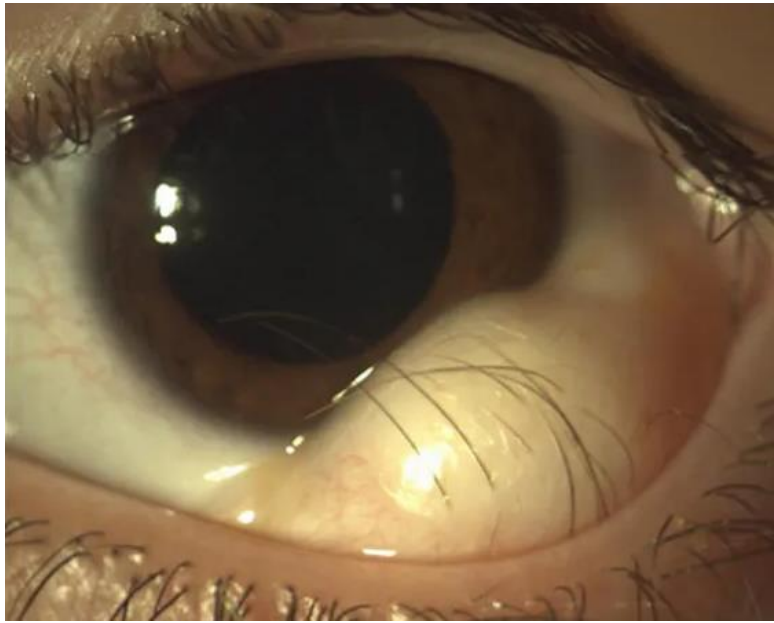

Charakteristika

- kraniofaziale Mikrosomie → Gesichtsasymmetrie
  - Mikrognathie, Lippen-Kiefer-Gaumenspalten

- Ohren 65%: Ohranhängsel & -fisteln
  - Mikrotie / Anotie, dysmorphe Ohren, Schwerhörigkeit

- Augen 50%: epibulbäres Dermoid
  - Mikrophthalmie / Anophthalmie, Veränderungen der Tränenwege
  - Kolobom (Lider, Iris, Aderhaut)
  - weitere: Strabismus, Duane Syndrom, Epikanthus, …

- Skelettfehlbildungen
- systemische Komplikationen infolge Unterentwicklung/Anomalien diverser Ogransysteme

Danke für Ihre Aufmerksamkeit

Fallvorstellung Okuloplastik

Sicca, as usual?

13. St. Galler Ophtag 06.07.2023

Dr. med. Virginie Bühler

Kantonsspital
St.Gallen

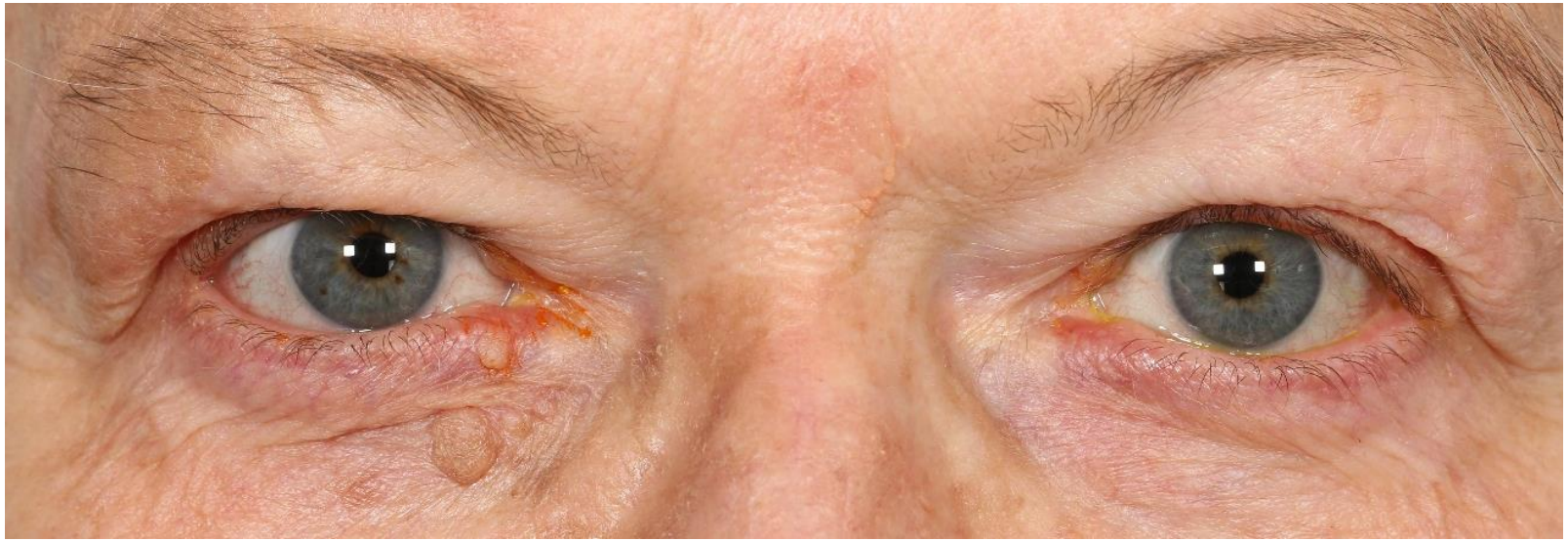

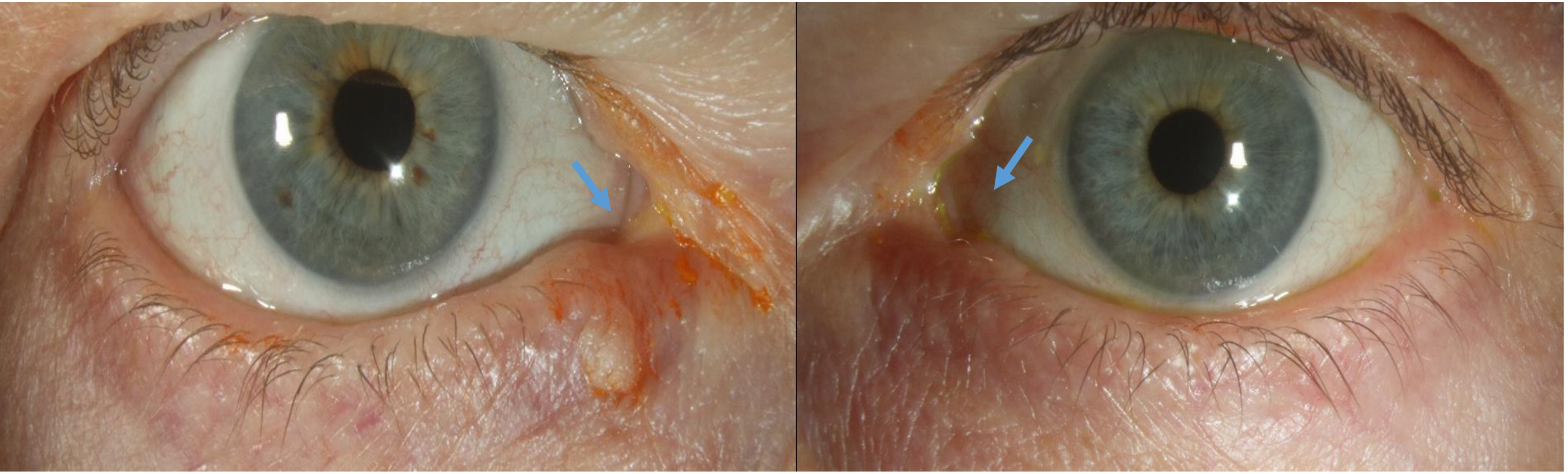

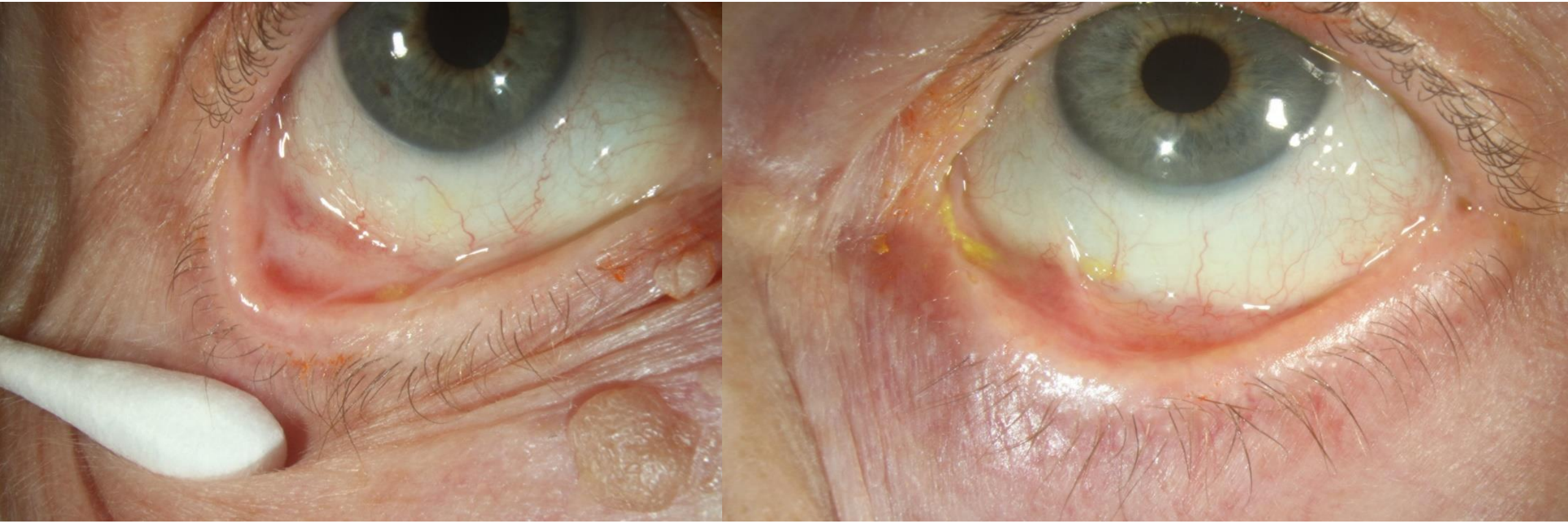

DD Bindehautvernarbungen

- Okuläre Rosazea, chronische Blepharitis, Atopische Keratoconjunctivitis
- Viral/bakterielle Infektionen, Trachom
- Verätzungen, Operationen
- Okuläres Pemphigoid
- Pseudopemhigoid (ua. Timolol, Pilocarpine, Epinephrine)
- GvHD
- Bindehaut Carcinom
- Lupus erythematodes, Sjögren Syndrom
- Steven Johnson Syndrom

Klinische Angaben: Vd.a. okuläres Pemphigoid.
1x nativ für Immunhistochemie.
1x Formalin für Histologie.
Okuläres Pemphigoid?

Vorbefunde: D2023.424-1

Histologische Diagnose MSC/RRO/ka
425-1:
Bindehaut inferiore Fornix medial links:

Ergebnis der Immunfluoreszenz-Untersuchung:
IgG: Basalmembran, lineär, +/++.
IgM: Negativ.
IgA: Basalmembran, lineär, +/++.

C3c: Basalmembran, fokal granulär, (+).

Faktor VIII: Normales Muster.
Fibrinogen: Basalmembran, lineär, +.

Okuläres Pemhigoid

Kommentar
Die Ergebnisse der Immunfluoreszenz-Untersuchung sind für sich allein nicht definitiv diagnostisch, bei geeigneter klinischer Konstellation jedoch vereinbar mit einer morphologischen Manifestation einer bullösen Erkrankung, differenzialdiagnostisch vom Typ eines bullösen Pemphigoids.

Mitbeurteilung des Befundes im Rahmen der institutsinternen Qualitätssicherung durch Frau Dr. E. Markert.

Makroskopischer Befund keb
425-1:
Im mit "2" und "NaCl 0,9%" beschrifteten Gefäss, nativ übersandt, ein flaches Gewebefragment von 4mm Kantenlänge. Dieses wird gekantet schockgefroren.

Probenmaterial

Proben-Nr.:	Art des Materials:	Topographie:
D2023.425-1	Biopsie	Konjunktiva, links inferorer Fornix medial links temporal

Demographie

- Seltene, chronische, blasenbildende Autoimmunerkrankung
- Genetische Prädisposition: HLADQB1*0301
- Autoantikörper gegen die Strukturproteine der Basalmembranzone

- Beteiligung der Konjunktiva ca.65%
- Andere möglichen Beteiligungen: Mund (85%), Nasen, Pharynx, Larynx, Ösophagus, Urethra, Rektum, Haut (25%)

- Prävalenz: 24.6/Mio. Inzidenz 1/20’000-1/46’000, F/M Ratio 2:1
- Alter bei der Erstdiagnose: 60-68 Jahre alt

Klinik

- Unspezifische konjunktivale Entzündungen (Schub-Remission)
  DD: chronische Blepharokonjunktivitis
  – **Durchschnitt bis zur Diagnose: 2 Jahre**

- Frühzeichen:
  – Abflachung von Plica semilunaris und Karunkel
  – Subepitheliale Fibrosierung: weisse Striae im unteren Fornix oder am Oberlid subtarsal
- Spätzeichen: Bindehaut-Vernarbung und Symblepharon-Bildung

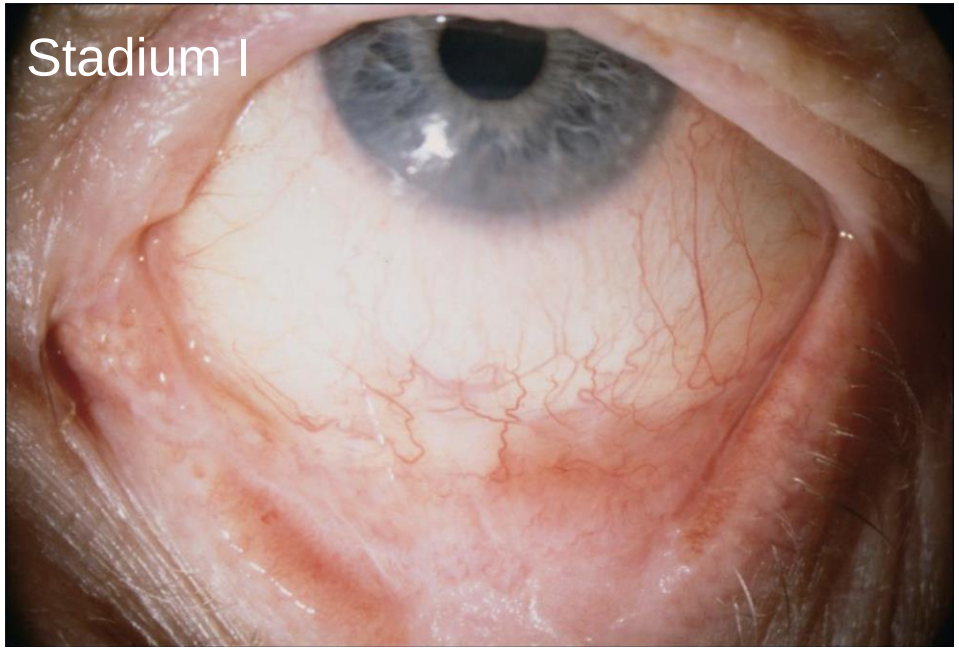
Stadium I

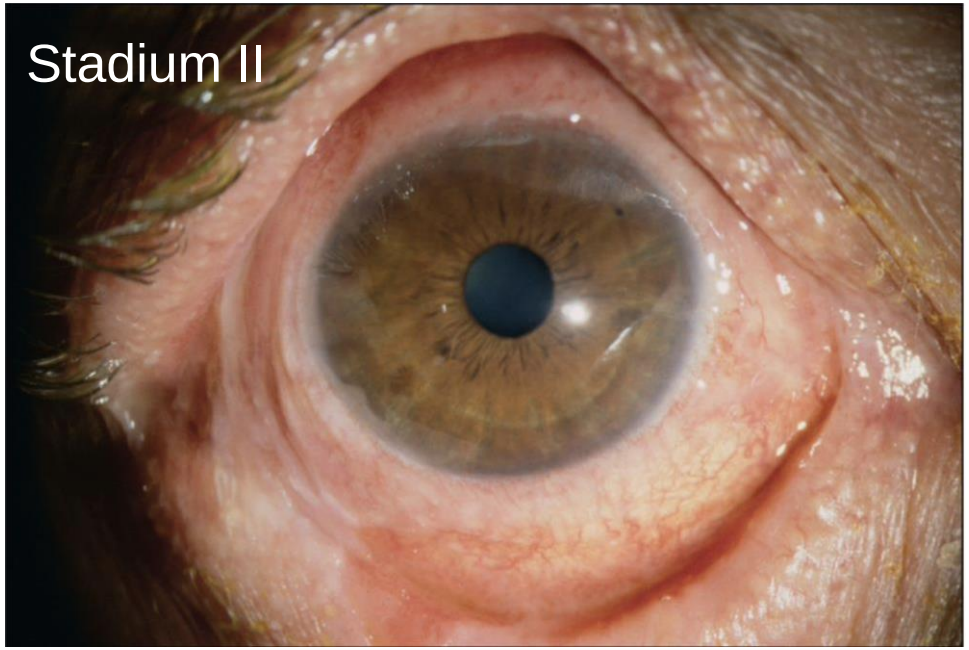
Stadium II

Stadium III

Stadium IV

Diagnostik

- **Typische klinische Befunde**

  +
- Biopsie mit **direkter Immunfluoreszenz: lineare Ablagerungen von IgA, IgG, IgM und C3 auf der Basalmembran** des Bindehautepithels; Sensitivität: 20-84%
- **Antikörper im Blut**: niedrige Sensitivität

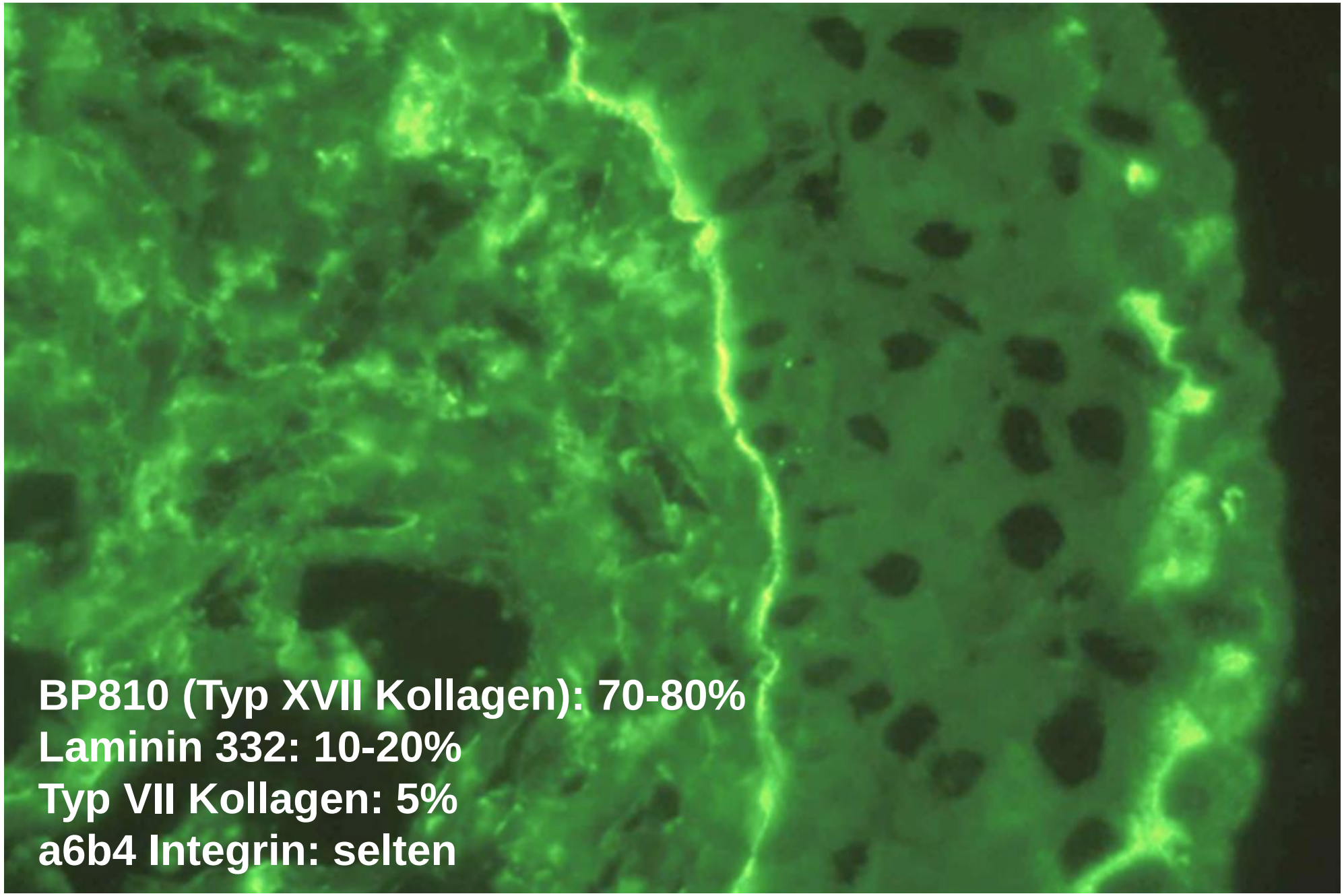
BP810 (Typ XVII Kollagen): 70-80%
Laminin 332: 10-20%
Typ VII Kollagen: 5%
a6b4 Integrin: selten

Therapie

- Ziel: Entzündung unterdrücken, Heilung fördern, Vernarbung verhindern

Systemisch

Immunsupression

DMARD
- Dapson/Sulfasalazin
- Mycophenolatmofetil
- Methothrexat
- Cyclophosphamid +/- systemische Steroide

Biologika
- Rituximab
- TNFa-Hemmer

Lokal

Sicca Symptomatik
- Tränenersaztmittel
- Eigenserumtropfen
- Sklerale Kontatklinsen

Entzündungshemmend
- Cyclosporin A (Ikervis)
- Tacrolimus
- Topische Steroide

Chirurgisch

Epilation trichiatischer Zilien

Entropium-Korrektur

Hornhaut-Transplantation

Limbale Stammzelltransplantation

Zurück zu unseren Patientinnen…

- Frau M. A.
  - Anfang einer systemischen Therapie mit Dapson
  - Anfang einer topischen Steroidtherapie im Reduktionsschema
  - Evertierende Snellen-Nähte bei Trichiasis und beginnendem Entropium links

Take-home message

- Je früher, desto besser
  - 60% der Patienten wurde mit einem Stadium III diagnostiziert
- Systemische immunsuppressive Therapie
- Systemische Komplikationen beachten > interdisziplinäre Betreuung
  - Ösophagusstrikturen können tödlich sein

Danke für Ihre Aufmerksamkeit

Fallvorstellung Okuloplastik

Snip and Squeeze

13. St. Galler Ophtag 06.07.2023

Dr. med. Anna Friesacher

Kantonsspital
St.Gallen

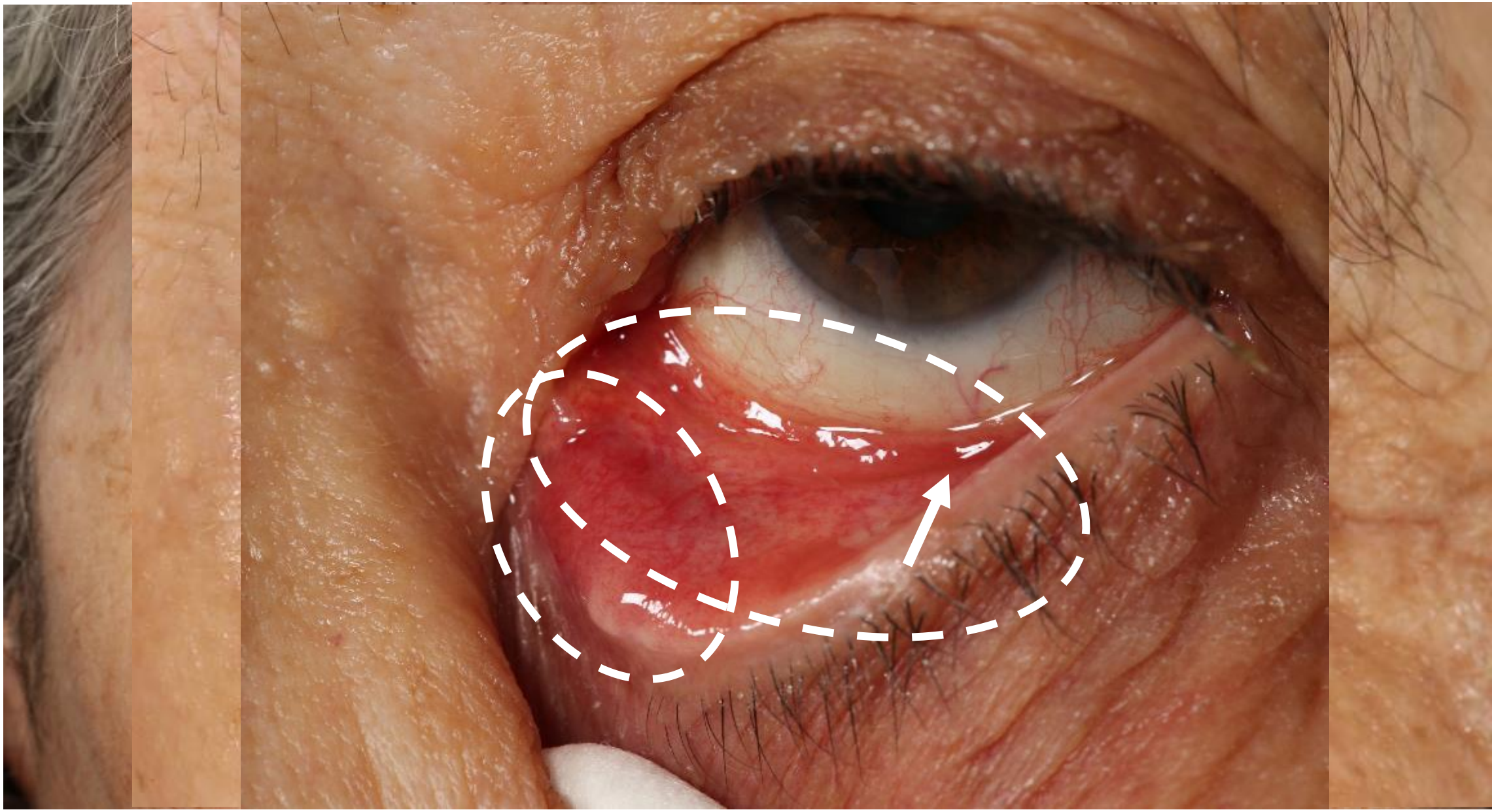

Dakryozystographie

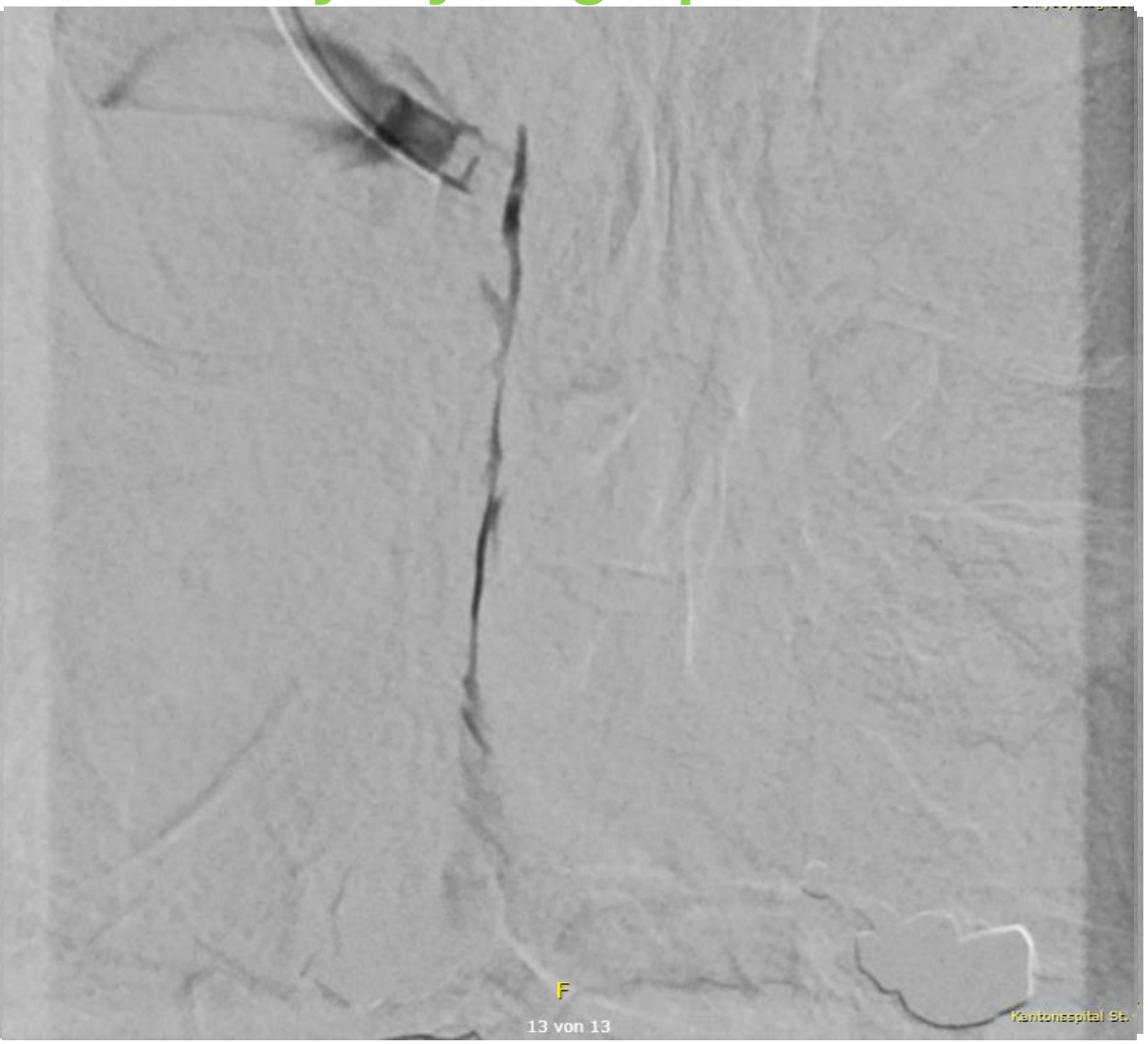

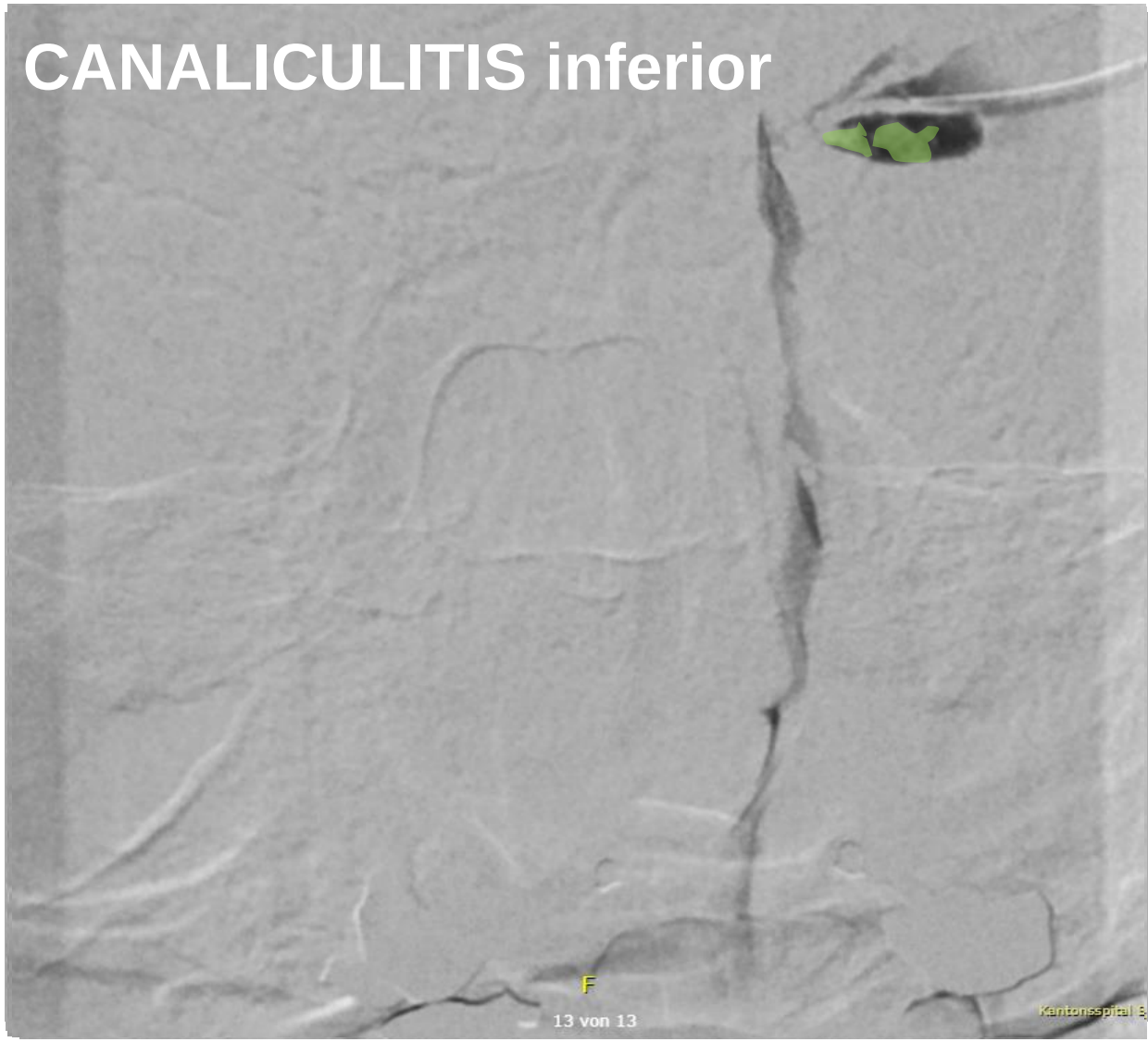

Canaliculitis

- 2-4% der Patienten mit Tränenwegserkrankungen[1]

1. Freedman Joshua R et al. Primary and secondary canaliculitis: review of literature. Surv Ophthalmol 2011;56:336–47.

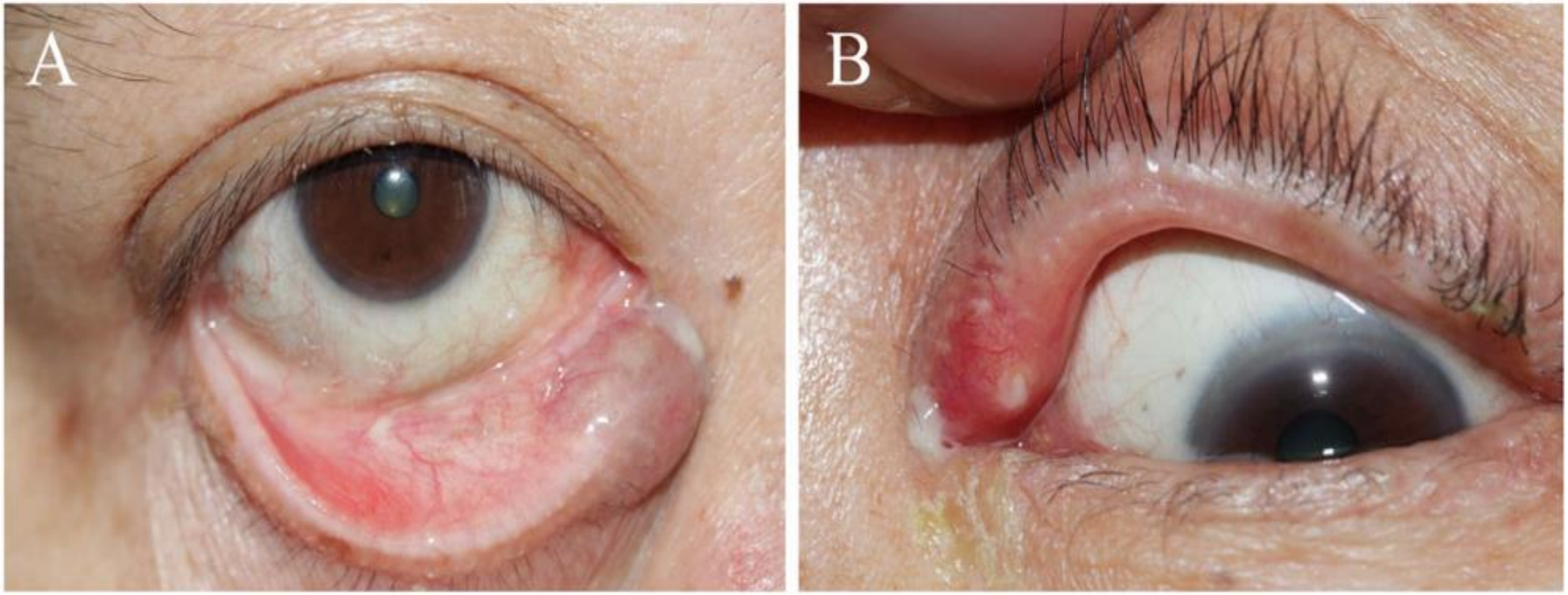

Su Y et al. Surgical procedure of canaliculoplasty in the treatment of primary canaliculitis associated with canalicular dilatation. BMC Ophthalmol. 2020 Jun 20; 20(1):245.

Canaliculitis

- 2-4% der Patienten mit Tränenwegserkrankungen[1]

- Epiphora, Schwellung von Punctum od. Canaliculus, Erythem, eitriger Ausfluss, einseitige therapierefraktäre Konjunktivitis[1]
- häufig fehldiagnostiziert (chron. Konjunktivitis, chron. Dakryozystitis, Chalazion, Mukozele und Blepharitis)[2]

1. Freedman Joshua R, et al. Primary and secondary canaliculitis: review of literature. Surv Ophthalmol 2011;56:336–47.
2. Kaliki S, et al. Primary canaliculitis: clinical features, microbiological profile and management outcome. Ophthal Plast Reconstr Surg 2012;28:355–60.

Canaliculitis

- 2-4% der Patienten mit Tränenwegserkrankungen[1]

- Epiphora, Schwellung von Punctum od. Canaliculus, Erythem, eitriger Ausfluss, einseitige therapierefraktäre Konjunktivitis[1]
- häufig fehldiagnostiziert (chron. Konjunktivitis, chron. Dakryozystitis, Chalazion, Mukozele und Blepharitis)[2]

- Frauen häufiger, >40 J
- Actinomyces, Streptokokken und Staphylokokken[2]
- Primär vs sekundär

1. Freedman Joshua R, et al. Primary and secondary canaliculitis: review of literature. Surv Ophthalmol 2011;56:336–47.
2. Kaliki S, et al. Primary canaliculitis: clinical features, microbiological profile and management outcome. Ophthal Plast Reconstr Surg 2012;28:355–60.

Therapie: konservativ vs. chirurgisch

- warme Kompressen, digitale Massage, topische &/od. systemische Antibiotika
  - konservative Behandlung allein hohe Misserfolgsrate (80 %)[3]
- Ziel: Entfernung aller möglichen Konkremente[4]
- Punctum Erweiterung + Kürettage, Snip-Punctumplastik od. Kanalikulotomie + Kürettage

3 Hussain et al. Canalicular infection caused by actinomyces. Eye 1993;7:542–4.
4 Lee MJ et al. One-snip punctoplasty and canalicular curettage through the punctum: a minimally invasive surgical procedure for primary canaliculitis. Ophthalmology. 2009; 116(10): 2027–30.

Therapie: konservativ vs. chirurgisch

- warme Kompressen, digitale Massage, topische &/od. systemische Antibiotika
  - konservative Behandlung allein hohe Misserfolgsrate (80 %)[3]
- Ziel: Entfernung aller möglichen Konkremente[4]
- Punctum Erweiterung + Kürettage, Snip-Punctumplastik od. Kanalikulotomie + Kürettage +/- Intubation[5]

3 Hussain et al. Canalicular infection caused by actinomyces. Eye 1993;7:542–4.
4 Lee MJ et al. One-snip punctoplasty and canalicular curettage through the punctum: a minimally invasive surgical procedure for primary canaliculitis. Ophthalmology. 2009; 116(10): 2027–30.
5 Wang M, et. Outcomes of Canaliculotomy with and without Silicone Tube Intubation in Management of Primary Canaliculitis. Curr Eye Res. 2021 Dec;46(12):1812-1815.

Therapie: konservativ vs. chirurgisch

- warme Kompressen, digitale Massage, topische &/od. systemische Antibiotika
  - konservative Behandlung allein hohe Misserfolgsrate (80 %)[3]
- Ziel: Entfernung aller möglichen Konkremente[4]
- Punctum Erweiterung + Kürettage, Snip-Punctumplastik od. Kanalikulotomie + Kürettage +/- Intubation[5]
  - CAVE postoperativem Epiphora

Table 4. Incidences of postsurgical epiphora.

	Study	Procedure	Incidence of post-surgical epiphora	*n*
1	Vecsei et al.	Canaliculotomy	20%	20
2	Anand et al.	Canaliculotomy	27%	15
3	Lee et al.	Snip–punctoplasty	10%	41
4	Present study	Snip–punctoplasty	8.7%	23

n = number of patients in each study.

Kim UR et al. Primary canaliculitis: The incidence, clinical features, outcome and long-term epiphora after snip-punctoplasty and curettage. Saudi J Ophthalmol. 2015 Oct-Dec;29(4):274-7.

Danke für Ihre Aufmerksamkeit