Ein junger Patient mit progressiver, asymmetrischer Gesichtsfeldeinschränkung

Felix Hundsberger & Co

Kantonsspital
St.Gallen

Die erste Konsultation

- 12 Jahre alter Junge mit albanischen Wurzeln
- BCVA OU 1.0

Goldmann Perimetrie

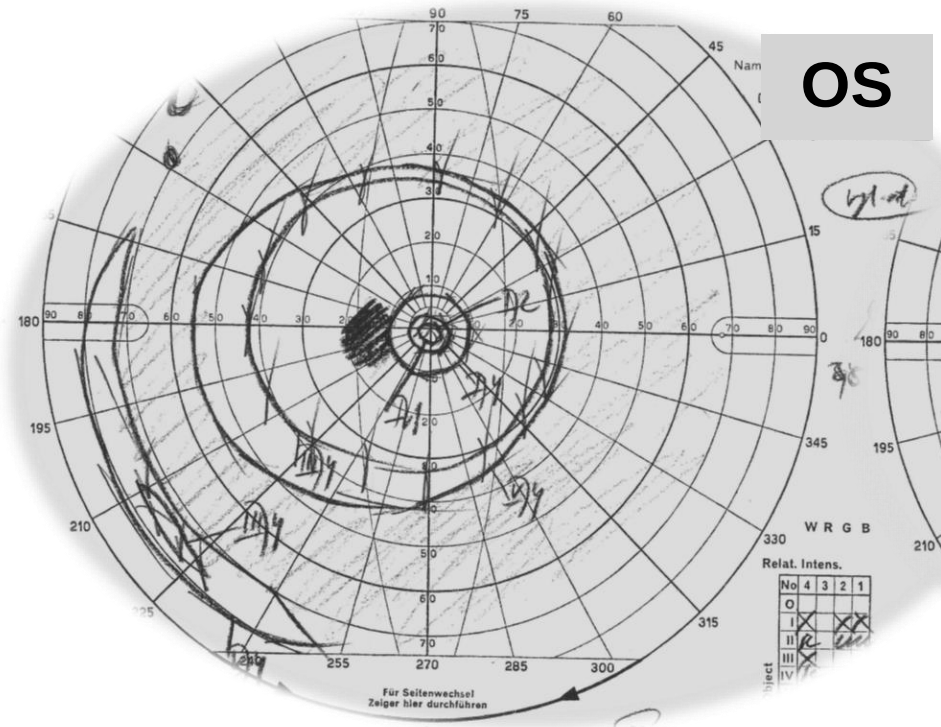

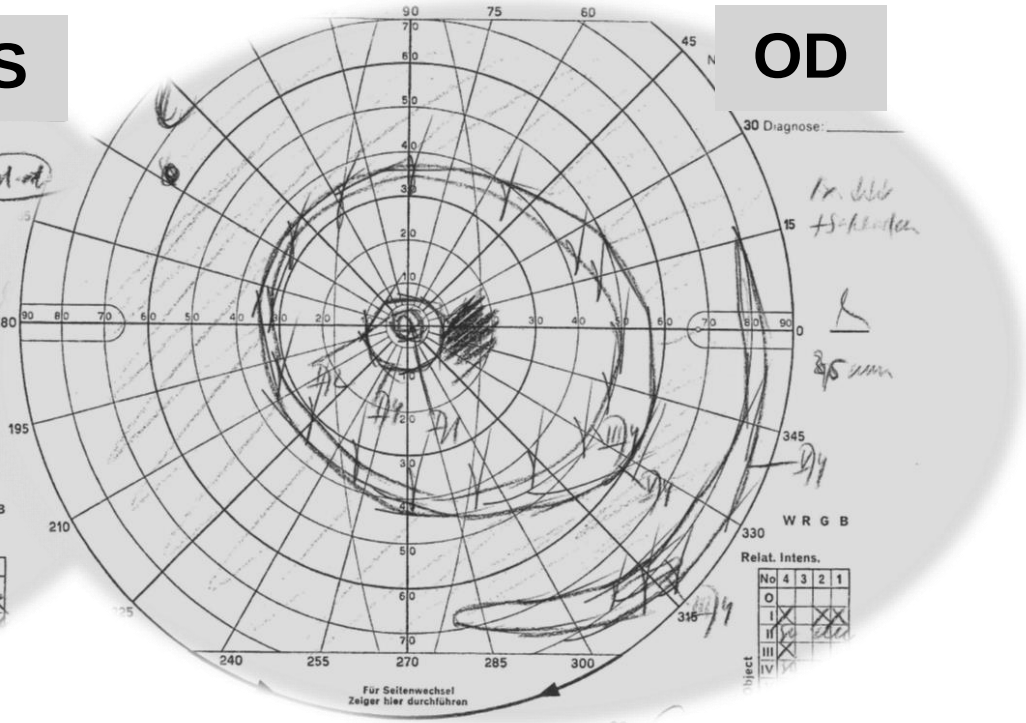

Funduskopie und Fundusautofluoreszenz

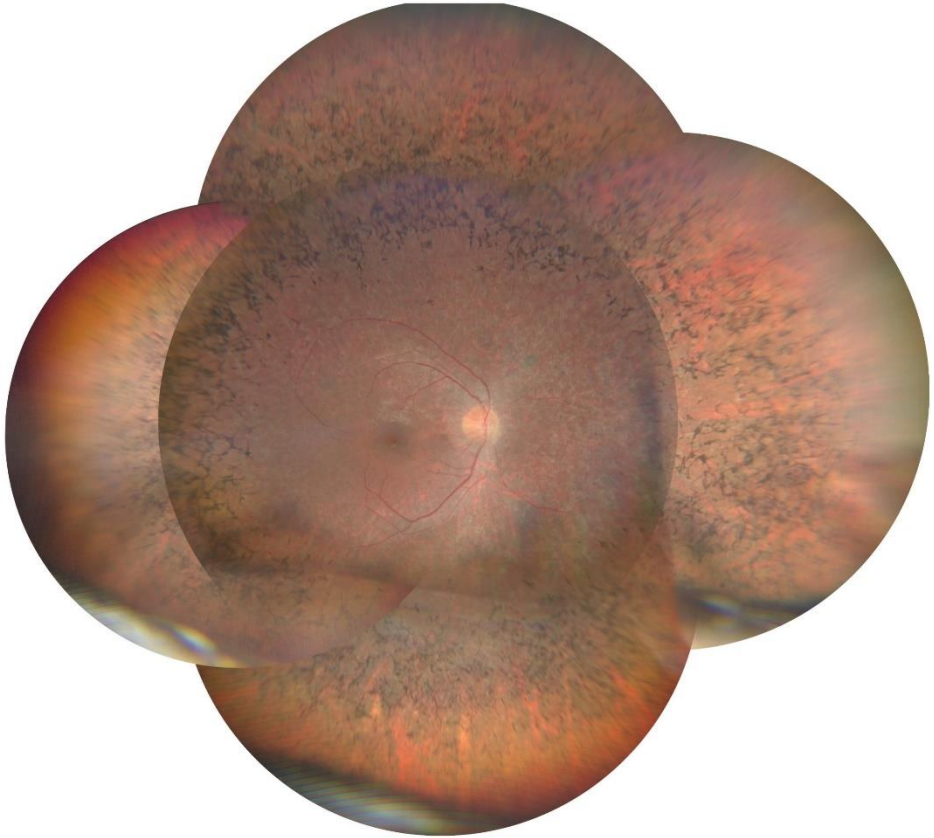



Elektrophysiologische Untersuchung

- **ERG:** Ausgelöschtes Stäbchenelektroretinogramm. Amplitude der Zapfenantwort ist unter 95% der Normgrenze

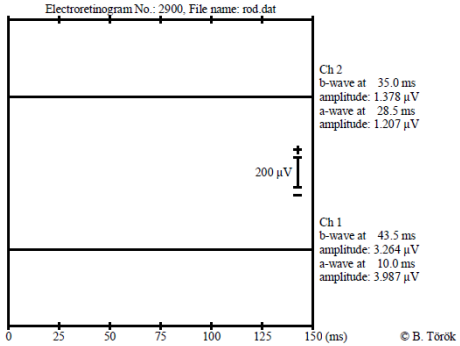

Dark-adapted 0.01 cd·s·m^{-2}·ERG

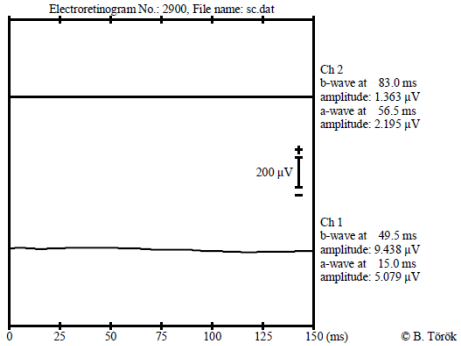

Dark-adapted 3.0 cd·s·m^{-2}·ERG

Elektrophysiologische Untersuchung

- **ERG:** Ausgelöschtes Stäbchenelektroretinogramm. Amplitude der Zapfenantwort ist unter 95% der Normgrenze

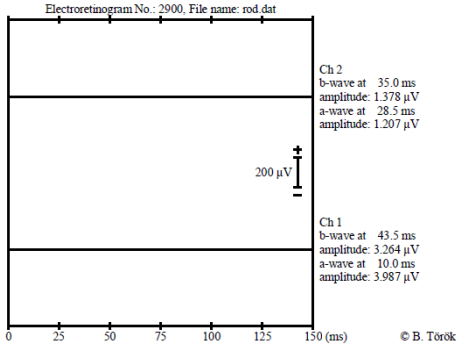

Dark-adapted 0.01 cd·s·m^{-2}·ERG

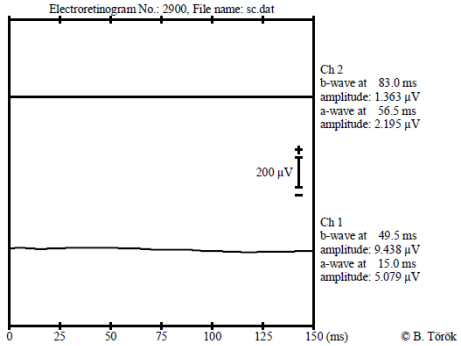

Dark-adapted 3.0 cd·s·m^{-2}·ERG

→ **Retinitis pigmentosa**

Follow-Up 12 Jahre später

- Subjektive Progression der Nyktalopia
- Zunehmende Photosensitivität
- BCVA OD: 1.0 OS: 0.8

Goldmann Perimetrie

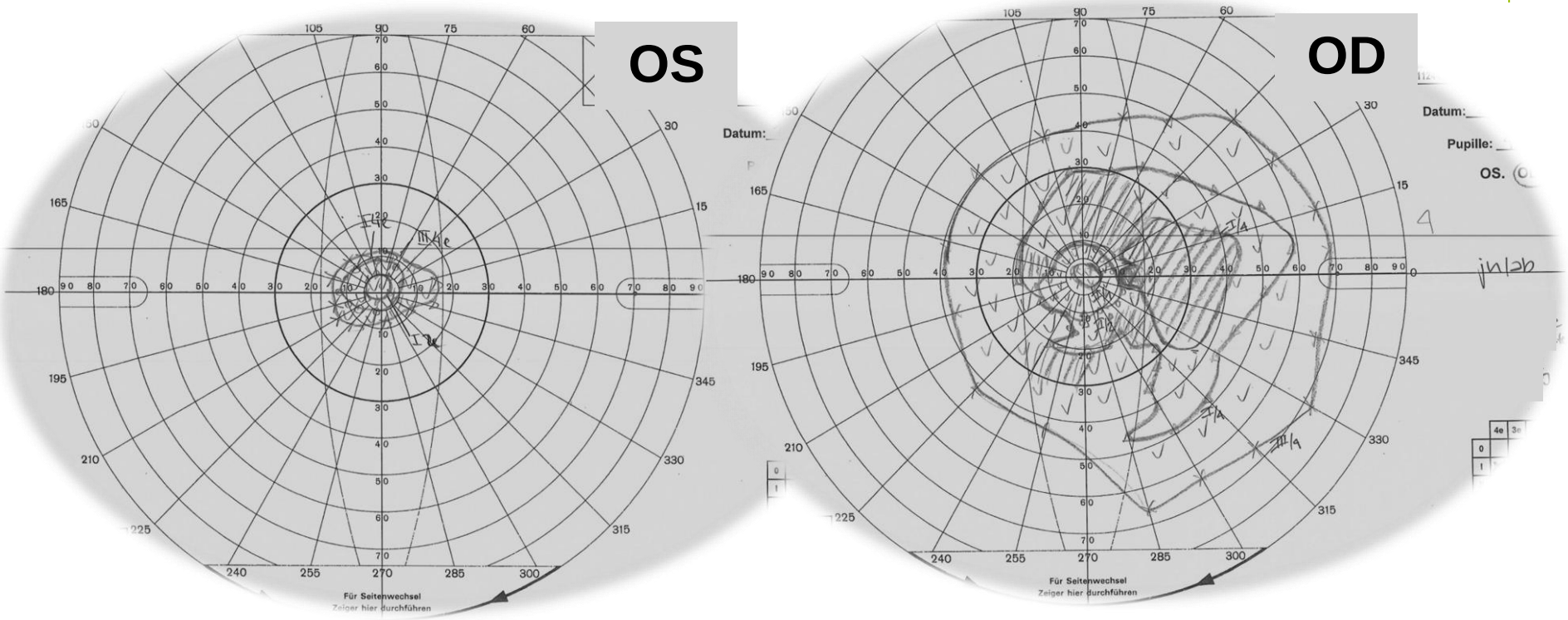

Goldmann Perimetrie

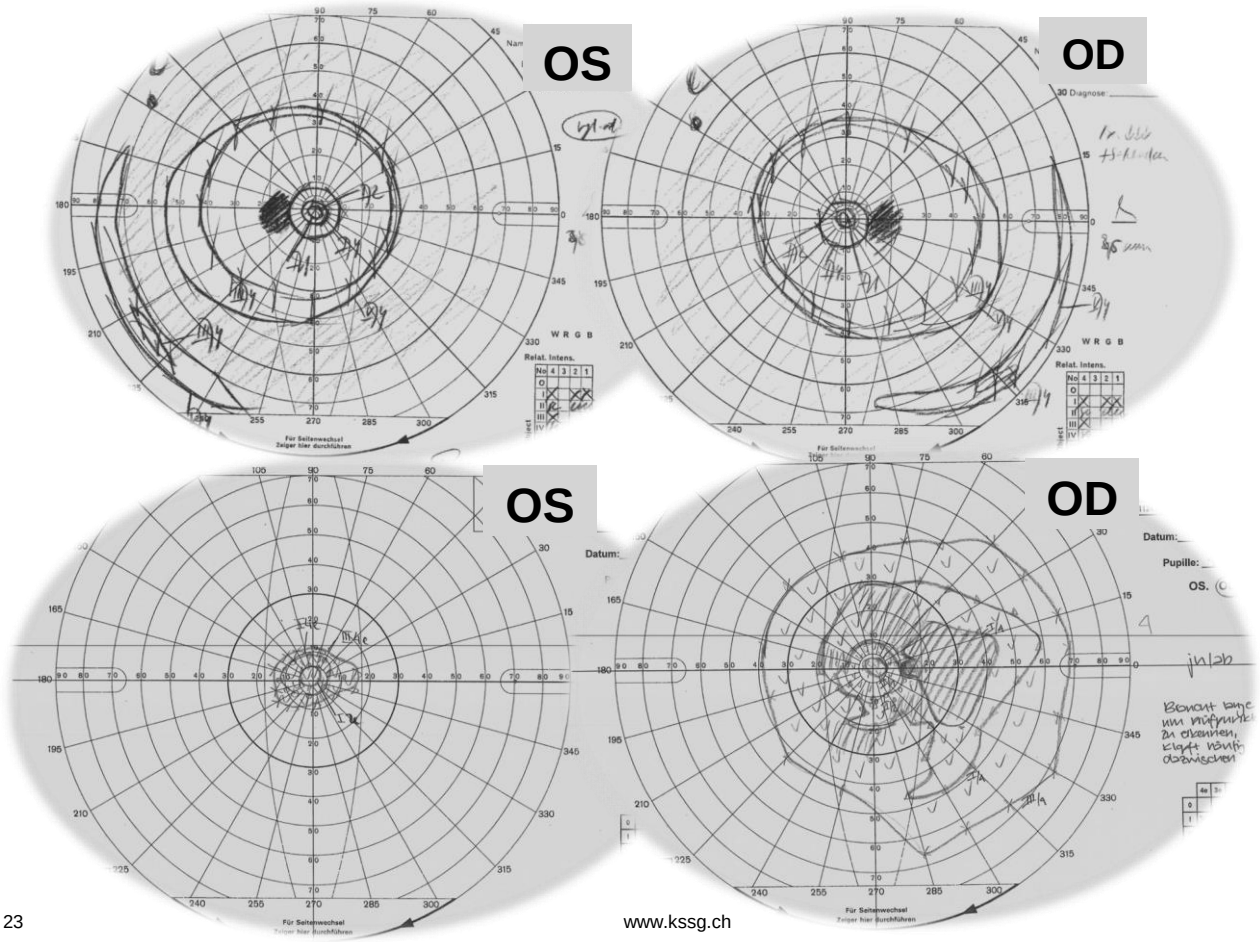

Elektrophysiologische Untersuchung

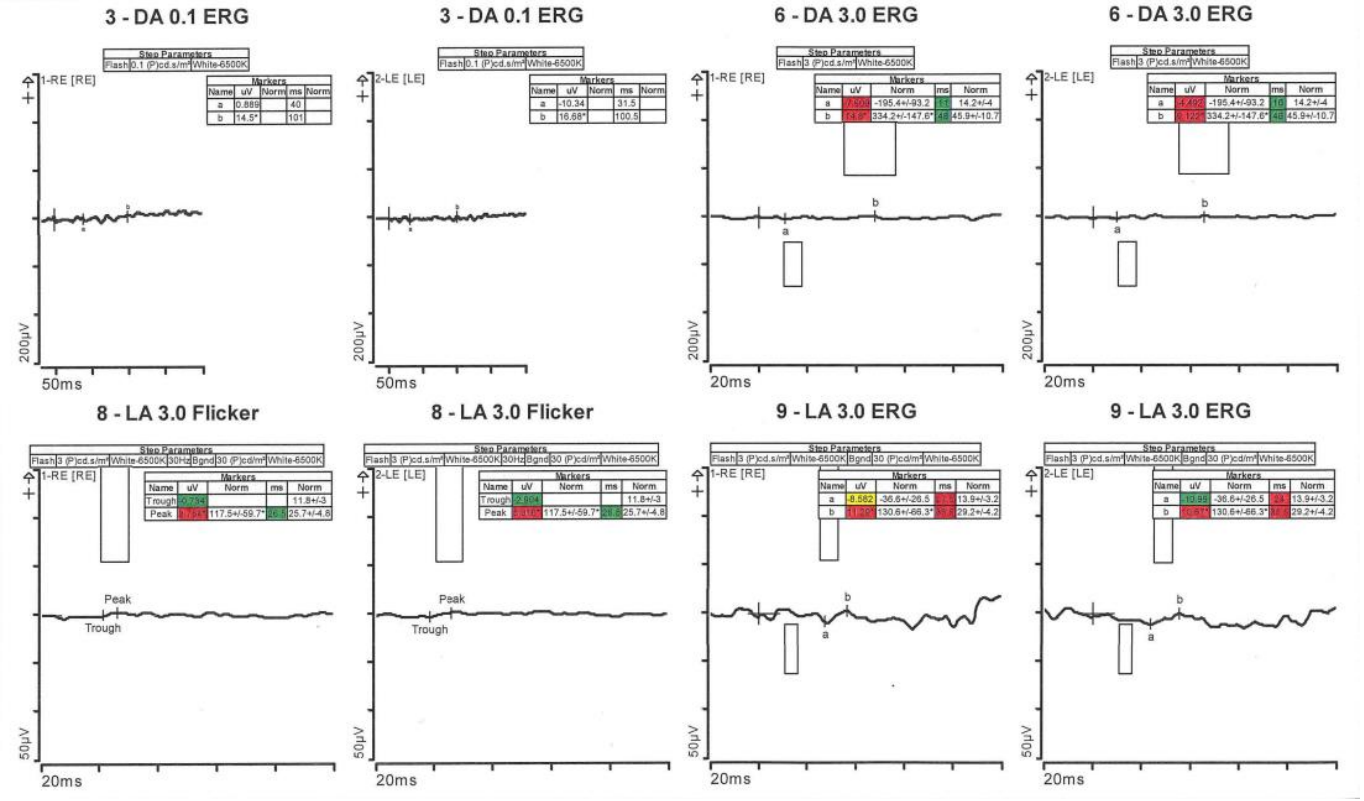

Elektrophysiologische Untersuchung
multifokales ERG



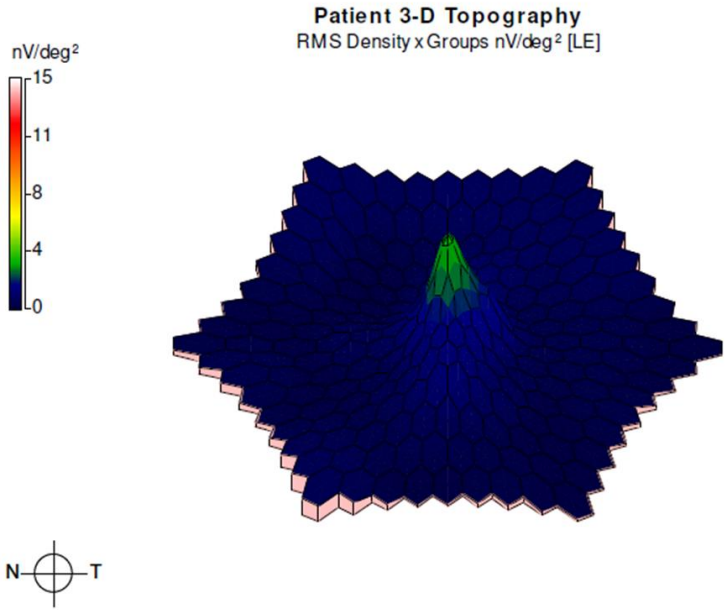

OCT-M

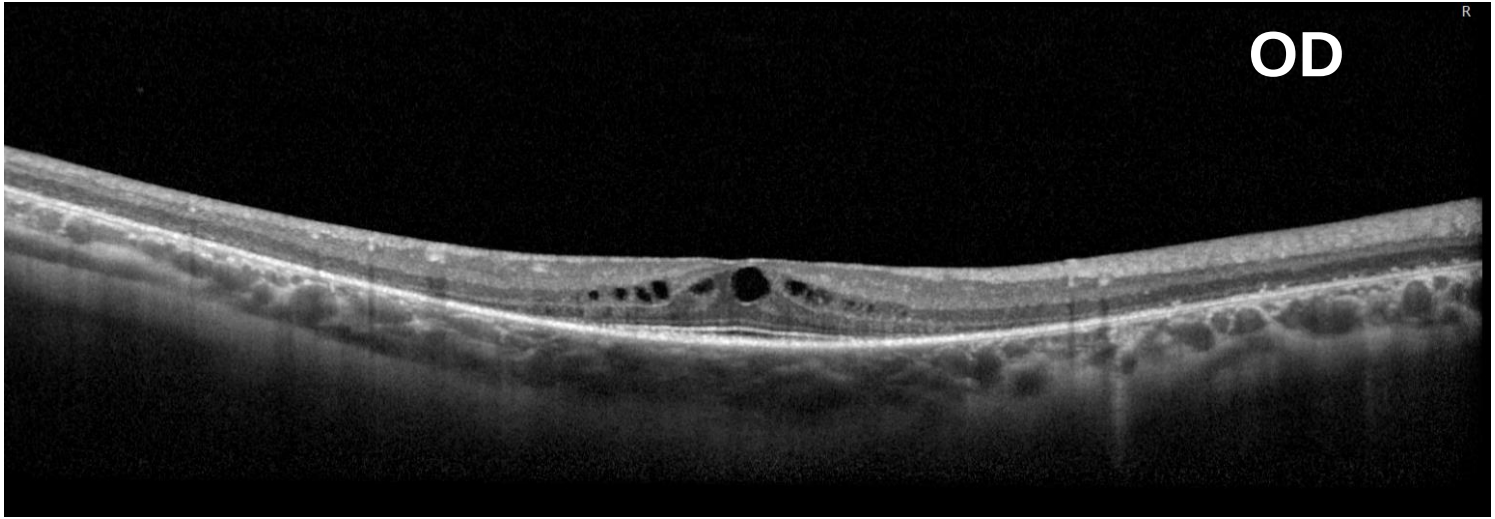

- Zystoides Makulaödem
- Ausdünnung der Netzhautschichten

OCT-M

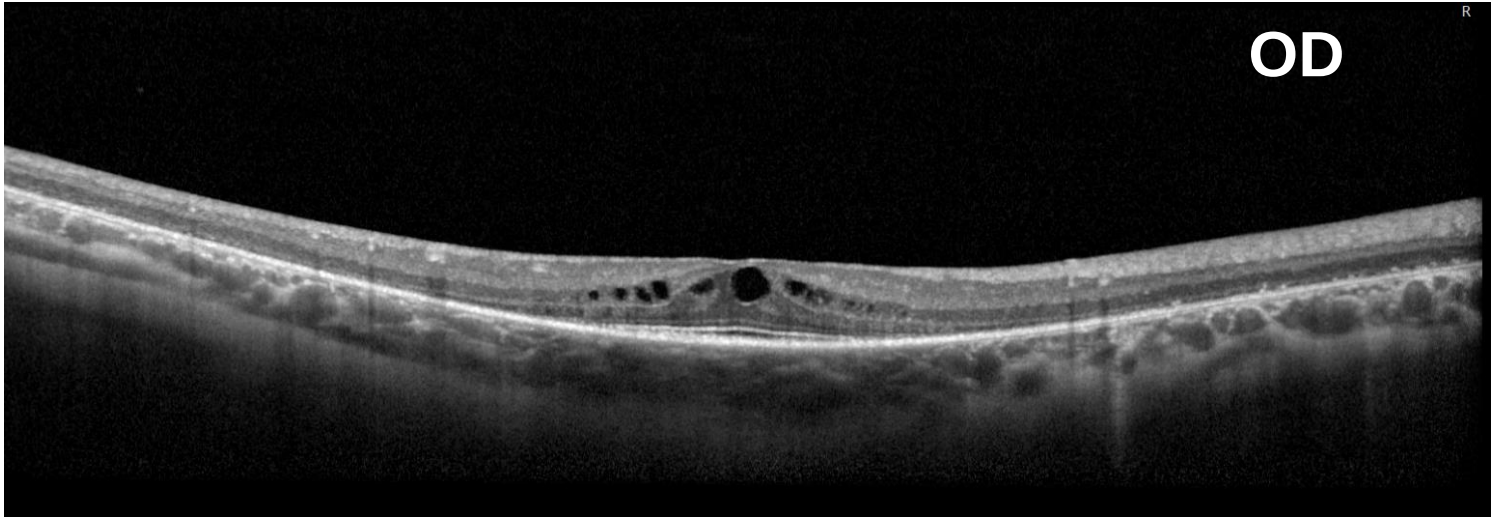

- Zystoides Makulaödem
- Ausdünnung der Netzhautschichten
- Therapie mit Azopt (Brinzolamide) 3x/d

Genetik

- Fragestellung: Isolierte Form einer RP oder eine syndromale Erkrankung
- Analyse der assoziierten Gene der Retinadystrophien

Gen (Assoz. Erbgang)	Accession-Nr.	Location	Variante/dbSNP ID	Zygotie	Ursprung	ACMG Klassierung
PHYH (AR)	NM_006214.4	Intron 6	c.678+5G>T p.? rs201499815	het	unbekannt	wahrscheinlich pathogen
PHYH (AR)	NM_006214.4	Exon 7	c.824G>A p.(Arg275Gln) rs104894174	het	unbekannt	wahrscheinlich pathogen

- Zwei wahrscheinlich pathogenen PHYH-Varianten in trans

  → Compound Heterozygotie

Genetik

- Fragestellung: Isolierte Form einer RP oder eine syndromale Erkrankung
- Analyse der assoziierten Gene der Retinadystrophien

Gen (Assoz. Erbgang)	Accession-Nr.	Location	Variante/dbSNP ID	Zygotie	Ursprung	ACMG Klassierung
PHYH (AR)	NM_006214.4	Intron 6	c.678+5G>T p.? rs201499815	het	unbekannt	wahrscheinlich pathogen
PHYH (AR)	NM_006214.4	Exon 7	c.824G>A p.(Arg275Gln) rs104894174	het	unbekannt	wahrscheinlich pathogen

- Zwei wahrscheinlich pathogenen PHYH-Varianten in trans
  → Compound Heterozygotie
- Mit der klinischen Symptomatik vereinbar mit einem **Refsum-Syndrom**

Refsum-Syndrom

Peroxisomale Stoffwechselerkrankung

- Enzymdefekts der α-Oxidation der Fettsäuren
- Alternative Route: ω-Oxidation beschränkt auf 10mg pro Tag
- ↑ **Level der Phytansäure** im Serum und in verschiedenen Geweben

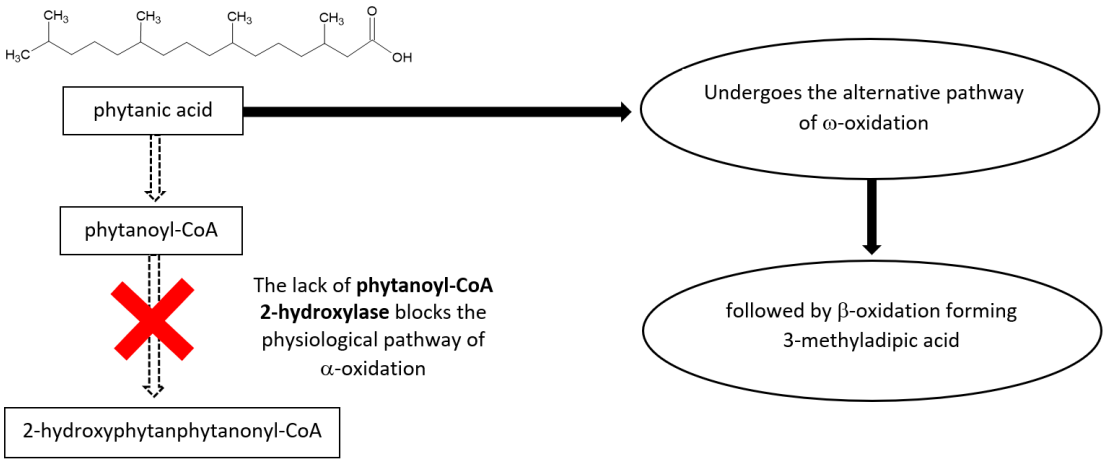

Klinisches Bild

late-onset retinitis pigmentosa

und einer variablen Kombination aus**:**

- Anosmie
- Anakusis
- Polyneuropathie
- Ataxie
- Herzrythmusstörungen
- Herzinsuffizienz
- Ichthyose

Therapie

- Monatliche Plasmapherese
- **Phytansäurearme Diät:** Vermeiden von Milchprodukten, fettreichem Fleisch (Rind und Lamm) und verschiedenen Meeresfrüchte
- regelmässige Mahlzeiten um die Lipolyse zu vermeiden

Erneuter Follow-Up

- Phytansäurewerte waren nicht signifikant erhöht
  - Fälle mit passender Klinik, aber niedriger PS
  - ↑ Phytansäure bei Progress der systemischen Krankheit
  - Fasten
- Z. Zt. lediglich die ophthalmologische Manifestation
- Phytansäurearme Diät weiterführen
- Weitere Routineuntersuchungen geplant

The Value of a Combined Ophthalmogenetic Approach in Differentiating a Presumed Case of Isolated Retinitis Pigmentosa from Refsum Disease

Kantonsspital
St.Gallen