Patient mit Nyktalopie

Ophtag St. Gallen

Kantonsspital
St.Gallen

Zuweisung unklare Visusminderung

58 jähriger Mann

Beidseitige Visusminderung seit einigen Wochen

OD: -1.25-0.5/64 = 0,8

OS: -1.25-0.75/121 = 0,8

Spaltlampe bds.: reizfreier vorderer Bulbusabschnitt klare brechende Medien

Fundus bds.: Papille randscharf vital, Makula altersentsprechend

RNFL bds.: regelrecht

Mac OCT bds.: regelrecht

Zuweisung unklare Visusminderung

Anamnese

Im Büro ganz helle Lampe montiert.

Beim Kochen braucht er eine Taschenlampe um in den Topf zu leuchten.

Auf der Strasse schwierig den Weg zu sehen.

Benutzt beim Gehen Stöcke.

Kann den Gehsteig nicht mehr erkennen.

Unklare Gangunsicherheit, Vergesslichkeit, Sehstörungen, passagere Sensibilitätsstörung Wange links
- MRT 13.01.2021: Keine Ischämie. Keine Blutung. Einzelne unspezifische Marklagerläsionen, DD mikroangiopathisch bedingt. Sonst zeigen sich keine strukturellen Auffälligkeiten.
- MMS 13.01.2021: Total MMS 29/30 Pkt. (Gedächtnis 2/3 Pkt.), Total Uhrentest 7/7 Pkt.
- Ausführlicher Neurostatus (siehe "Status"): Fallneigung ohne Ausfallschritt im Romberg und Unterberger Tretversuch. Gang unsicher mit Ausfallschritt. Seiltänzergang unsicher/nicht möglich.
- EEG 14.01.2021: Normale Grundaktivität. Kein Herdbefund abgrenzbar. Keine Zeichen der zerebralen Übererregbarkeit.
- Lumbalpunktion 15.01.2021: Keine Auffälligkeiten

Obstruktives Schlafapnoe Syndrom leichten Grades, ED 05/2020
- Bei Diagnosestellung: ESS 13/24 Punkte (Norm < 10)
- Polysomnographie vom 25.05.2020: AHI 15.0/h (Apnoen zentral 0.5/h, obstruktiv 0.9/h, Hypopnoen 13.6/h, Rückenlage AHI 30.5/h, ODI 8/h, ø SpO_2 93.1%, BLMS 5.2/h)
- Einleitung einer CPAP-Therapie im AutoModus 5-15 cmH_2O in 06/2020 mit objektiv gutem Resultat
- Aktuell: ESS 14/24 Punkte (Norm < 10)
- Persistierende Tagesschläfrigkeit trotz optimaler CPAP-Therapieeinstellung gemäss Gerätedaten und nächtlicher Pulsoxymetrie

Covid-19-Infektion 12/2020
- Mit Aggravation der Anämie und Thrombozytopenie, zudem Leukopenie
- Ansonsten milde Klinik

Depressive Episoden
- Unter Duloxetin

Nierenzyste links, ED 01/2021

Fussheberschwäche links, ED 11.2020
- Am ehesten im Rahmen Peroneus-Läsion DD Kombination akute Peroneus-Läsion mit vorbestehen der gewisser L5-Kompression lumbal mit/bei:
- Anterolisthese LWK5/SWK1 (Meyerding I°) mit Spondylolyse LWK5

Miktionsverzögerung
- Pressen bei Miktion nötig
- Sonographie (HA): Prostata nicht vergrössert

Chronischer Spannungskopfschmerz

Schmerzmittelübergebrauchs-Kopfschmerz

Arterielle Hypertonie

Adipositas Grad I
- Magenband 1998
- Magenbypass-OP 2016

Gonarthrose beidseits
- St. n. Knie-TEP links

Multifokales Elektroretinogramm

Augen beidseits: Stark reduzierte zentrale und parazentrale Antworten, links deutlich ausgeprägter

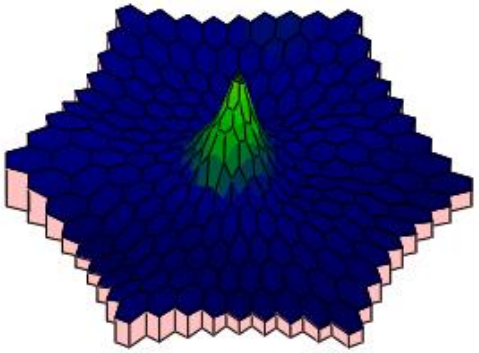

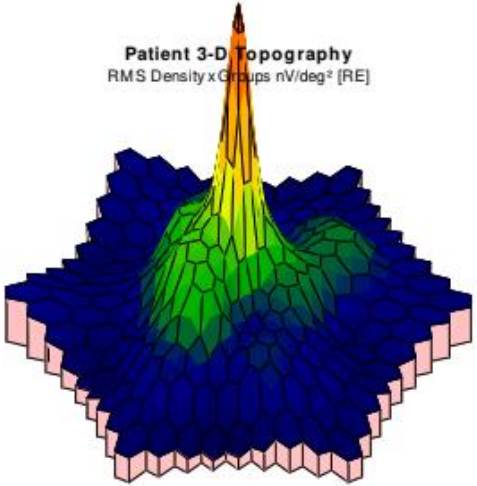

Ganzfeld ERG

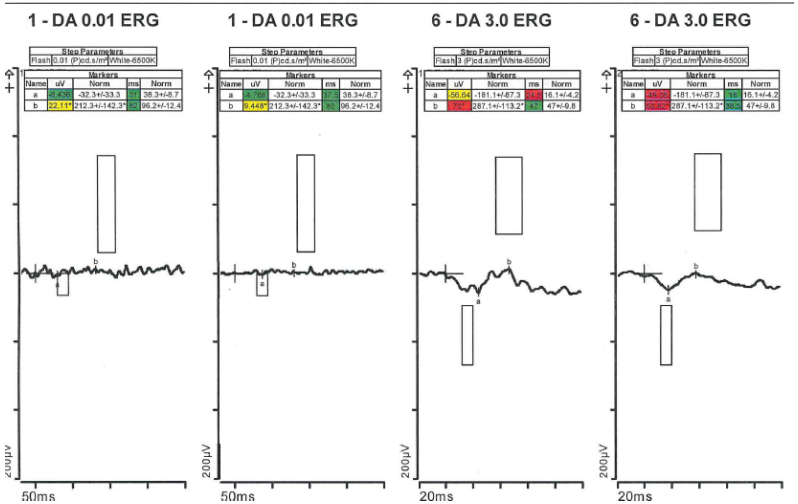

Skotopisches ERG: ausgelöschte Antworten

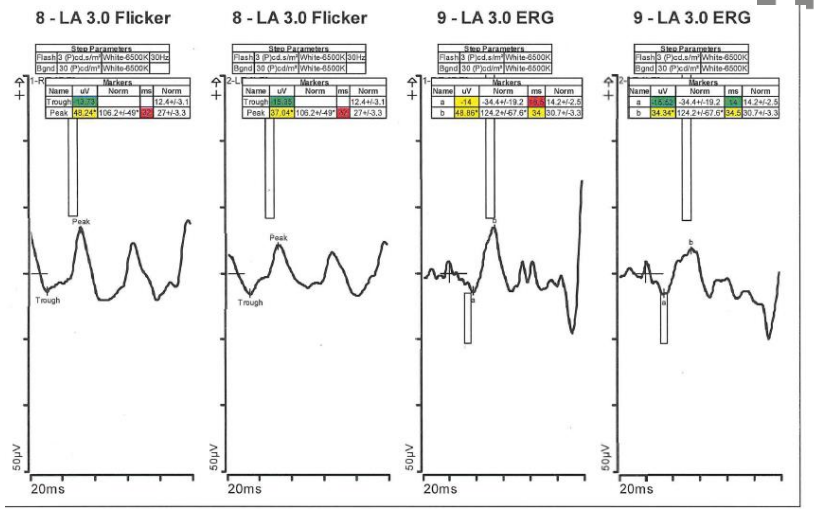

Photopisches ERG und Flicker ERG leicht reduzierte Antworten

→ Funktionsverlust v.a. der Stäbchen

Differentialdiagnosen Nyktalopie

- Nachtmyopie
- Kongenitale stationäre Nachtblindheit
- Retinitis Pigmentosa
- Karzinom assoziierte Retinopathie (CAR)
- Vitamin A- Mangel

Nachtmyopie

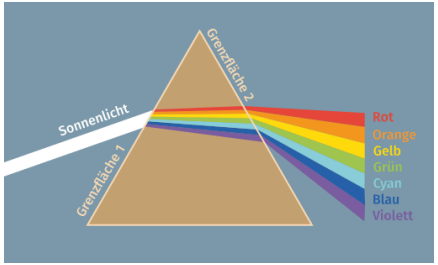

Purkinje Verschiebung: skotopische Bedingungen → spektrale Empfindlichkeit wird zu kürzeren Wellenlängen verschoben → chromatische Abberation wirkt sich stärker aus → Myopie

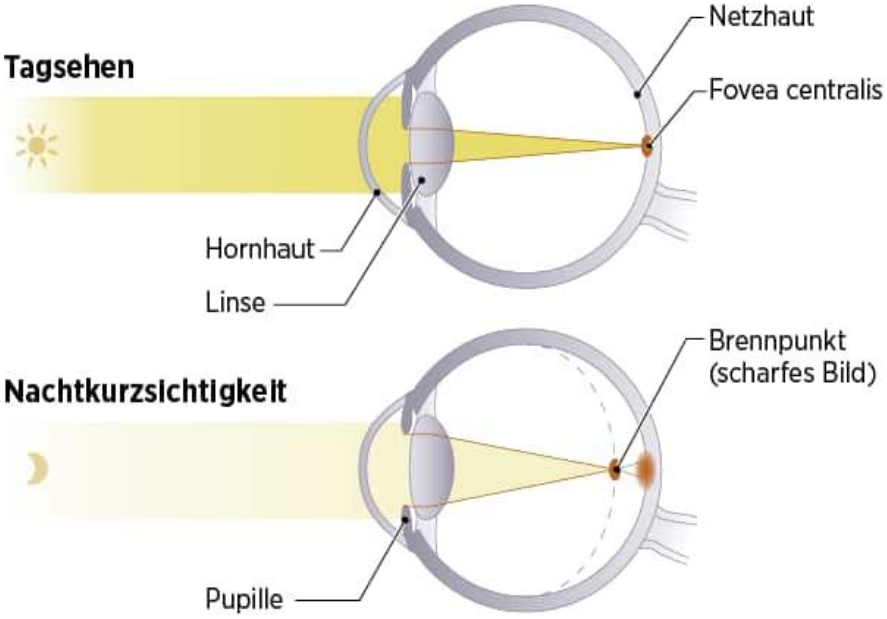

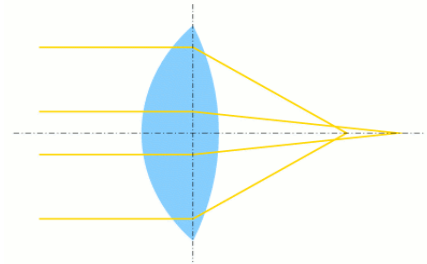

Sphärische Abberation wirkt sich bei grosser Pupille stärker aus: achsenferne Strahlen werden stärker gebrochen → Myopie

Kongenitale stationäre Nachtblindheit

nicht progrediente Symptomatik von Geburt an

- mit normalem Fundus (Einteilung gemäss Ganzfeld-ERG)
  - Schubert-Bornstein Typ (X-linked/AR)
  - Riggs Typ (AD)

- mit Fundus-Veränderungen
  - Fundus albipunctatus
  - Oguchi Krankheit (in der Dunkelheit regeneriert sich Rhodopsin ohne gleich wieder zu zerfallen)

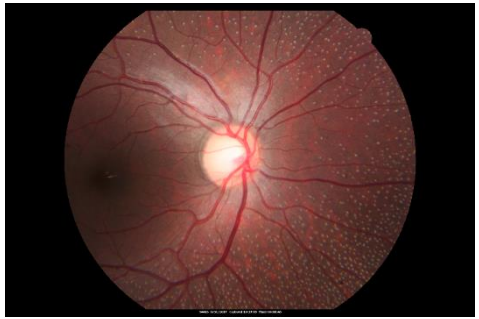

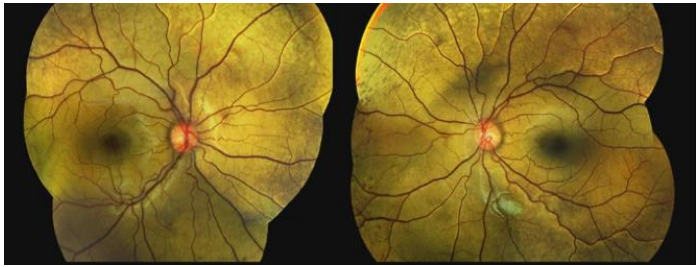

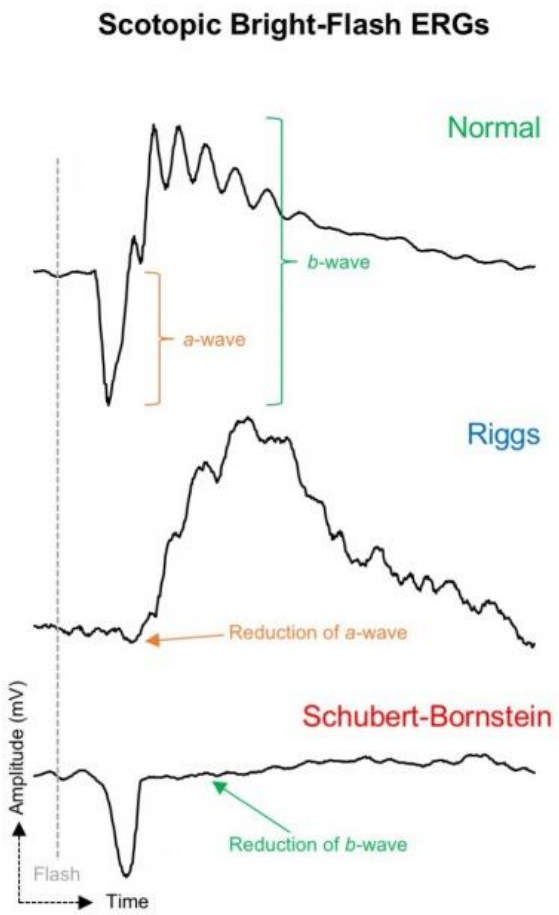

Diagnostik:

- Ganzfeld ERG
- Fundus Autofluoreszenz (verminderte Hintergrundfluoreszenz bei gestörtem Retinoid- Zyklus)
- Genetische Testung
- **Ausschluss Progredienz**
- **Ausschluss erworbene/therapierbare Nachtblindheit**

Retinitis Pigmentosa

- Trias: wachsfarbene Papille, Knochenbälkchen, Ausdünnung Arteriolen

- Skotopisches ERG: Reduktion a und b Welle
- Genetische Testung

Karzinom assoziierte Retinopathie

=Autoimmunretinopathie

- Autoantikörper gegen Tumorzellen mit Kreuzreaktion gegen retinale Zellen
- Symptome je nach betroffenen Photorezeptoren
  - **Stäbchen:** Nyktalopie, verlängerte Dunkeladaptation, Gesichtsfeldkonstriktion)
  - **Zapfen:** Blendempfindung, verminderte zentrale Sehschärfe, Zentralskotome, Farbsehstörung

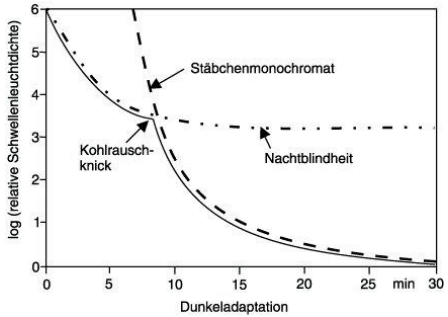

Zurück zu unserem Patienten

- Negative Familienanamnese für Retinitis Pigmentosa
- Negative Familienanamnese für CSNB
- Keine bekannte maligne Erkrankung, keine B- Symptomatik

Unklare Gangunsicherheit, Vergesslichkeit, Sehstörungen, passagere Sensibilitätsstörung Wange links

- MRT 13.01.2021: Keine Ischämie. Keine Blutung. Einzelne unspezifische Marklagerläsionen, DD mikroangiopathisch bedingt. Sonst zeigen sich keine strukturellen Auffälligkeiten.
- MMS 13.01.2021: Total MMS 29/30 Pkt. (Gedächtnis 2/3 Pkt.), Total Uhrentest 7/7 Pkt.
- Ausführlicher Neurostatus (siehe "Status"): Fallneigung ohne Ausfallschritt im Romberg und Unterberger Tretversuch. Gang unsicher mit Ausfallschritt. Seiltänzergang unsicher/nicht möglich.
- EEG 14.01.2021: Normale Grundaktivität. Kein Herdbefund abgrenzbar. Keine Zeichen der zerebralen Übererregbarkeit.
- Lumbalpunktion 15.01.2021: Keine Auffälligkeiten

Obstruktives Schlafapnoe Syndrom leichten Grades, ED 05/2020

- Bei Diagnosestellung: ESS 13/24 Punkte (Norm < 10)
- Polysomnographie vom 25.05.2020: AHI 15.0/h (Apnoen zentral 0.5/h, obstruktiv 0.9/h, Hypopnoen 13.6/h, Rückenlage AHI 30.5/h, ODI 8/h, ø SpO_2 93.1%, BLMS 5.2/h)
- Einleitung einer CPAP-Therapie im AutoModus 5-15 cmH_2O in 06/2020 mit objektiv gutem Resultat
- Aktuell: ESS 14/24 Punkte (Norm < 10)
- Persistierende Tagesschläfrigkeit trotz optimaler CPAP-Therapieeinstellung gemäss Gerätedaten und nächtlicher Pulsoxymetrie

Covid-19-Infektion 12/2020

- Mit Aggravation der Anämie und Thrombozytopenie, zudem Leukopenie
- Ansonsten milde Klinik

Depressive Episoden

- Unter Duloxetin

Nierenzyste links, ED 01/2021

Fussheberschwäche links, ED 11.2020

- Am ehesten im Rahmen Peroneus-Läsion DD Kombination akute Peroneus-Läsion mit vorbestehen der gewisser L5-Kompression lumbal mit/bei:
- Anterolisthese LWK5/SWK1 (Meyerding I°) mit Spondylolyse LWK5

Miktionsverzögerung

- Pressen bei Miktion nötig
- Sonographie (HA): Prostata nicht vergrössert

Chronischer Spannungskopfschmerz

Schmerzmittelübergebrauchs-Kopfschmerz

Arterielle Hypertonie

Adipositas Grad I

- Magenband 1998
- Magenbypass-OP 2016

Gonarthrose beidseits

- St. n. Knie-TEP links

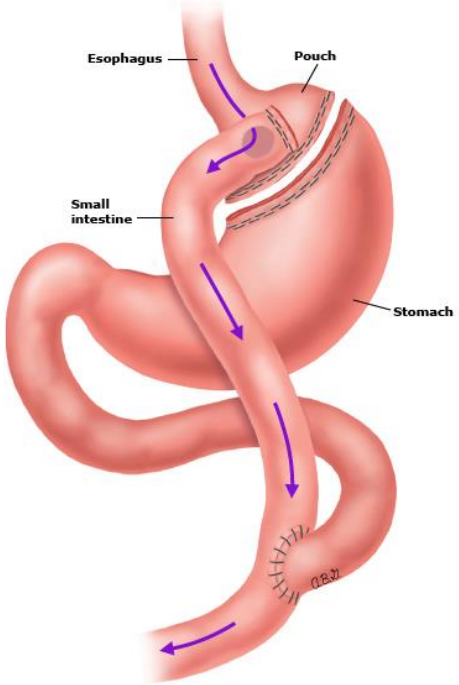

Ursachen Vitamin A Mangel/Xeropthalmie

Reduzierte Aufnahme	Reduzierte Absorption	Reduzierte Speicherkapazität
Mangelernährung	Bariatrische Chirurgie	Lebererkrankungen
Chron. Alkoholabusus	Chron. Entzündliche Darmerkankungen	
Selektive Diät	Chron. Diarrhoe	
Dysphagie	Kurzdarmsyndrom	
	Zöliakie	

Vitamin A Mangel: Xerophthalmie

- Serumspiegel Vitamin A: 0.30-1.20 mg/L

Pathophysiologie:

Aufnahme durch die Nahrung (Milch, Fisch, Leber oranges Gemüse)

- In Stäbchen wird Rhodopsin benötigt. Setzt sich zusammen aus opsin und 11-cis Retinal. Während **Phototransduktion** wird kontinuierlich Vitamin A verbraucht → Konstante Versorgung mit Vitamin A nötig (Gegensatz zu Störungen des Vitamin A Abtransportes mit Akkumulation Vitamin A)
- Wichtig für **Epithelfunktion** Muzin produzierende Zellen wie Becherzellen brauchen Vit. A. Mangel: Keratinisierung der Konjunktiva und Kornea → Xerosis→ Ulcus → Keratomalazie

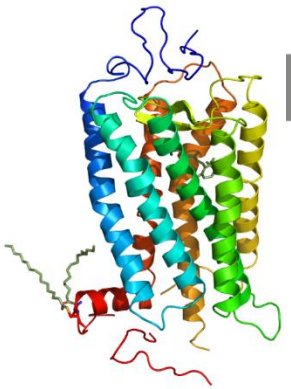

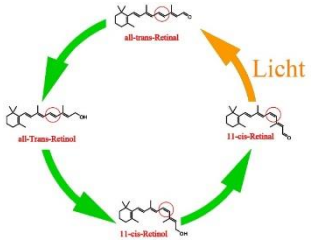

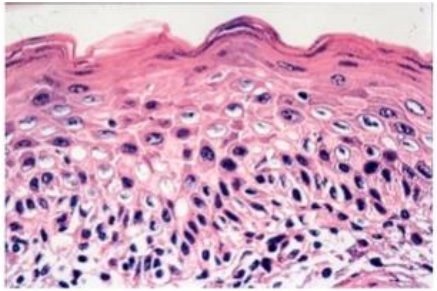

Einteilung Xerophthalmie

Grade of xerophthalmia	Peak age group (years)	Type of deficiency
XN: Night blindness	2-6; adult women	Longstanding. Not blinding
X1A: Conjunctival xerosis	3-6	Longstanding. Not blinding
X1B: Bitot's spots	3-6	Longstanding. Not blinding
X2: Corneal xerosis	1-4	Acute deficiency. Can be blinding
X3A: Corneal ulcer < 1/3 cornea	1-4	Severe acute deficiency. Blinding
X3B: Corneal ulcer/keratomalacia 1/3 cornea or greater	1-4	Severe acute deficiency. Blinding
XS: Corneal scarring (from X3)	>2	Consequence of corneal ulceration
XF: Xerophthalmos fundus	Adults	Longstanding. Not blinding. Rare

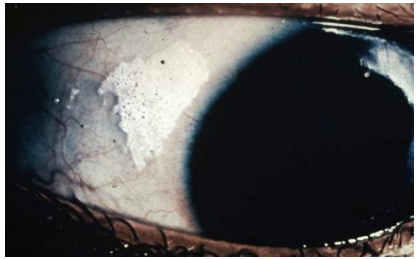

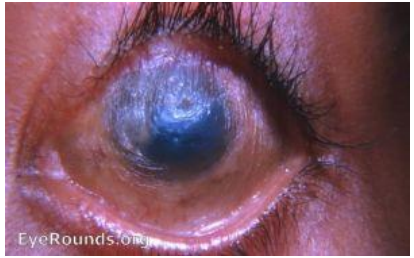

Therapie

- Prophylaxe nach Bypass: 10,000 IU täglich
- Regelmässige Laborkontrollen
- Bei Mangel:
  - ohne corneale Beteiligung 10,000 bis 25,000 IU täglich bis zur klinischen Besserung (1-2 Wochen)
  - Mit cornealen Veränderungen 50,000 bis 100,000 IU täglich intramuskulär für 3 Tage dann 50,000 IU täglich für 2 Wochen

Verlauf

2 Wochen hochdosiert Vitamin A

«dann seien die Sehbeschwerden so schnell weg gegangen wie sie gekommen sind»

Nimmt seither Vitamin A Tabletten

OD: 1.33

OS: 1.33

Normalisiertes multifokales ERG

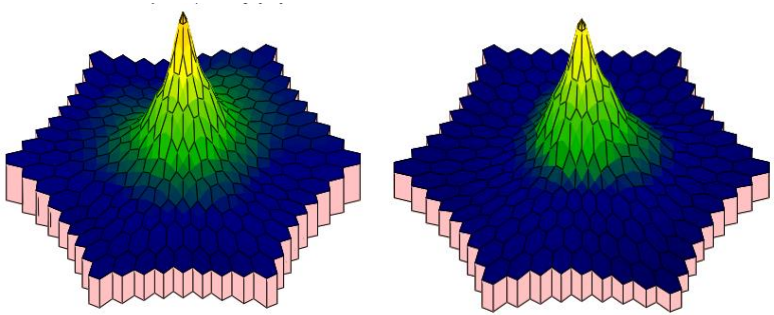

Normalisiertes skotopisches ERG

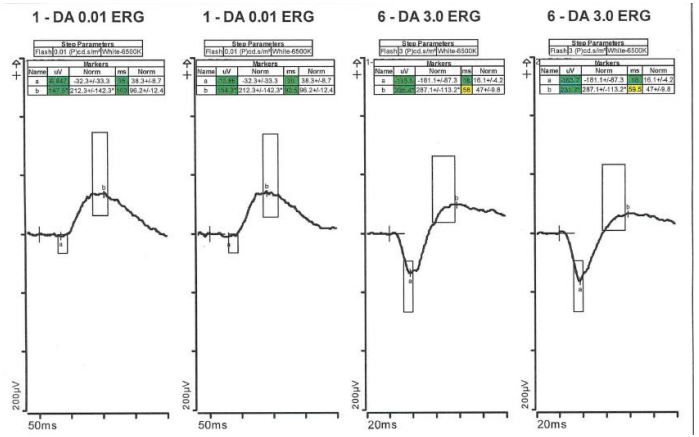

Vielen Dank für Ihre Aufmerksamkeit