Stauungspapillen und/oder Drusenpapillen?

Dr. med. Ivanka Dacheva, Oberärztin mbF,
Kantonsspital St. Gallen

Kantonsspital
St.Gallen

14-Jährige Patientin

Notfallmässige Zuweisung:

Papillenschwellung beidseits unklarer Genese

Anamnese:

Verschwommensehen an beiden Augen seit einigen Monaten, keine Brille

Kopfschmerzen: ab und zu, im Stirnbereich, vermehrt seit ca. 1 Monat

keine Übelkeit, kein Erbrechen

keine bekannten Allgemeinerkrankungen oder Allergien

systemische Medikation: Tretinac p.o. (Isotretinoin) bei leichter Akne (seit 4 Monaten)

Isotretinoin - unerwünschte Wirkungen am Auge:
Sehr häufig: **Blepharitis, Konjunktivitis, trockenes Auge**, Augenirritation
Sehr selten: Verschwommenes Sehen, Katarakt, Farbenblindheit (vermindertes Farbsehen), Kontaktlinsenintoleranz, Hornhauttrübung, vermindertes Nachtsehen, Keratitis, **Papillenödem** (als Zeichen einer benignen Erhöhung des Schädelinnendrucks), Photophobie, Sehstörungen

Befunde

Fernvisus:
rechts: sc 0,63 st. L. 1,0
links: sc 0,8 st. L. 1,0

Autorefraktometer in Miose:
rechts: 0 sph / -0,5 cyl / 175°
links: -0,5 sph / -0,25 cyl / 152°

Skiaskopie in Cycloplegie:
rechts: +2,0 sph / -0,5 cyl / 0°
links: +2,0 sph

Goldmann-Perimetrie:
beidseits: unauffällig

Pupillen: isokor, kein relativer afferenter Pupillendefekt (RAPD)

Tensio: beidseits 14mmHg

Vorderabschnitt:
beidseits: Bindehaut reizfrei, Hornhaut mit leichter Stippung, Vorderkammer reizfrei, Linsen klar

Fundus in Mydriasis:
beidseits: Papille klein, superior, inferior und nasal randunscharf, prominent, temporal randscharf, Makula regelrecht, Netzhaut unauffällig, keine Glaskörperzellen oder -trübungen

Papillenschwellung

Stauungspapillen
- raumfordernder intrazerebraler Prozess
- Liquorabflussstörung
- medikamentös: Retinoide, Tetracycline, Corticosteroide
- idiopathische intrakranielle Hypertension (IIH)

Optikusneuritis
- infektiös (Borrelien, Bartonellen, Treponemen)
- inflammatorisch (Neurosarkoidose)
- demyelinisierend (Neuromyelitis optica, Myelin-Oligodendrozyten-Glycoprotein-assoziiert, multiple Sklerose)

kompressionsbedingt:
- orbitale Raumforderung
- endokrine Orbitopathie

vaskulär-ischämisch:
- anteriore ischämische Optikusneuropathie
- maligne arterielle Hypertonie

toxisch-metabolisch:
- Amiodaron, Immunomodulatoren, Chemotherapeutika

hereditär:
- Leber`sche hereditäre Optikusneuropathie (LHON)

Pseudopapillenschwellung

Drusenpapille

angeborene Papillenkonfigurationen/-anomalien:
- crowded disc
- bei hoher Hyperopie
- schräger Sehnerveneintritt
- myalinisierte retinale Nervenfasern
- Bergmeister Papille

traktive Veränderungen:
- epiretinale Fibrose
- vitreopapilläre Traktion

Drusenpapille

Epidemiologie:

Häufigkeit bis 2,4% der Bevölkerung

Bilaterales Auftreten in 75-95%

Histopathologie:

Ablagerungen von Aminosäuren, Nukleinsäuren, Mukopolysacchariden, Calcium

Pathophysiologie:

- primäre Störung des axonalen Metabolismus
- Kompression der Axone durch einen zu engen Sklerakanal

mit folgender extrazellulärer Ablagerung von axonalen Bestandteilen (hauptsächlich Mitochondrien) im Sehnervenkopf, die später kalzifizieren

Genetik:

autosomal dominante Übertragung mit inkompletter Penetranz

Assoziationen mit Retinitis pigmentosa, Alagille-Syndrom, Pseudoxanthoma elasticum u.a.

Papillendiagnostik

Funduskopie/ Fotografie

Optische Kohärenztomografie (OCT)
- Nervenfaserschicht-Analyse
- Radiäre Sehnervenkopf-Analyse
- Dünnschicht-Scan mit Enhanced Depth Imaging (EDI)

Autofluoreszenz

Echographie

Funduskopie / Fotografie der Papille

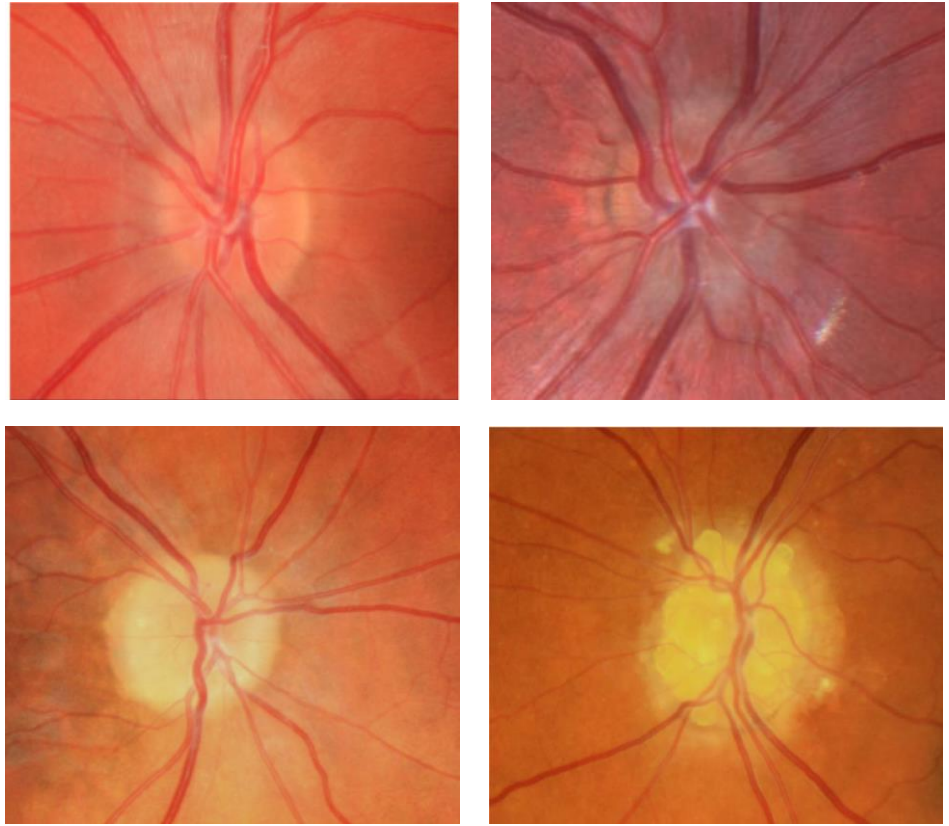

Venenpulsation

Hamann S et al. Optic disc drusen: understanding an old problem from a new perspective. Acta Ophthalmol. 2018 Nov;96(7):673-684. doi: 10.1111/aos.13748.

Nervenfaserschichtanalyse (NFA)

peripapilläre / retinale Nervenfaserschichtdicke, retinal nerve fiber layer (RNFL)

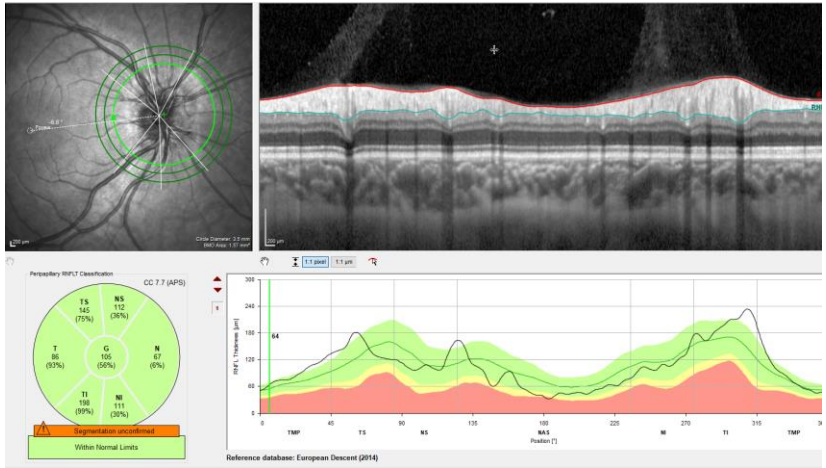

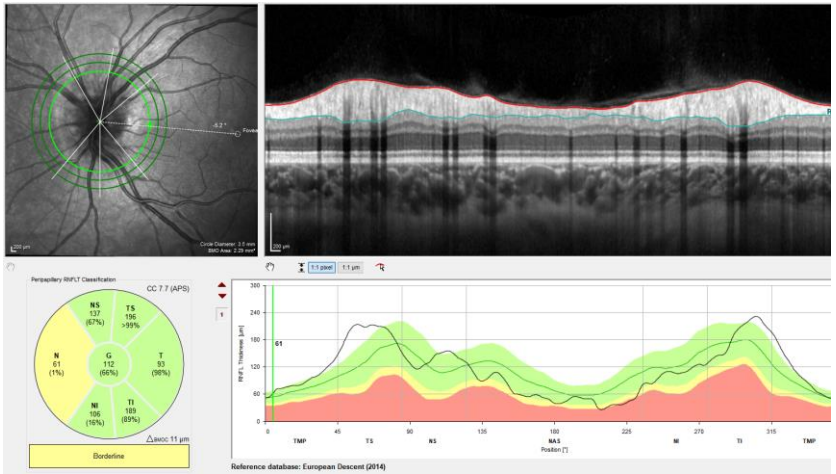

Enhanced Depth Imaging Mode (EDI) – Dünnschicht-Scan

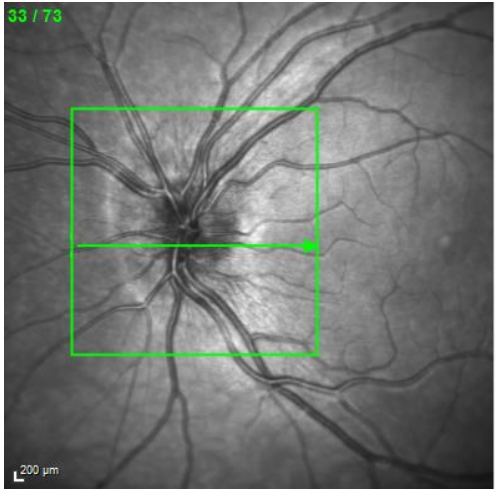

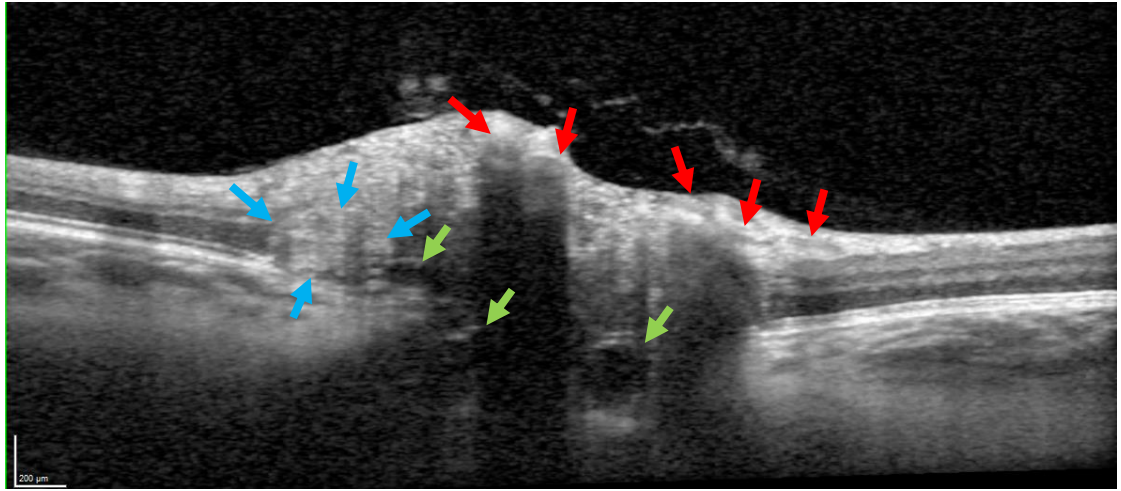

Papillendrusen **Gefässe**

Peripapillary Hyperreflective Ovoid Mass-Like Structures (PHOMS)

Radiäre Sehnervenkopf-Analyse

Basalmembranöffnung (BMO)-basierte minimale Randsaumweite (BMO-MRW)
Sehnervenkopf (Optic Nerve Head, ONH) Randsaumanalyse

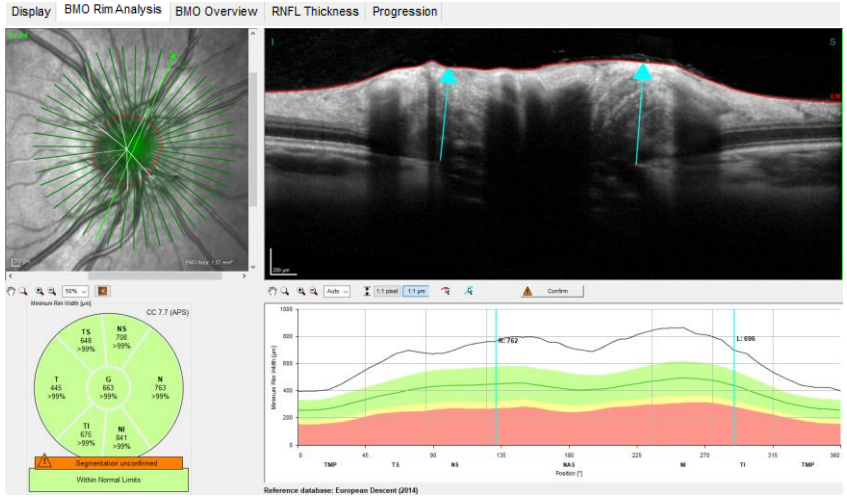

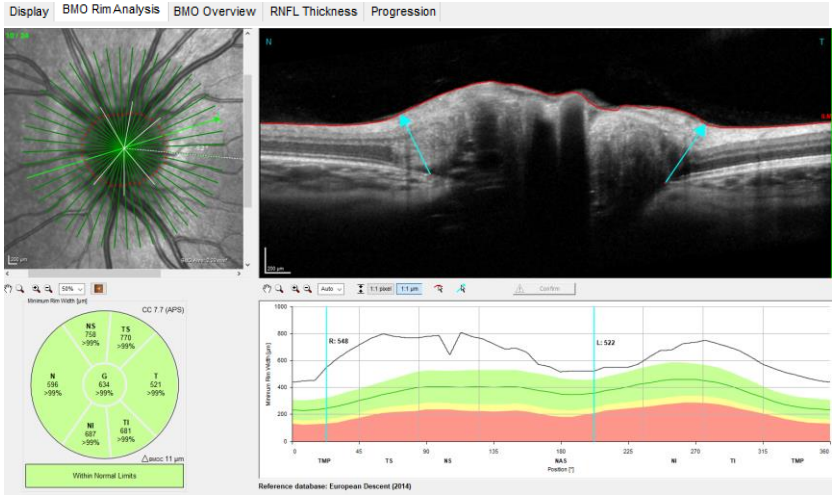

SPECTRALIS Glaukom Modul Premium Edition, Heidelberg Engineering GmbH

Autofluoreszenz

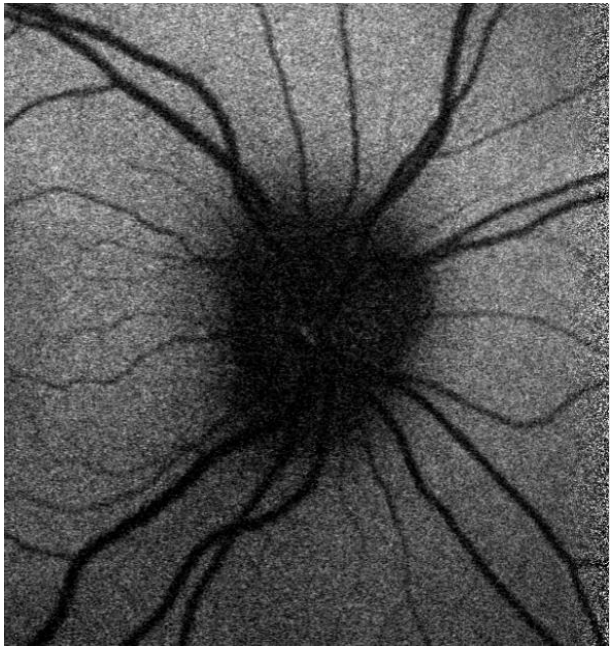

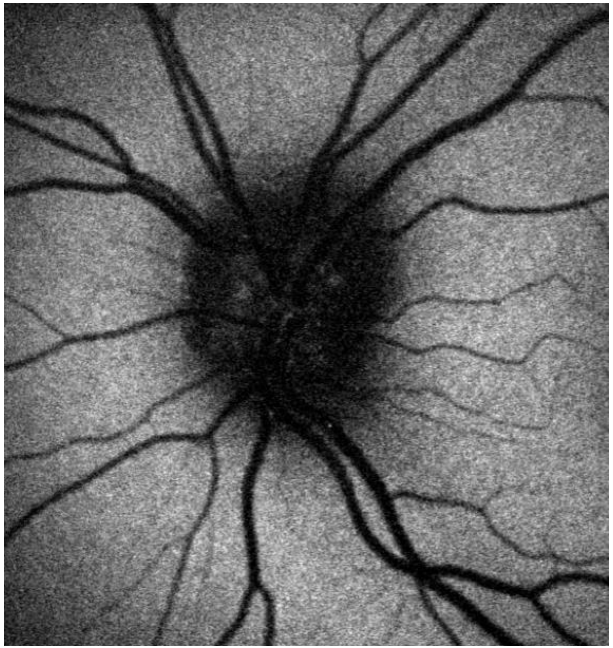

Echographie

Sonographie, Ultraschall, B-Scan

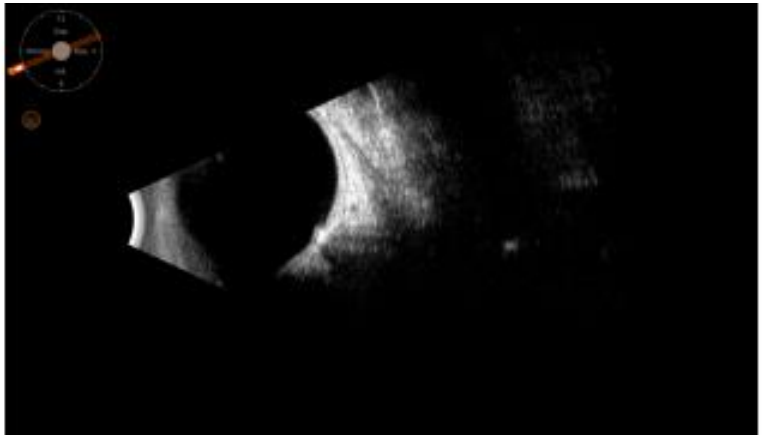

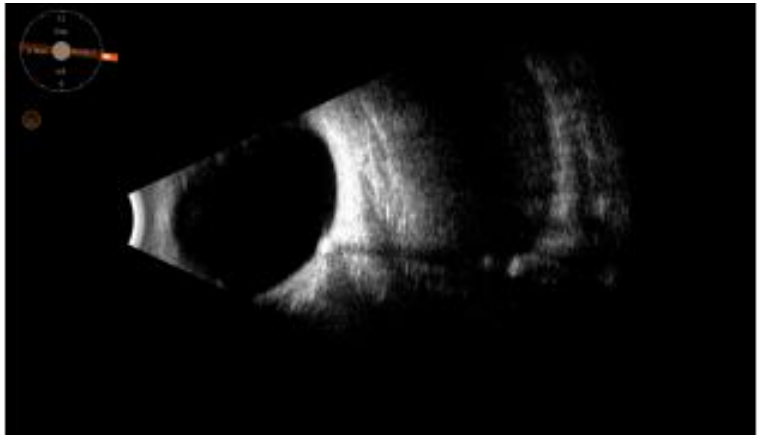

Beurteilung

Kriterien	Patientin	Stauungspapillen	Pseudopapillenschwellung
Hirndruck-Symptomatik	Kopfschmerzen	✓	
Risikofaktoren	Retinoid-Einnahme	✓	
NFA-OCT	RNFL im oberen Normbereich		✓
Autofluoreszenz	Drusenpapille		✓
Echographie	Drusenpapille keine Schwellung	✗	✓

Procedere

Absetzen von Isotretinion

Rücksprache mit dem Ostschweizer Kinderspital:

- Planung einer kraniellen Magnetresonanztomographie (cMRT) zeitnah
- ambulante Abklärung über die Neuropädiatrie
- keine Lumbalpunktion bei unauffälligem cMRT und stabilem Papillenbefund

Brillenverordnung (rechts +1,5/-0,5/0° und links +1,5)

→ keine Kopfschmerzen mehr

keine Dynamik des Papillenbefundes über 1 Jahr

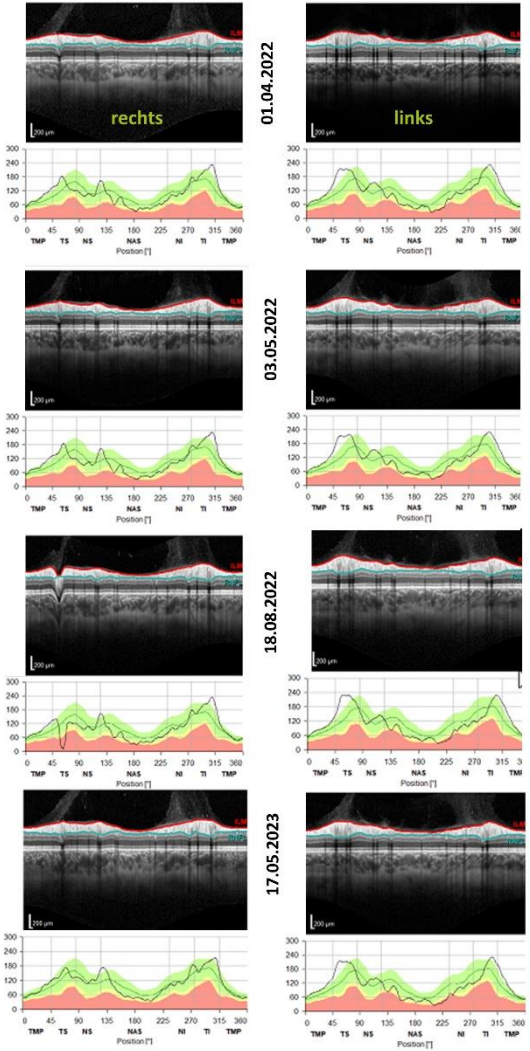

Peripapilläre Nervenfaserschichtdicke, RNFL

Quellen

https://compendium.ch/product/1073420-tretinac-kaps-5-mg

Hamann S et al. Optic disc drusen: understanding an old problem from a new perspective. Acta Ophthalmol. 2018 Nov;96(7):673-684. doi: 10.1111/aos.13748. Epub 2018 Apr 16

Hoover DL et al. Optic disc drusen in children. J Pediatr Ophthalmol Strabismus. 1988 Jul-Aug;25(4):191-5. doi: 10.3928/0191-3913-19880701-09.

Malmqvist L et al. Long-term evolution of superficial optic disc drusen. Acta Ophthalmol. 2017 Jun;95(4):352-356. doi: 10.1111/aos.13315. Epub 2016 Dec 20

Malmqvist L et al. Optic Disc Drusen in Children: The Copenhagen Child Cohort 2000 Eye Study. J Neuroophthalmol. 2018 Jun;38(2):140-146. doi: 10.1097/WNO.0000000000000567

Malmqvist L et al. The Optic Disc Drusen Studies Consortium Recommendations for Diagnosis of Optic Disc Drusen Using Optical Coherence Tomography. J Neuroophthalmol. 2018 Sep;38(3):299-307. doi: 10.1097

Sim PY et al. Enhanced Depth Imaging Optical Coherence Tomography of Optic Nerve Head Drusen in Children. J Neuroophthalmol. 2020 Dec;40(4):498-503. doi: 10.1097/WNO.0000000000000845

Skougaard M et al. Prevalence and histopathological signatures of optic disc drusen based on microscopy of 1713 enucleated eyes. Acta Ophthalmol. 2020 Mar;98(2):195-200. doi: 10.1111/aos.14180. Epub 2019 Jul 1

Youn S et al. A Comparison of Diagnostic Accuracy of Imaging Modalities to Detect Optic Disc Drusen: The Age of Enhanced Depth Imaging Optical Coherence Tomography. Am J Ophthalmol. 2023 Apr;248:137-144. doi: 10.1016/j.ajo.2022.12.004. Epub 2022 Dec 11

Drusenpapille – funktionale Aspekte

Dr. Nicole Schwizer

Kantonsspital
St.Gallen

Drusen – funktionale Aspekte: Gesichtsfeld und RNFL

- Gesichtsfelddefekte
  - sind häufig, bei ca 50% (zwischen 11-87%)
  - meistens asymptomatisch
  - Verschiedene Typen:

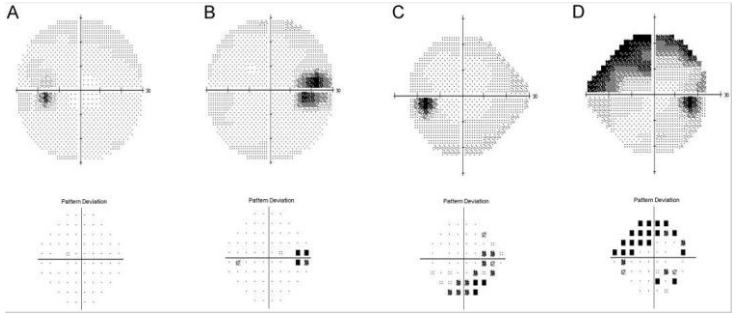

normal | vergr. blinder Fleck | unspez. | Bündeldefekt

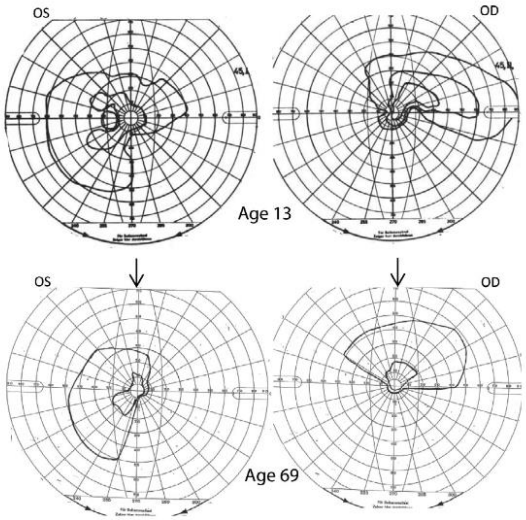

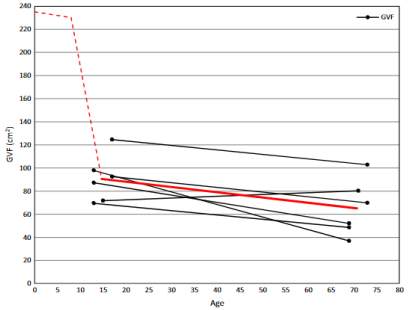

  - können sich progredient zeigen
  - Diagnostische Relevanz (Fahreignung, Beruf, Hobbys)

Quellen:
K. M. Lee et al., Factors associated with visual field defects of optic disc drusen, PLoS One, 2018
L. Malmqvist et al., Long term evolution of superficial optic disc drusen, Acta Ophthalmologica, June 2017

Drusen – funktionale Aspekte: Gesichtsfeld und RNFL

Enhanced Depth Imaging Optical Coherence Tomography Technology Reveals a Significant Association Between Optic Nerve Drusen Anterior Displacement and Retinal Nerve Fiber Layer Thinning Over Time

Ortiz-Toquero, Sara PhD; Muñoz-Negrete, Francisco J. MD, PhD; Rebolleda, Gema MD, PhD

Journal of Neuro-Ophthalmology 41(4):p e483-e489, December 2021.

26 J

29 J

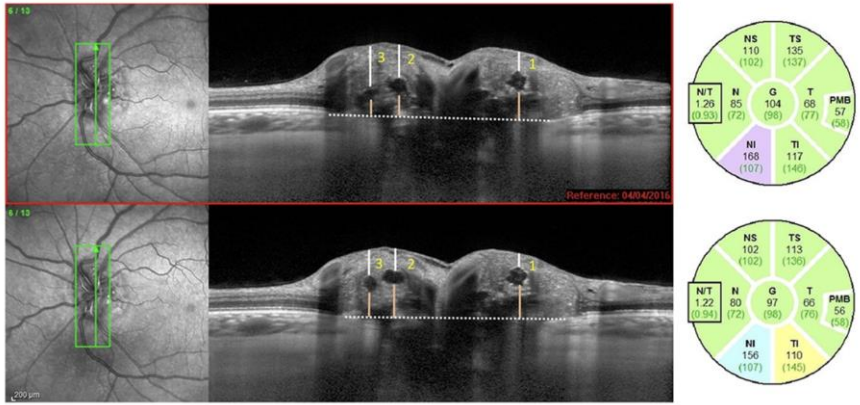

EDI-OCT scan of a 26-old-woman at the initial visit (top) and 3 years later (bottom) showing that 3 buried ODD, numbered as 1, 2, and 3, moved anteriorly. Distances to the surface of the optic disc (white lines) and to the Bruch membrane opening (BMO) (orange lines) decreased and increased, respectively, supporting the forward movement of the 3 drusen. Depth differences to the surface of the optic disc between visits were higher than the cutoff value in the 3 ODD: 74.9 μm (1), 120.9 μm (2), and 187.5 μm (3). The distance between ODD and BMO (discontinuous white line) increased with respect to initial visit in the 3 drusen: 30.3 μm (1), 94.2 μm (2), and 60.6 μm (3). A thinning of the retinal nerve fiber layer thickness over time is shown in the right column. EDI, enhanced depth imaging; OCT, optical coherence tomography; ODD, optic disc drusen.

- Abnahme der RNFL mit der Migration der ODD an die Oberfläche
  - gehäuft in jungen Jahren beobachtet
- RNFL Ausdünnung korreliert mit der Anzahl der Drusen
- Statistisch signifikante inverse Korrelation zwischen den tiefliegenden ODD und RNFL Dicke: Je tiefer die ODD, desto grösser die RNFL Dicke.

Drusen – funktionale Aspekte: Gesichtsfeld und RNFL

Peripapillary Retinal Nerve Fiber Layer Thickness Corresponds to Drusen Location and Extent of Visual Field Defects in Superficial and Buried Optic Disc Drusen

Malmqvist, Lasse MD; Wegener, Marianne MD; Sander, Birgit A. MSc, PhD; Hamann, Steffen MD, PhD

Journal of Neuro-Ophthalmology 36(1):p 41-45, March 2016.

	Superficial ODD (n = 60)	Buried ODD (n = 22)	*P* Value
Visual field defects	53 (88.3%)	12 (54.6%)	0.0004
PMD (db)	−8.45 (−6.8 to −10.07)	−3.38 (−1.83 to −4.93)	0.0006
	Superficial ODD (n = 39)	Buried ODD (n = 18)	*P* Value
Peripapillary RNFL thinning	37 (94.9%)	10 (55.6%)	0.001
Peripapillary RNFL thickness (μm)	66.03 (60.7 to 71.35)	92.94 (89.24 to 96.65)	0.001

Visual field defects and peripapillary RNFL thickness according to anatomic ODD location

- Oberflächliche Drusen zeigen mehr GF Defekte und RNFL Ausdünnung

Diskussion:

- Tiefe Drusen sind weniger kalzifiziert
- Ist es die Kalzifikation und Migration nach anterior, die zu einem RNFL Verlust und somit GF Verlust führt?

Drusen – funktionale Aspekte: Gesichtsfeld und RNFL

Vision Loss in Optic Disc Drusen Correlates With Increased Macular Vessel Diameter and Flux and Reduced Peripapillary Vascular Density

YAN YAN, XIAO ZHOU, ZHONGDI CHU, LAUREL STELL, MOHAMMAD ALI SHARIATI, RUIKANG K. WANG, AND YAPING JOYCE LIAO

Am J Ophthalmol 2020;218:214–224

- Vessel Area Density (VAD) = Summe der ”Gefässpixel” des superficiellen peripapillären Kapillarplexus

- GF Defekte korrelieren mit der Vessel Area Density (VAD) > RNFL > Ganglienzellschicht
- GF Defekte korrelieren mit der Anzahl der Drusen

Diskussion:

- Ist die Ursache der GF Defekte und RNFL Minderung die mechanische Kompression der Nervenfasern durch die kalzifizierten Drusen oder liegt primär eine vaskuläre Ätiologie vor?

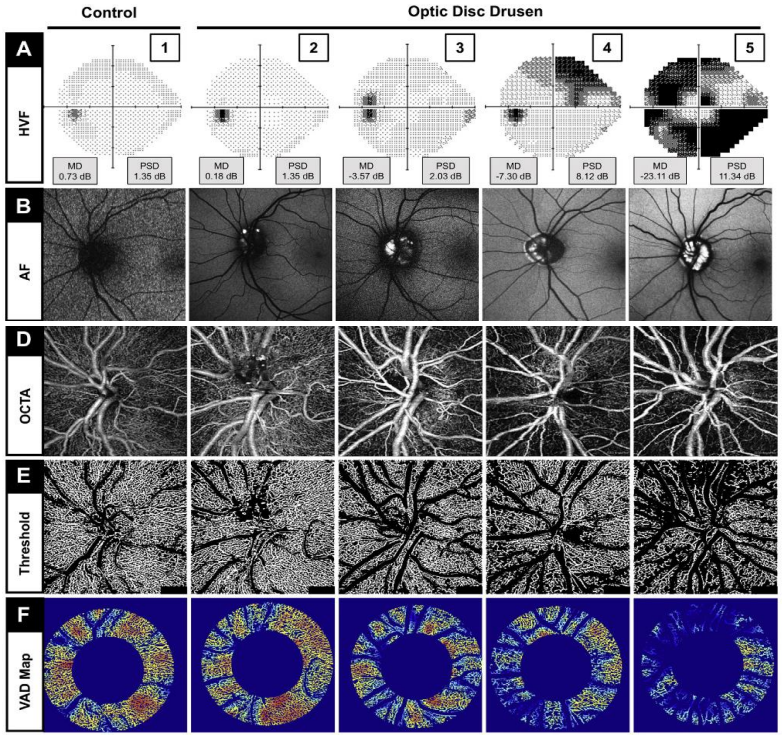

Fallvorstellung: Erstvorstellung im 10/2019

- ZW einer 12 jährigen Patientin vom pAA mit der Frage nach Drusenpapillen:

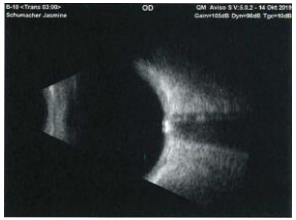
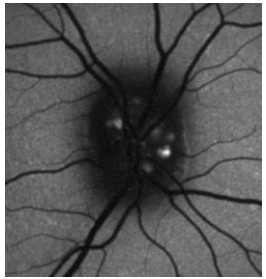

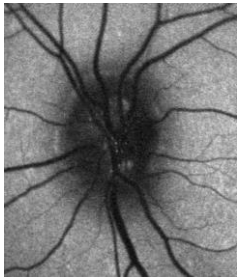
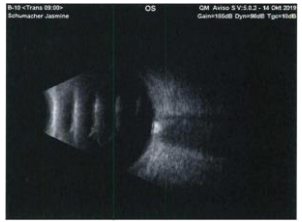
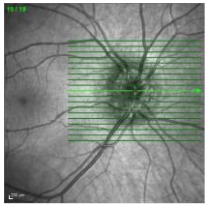
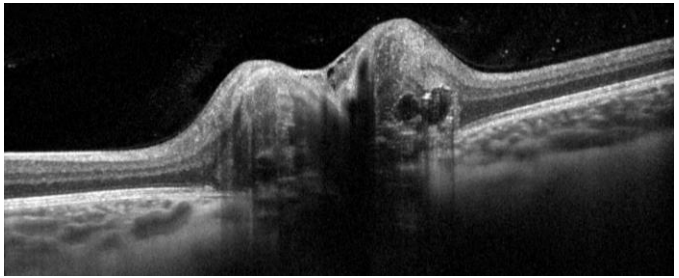
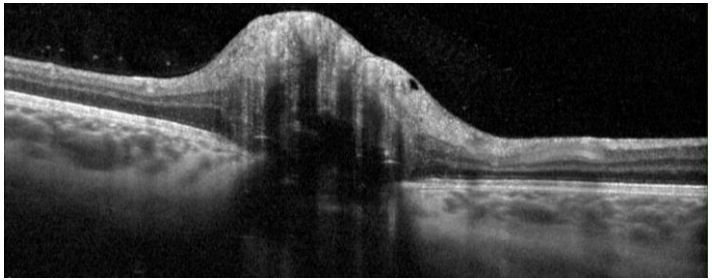
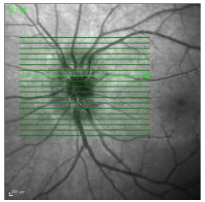

➡ Drusenpapillen bestätigt. Gesichtsfelduntersuchung in der Praxis empfohlen.

Re Zuweisung im 10/2020 (1 Jahr später, Pat 13j):

- Zuweisungsgrund: Gesichtsfelddefekte, RNFL Minderung, hochnormale Tensio, Therapie?

11/19

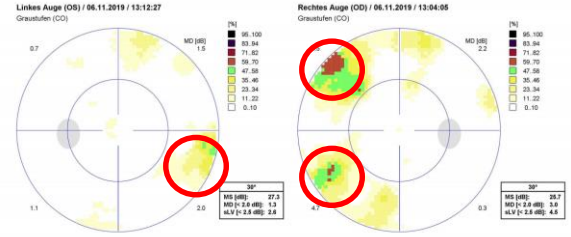

02/20

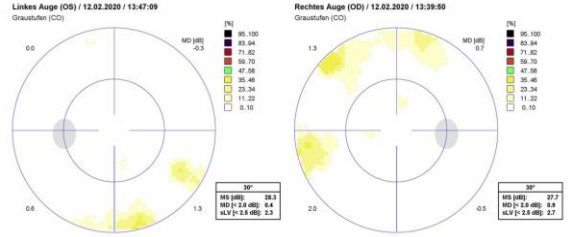

09/20

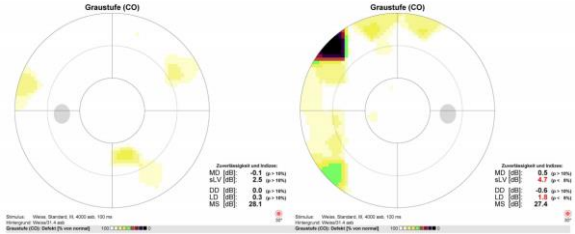

Befunde vom 10/2020

- eigene Brille re -1.00sph/ -0.25cyl /14°, li -0.75sph/ -0.75/ 42°
- Fernvisus bds. ccs: 1.0
- Spalt: reizfrei
- Tensio bds. (appl.) 22mmHg bds.

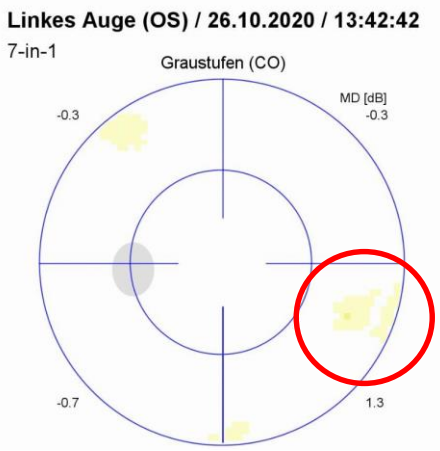

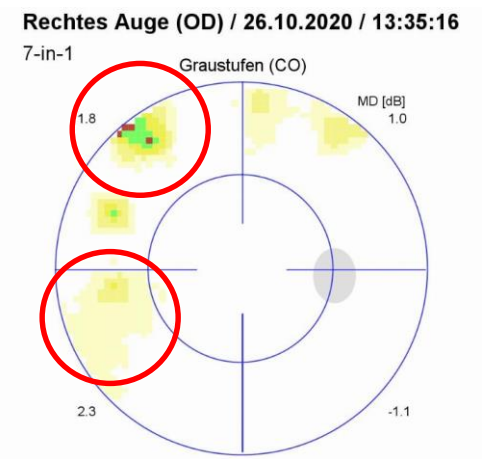

Kontrolle im 10/2020

OD

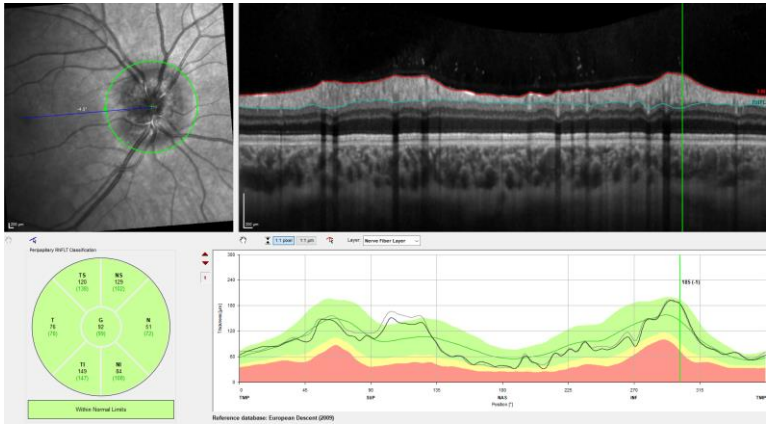

OS

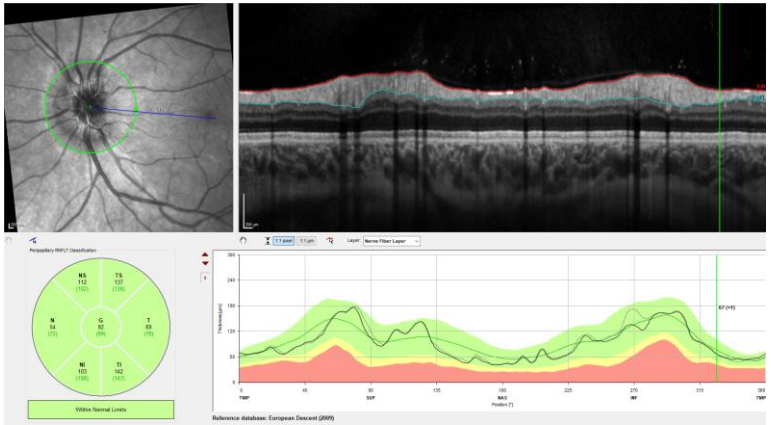

NFA OCT von 10/2020 im Vergleich zu 10/2019

Beurteilung:

- suspekte GF Defekte
- grenzwertige Tensioerhöhung
- dezente RNFL Abnahme rechtsbetont
- crowded disc

Prozedere:

- Start Timoptic AT 0.5% 2x tgl. bds.
- Kontrolle in 4 Mt

Kontrolle im 02/2021 (13j)

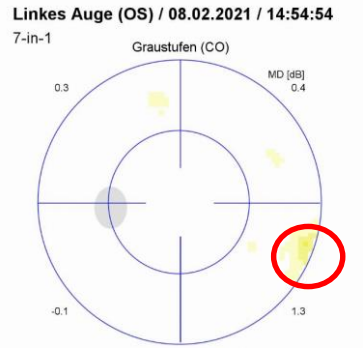

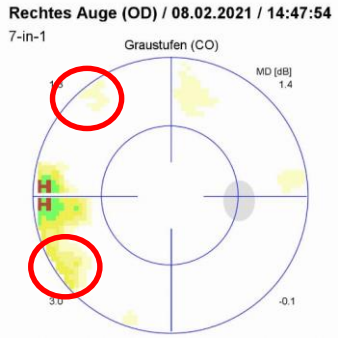

Beurteilung:
- GF stabil
- Tensio 16mmHg bds.
- Adoleszenz

Prozedere:
- Wechsel auf Timo-COMOD AT 0.5% 2x tgl.
- Kontrolle mit Goldmannperimetrie

Kontrolle im 04/2021 (13j)

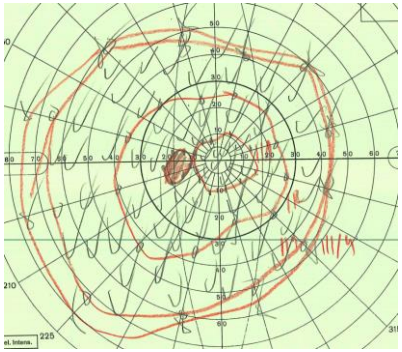

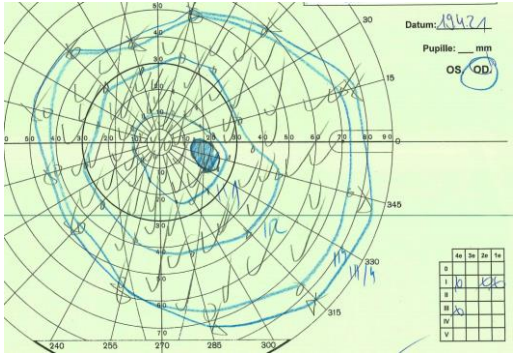

Beurteilung:
- +/- regelrechte Gesichtsfelder
- Tensio 20mmHg bds.
- Adoleszenz

Prozedere:
- weiter mit Timo-COMOD AT 0.5% 2x tgl.
- Ko in 6 Mt pAA (Octopus und Tensio)
- Ko bei uns in 1 Jahr

Kontrolle im 04/2022 (14j)

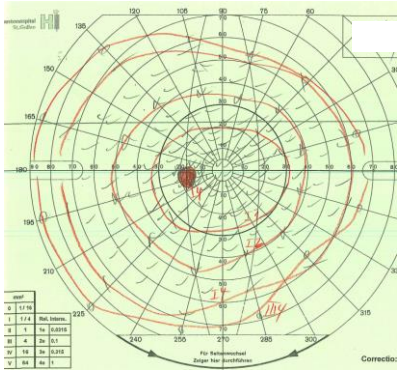

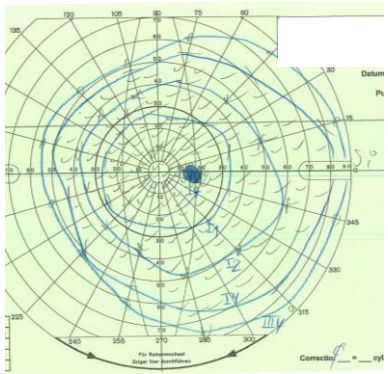

- Beurteilung:
  - GF stabil gut
  - Tensio 20mmHg bds.
  - neu Cosopt S 2x tgl. bds., Wechsel durch pAA im 06/21

- Prozedere:
  - Cosopt S weiter
  - Kontrolle mit Goldmannperimetrie in 1 Jahr bei uns

Frühzeitige Zuweisung: im 12/2022 (15j) an unsere Glaukomspezialisten weil…

- Abnahme der RNFL
- Ausbau der Drucktherapie? Prostaglandinanalogon?

Kontrolle im 12/2022 (15j)

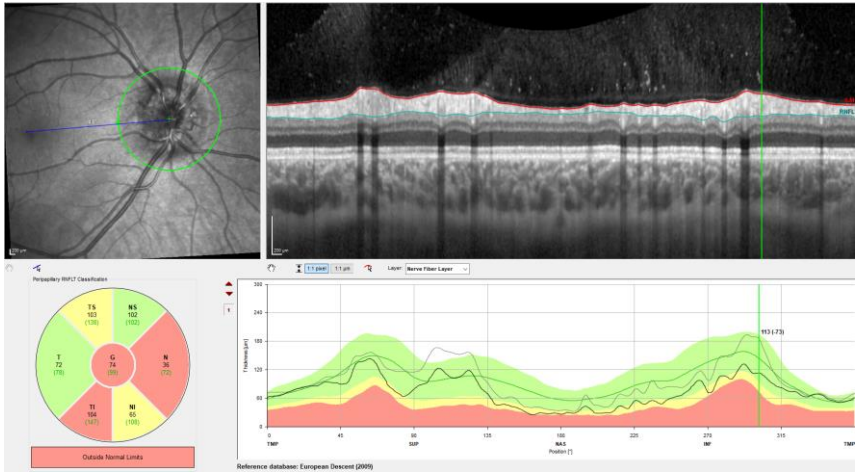

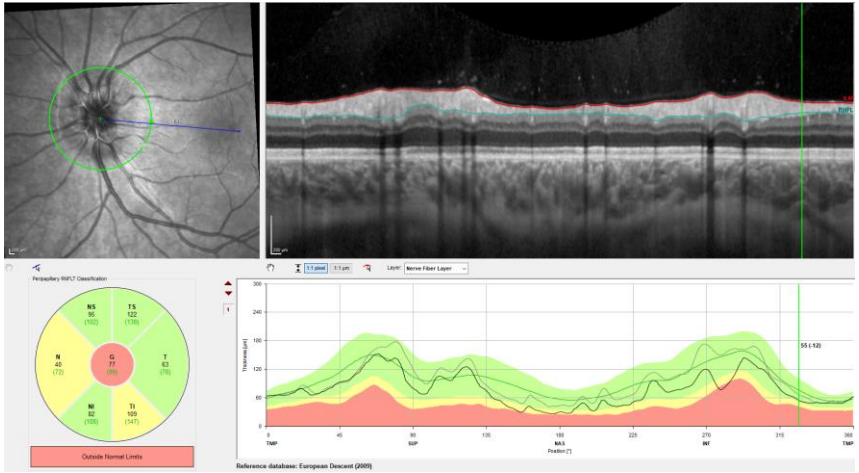

Aufnahme von 12/2022 im Vergleich zu 10/2019

Beurteilung:

- Tensio bds. 19mmHg
- Abnahme der RNFL bds um 21 Mikrometer

Prozedere:

- Cosopt S 2x tgl. weiter, keine Therapieeskalation
- Druck Ko in 3 Mt beim pAA
- Octopus in 6 Mt bei uns mit Pachymetrie

Kontrolle im 04/2023 (15j)

Pachymetrie: rechts 0.607um, links 0.603um

Beurteilung und Prozedere
- Tensio bds: 20mmHg unter Cosopt S 2x tgl.
- RNFL stabil zu 12/2022
- Therapie so weiter, Tensio in 3 Mt pAA, in 6 Mt bei uns

Tensiosenkung?

- Keine Evidenz dafür
- «Double-Hit-Theory» -> eine lädierte Papille (Dursenpapille) ist anfälliger, labiler: bei erhöhtem Augendruck und Drusen ist eine Drucksenkung empfohlen
- bei Progredienz (GF, RNFL) je nach Tensio individuell entscheiden

Quellen:
St. Hamann et al, Optc disc drusen: understanding an old problem from a new perspective, Acta ophthalmol. 2018
D. Allegrini et al, optic disc drusen: a systematic review, Int Ophthalmol, 2020

Drusen – funktionale Aspekte: Gesichtsfeld und RNFL

OD

2019, 12 jährig | 2023, 15 jährig

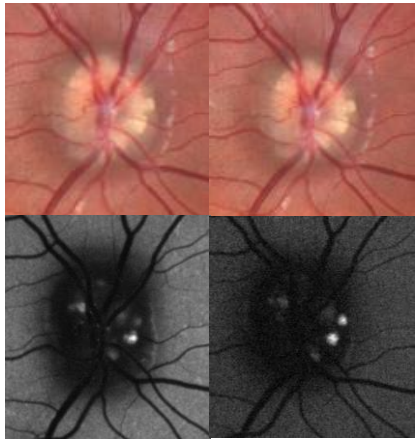

OS

2019, 12 jährig | 2023, 15 jährig

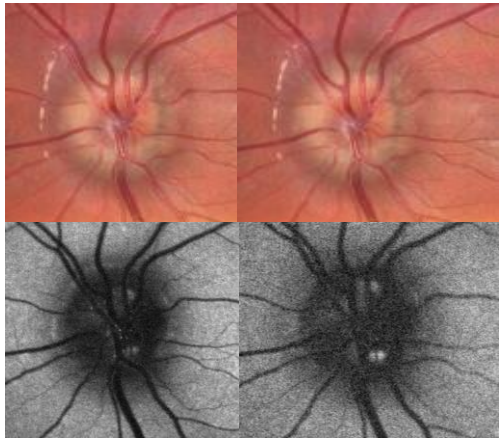

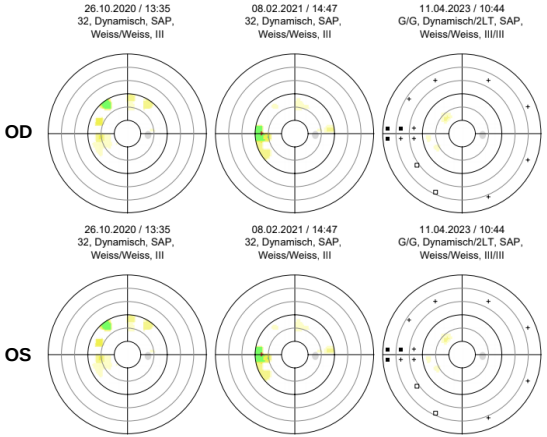

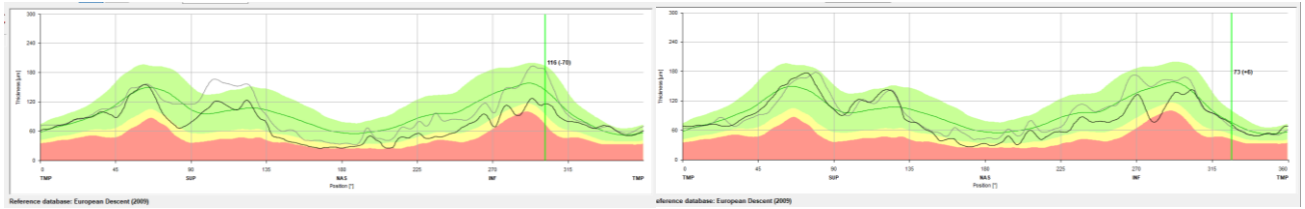

2019 - 2023

Zusammenfassung:

- RNFL Abnahme
- stabile leichte GF-Defekte

➡ Die Progression konnte nicht verhindert werden – trotz Tensiosenkung. Wir wissen nicht, wie es sonst wäre…