BBZ
st. gallen

Kantonsspital
St.Gallen

Kloake -

Nicht nur ein kinderchirurgisches Problem

Fr. Dr. med. Tanja Hülder & PD Dr. med. Lukas Marti

Was…..?

Werde vom Oberarzt in der Proktologischen Sprechstunde zugezogen:

Da hat eine Gynäkologin Darmschleimhaut in der Scheide gefunden?

….*was soll ich damit?*

Patientin:
- Etwas stuhlinkontinent
- Keine spezielle Vorgeschichte,
  Keine Infektionen
- Was soll ich hier?

Initialer Untersuch

Zuweisung: Analprolaps, Stuhlinkontinenz, unübersichtliche Verhältnisse…

- **Der Damm fehlt komplett**
  - **Kein vorderer** Schliessmuskel Druck
  - **Dorsal normale** Muskulus puborektalis Funktion

- **Endosonographie**:
  ⇨ Schliessmuskel vorne nicht existent, Dehiszenz ≈180°

- **MRI**:
  ⇨ **Gemeinsames Ostium** Vagina/Anus: **Kloakenartiger** Defekt

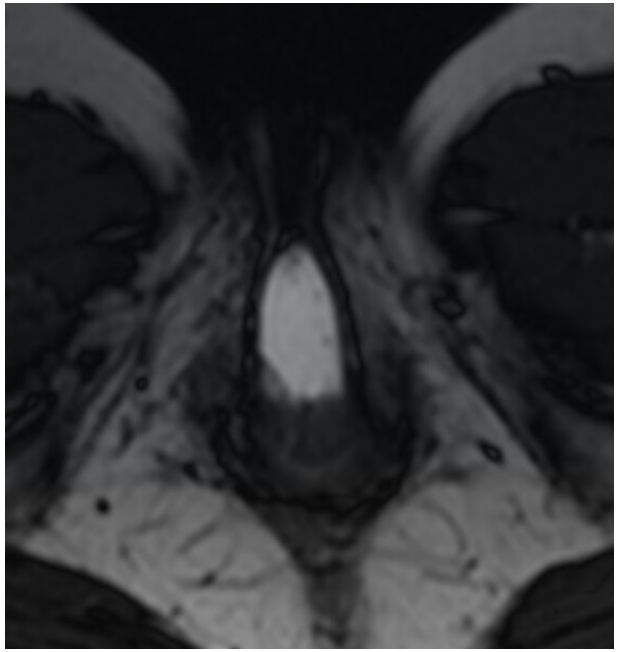

- **Operative Korrektur** mit Sphinkterrekonstruktion und Dammaufbau empfohlen

Initialer Untersuch

Zuweisung: Analprolaps, Stuhlinkontinenz, unübersichtliche Verhältnisse…

- ⇨ Patientin: Alles nicht so schlimm....
- ⇨ Keine Beschwerden beim Geschlechtsverkehr
- ⇨ Erst seit 3 Jahren etwas Inkontinenz für Wind und Flüssiges
- ⇨ Will **nur konservative Therapie** mit Imodium und Beckenbodentraining

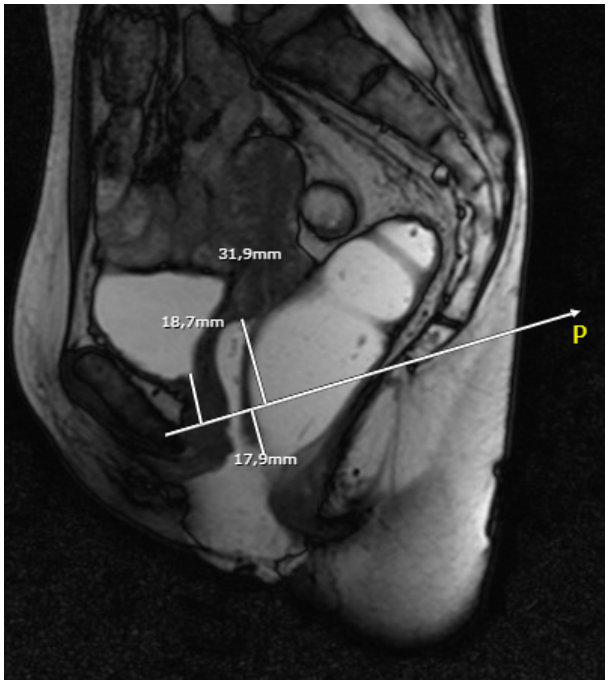

Kloake – was ist das?

Definition?[1]

- **Kloake: Gemeinsamer Ausführungsgang** für den Genital-; Harn- und Darmtrakt[1]
- In den meisten Säugetieren **nicht vorgesehen**[2]
- U.a.: Bei **Vögeln und Beuteltieren** (Marsupialia) normal![2,3]

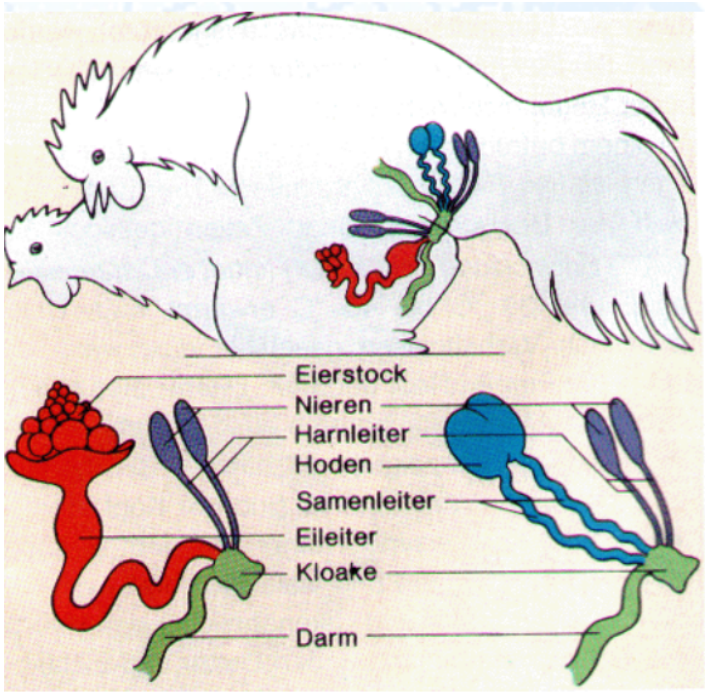

1. **Shields LBE, White JT, Peppas DS, Rosenberg E.** *Challenges in the Prenatal Diagnosis of Cloaca. Glob Pediatr Health. 2020*
2. **Johnson-Delaney CA, Lennox AM.** *Reproductive Disorders of Marsupials. Vet Clin North Am Exot Anim Pract. 2017*
3. **Lee SJ, Cho S, La TM, et al.** *Comparison of microbiota in the cloaca, colon, and magnum of layer chicken. PLoS One. 2020*

Wie ist es beim Menschen:

Embriologische Entwicklung[1]

- Bei den höheren Säugetieren Kloake nur embryonal angelegt,
  ⇨ im weiteren Verlauf der Entwicklung bilden sich getrennte Körperöffnungen für den Darm sowie für den Urogenitaltrakt.
- Die durch die äußere Kloakenmembran verschlossene Kloake wird dabei als gemeinsamer Ursprung der Harnblase und des Rektums in der vierten bis siebten Entwicklungswoche (beim Menschen) durch Ausbildung einer Trennwand (Septum urorectale, dem späteren Damm bzw. Perineum) in einen vorderen und einen hinteren Teil unterteilt. Der vordere Teil heißt nun Sinus urogenitalis, er umfasst die Ausführgänge der Gonaden und der Harnwege.
- Selten: Trennung bleibt aus ⇨eine Kloake auch beim Menschen pathologisch vorhanden sein kann (persistierende Kloake).

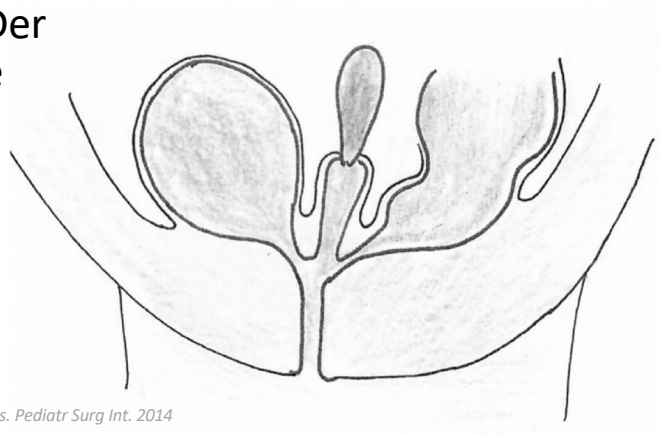

1. **Thomas DFM.** *The embryology of persistent cloaca and urogenital sinus malformations. Asian J Androl. 2020*
2. **Gupta A, Bischoff A, Pena A, Runck LA, Guasch G.** *The great divide: septation and malformation of the cloaca, and its implications for surgeons. Pediatr Surg Int. 2014*

Epidemiologie: Persistierende Kloake

Wie oft?

- Prävalenz von **2.8/100'000** Geburten[1] (117 in 25 Jahren)
- Tendenz steigend, Grund unklar (Erfassungsproblem?)[1]
- Inkl. «korrespondierende Fehlbildung in **Knaben**» (f:m: 2.6/1)[1]
- 5%: Totgeburten; 45% SS-Unterbrechung, **50% Lebend**geburten[1]
- 1 auf 4 verstarb im 1. Jahr[1]
- Sehr häufig **weitere Fehlbildungen (>65%)**[1]

- Abgrenzung zu anderen Fehlbildungssyndromen «**nicht einfach**»[2,3,4]
  ⇨ z.B. ≠ nicht perforierter Anus mit Rektovaginaler Fistel

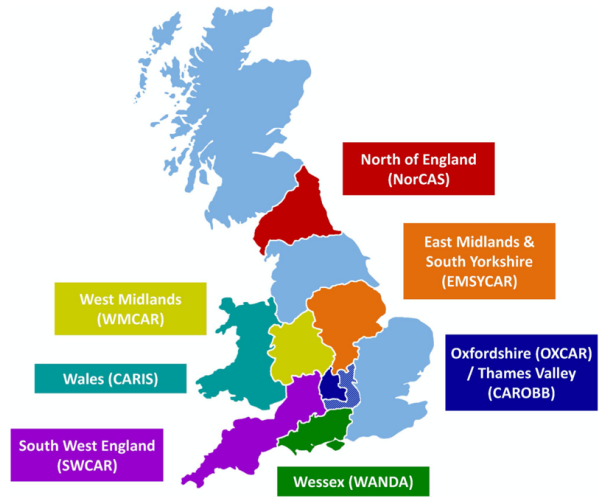

Figure 1 Regions of England and Wales (and congenital anomaly registers) included in the study.

1. ***Tennant PW et al.*** *Epidemiology of pUSMS (or 'persistent cloaca'): a population-based study in 7 regions of England&Wales, 1985-2010. Arch Dis Child Fetal Neonatal Ed. 2014*
2. ***Thomas DFM.*** *The embryology of persistent cloaca and urogenital sinus malformations. Asian J Androl. 2020*
3. ***Vilanova-Sanchez A et al.*** *Obstetrical Outcomes in Adult Patients Born with Complex Anorectal Malformations and Cloacal Anomalies: Review. J Pediatr Adolesc Gynecol. 2019*
4. ***Gupta A, Bischoff A, Pena A, Runck LA, Guasch G.*** *The great divide: septation and malformation of the cloaca, and its implications for surgeons. Pediatr Surg Int. 2014*

Therapie: Persistierende Kloake

Wann, wie behandelt?

- **Postnatal Notfall:** Fehlendes Erkennen ⇨ Fatal - **Rückstau**[1]

1. Eingriff: **Entlasten**: Colostoma / evtl. + urogenital[1]

2. Eingriff (+ weitere): **Rekonstruktion**[1]

- **Verschiedene Schwere** (u.a.: Länge Kloake **>3cm**: Outcome ⇩)[2]
- «Nur Cloakendefekt» und kurz: Alles von perineal (einfach)
- Zusätz. Fehlbildung («doppelt») / lang: Laparotomie (komplex)

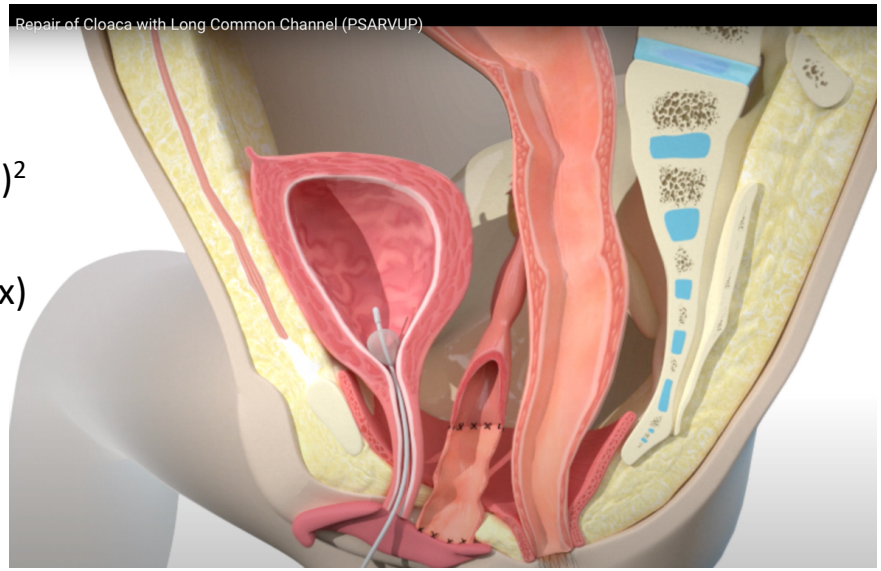

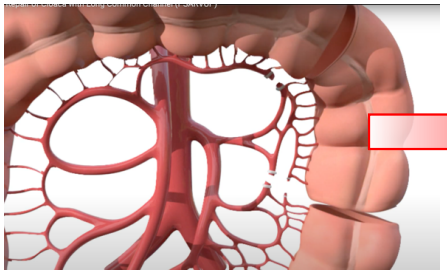

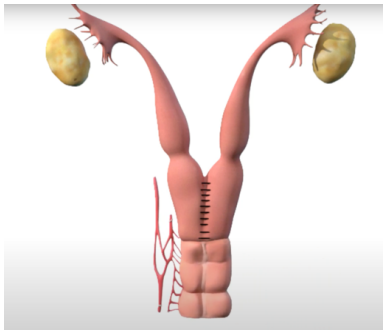

1. **Zamir N.** *Cloacal Malformation in Female Children: Outcome of Initial Management. Pak J Med Sci. 2020*
2. **Levitt MA, Pena A.** *Cloacal malformations: lessons learned from 490 cases. Semin Pediatr Surg. 2010*

Therapie: Persistierende Kloake

Resultate?

- Längerfristig **Outcome** bezüglich Überleben/schwerer Morbidität: je nach anderen Fehlbildungen[1]
- Pionier: Gruppe um Dr. Alberto Peña: >509 cases[2]
  - ≥**50% normale Funktion** (Urin/Stuhl); Re-OP 20%[3]
- SS mit überlebendem Kind möglich, **aber....**
  - Total in Literatur: 24 SS; 19 Geburten; 8 problemlos[4]
- Ostschweizer Kinderspital: betreut aktuell **2 Patienten**
  - Zufrieden, mit Einschränkungen
- Insgesamt Daten schlecht, da selten und **wenig erforscht**[1,4]

1. **Cho MJ, Kim TH, Kim DY, Kim SC, Kim IK.** *Clinical experience with persistent cloaca. J Korean Surg Soc. 2011*
2. **Levitt MA, Bischoff A, Pena A.** *Pitfalls and challenges of cloaca repair: how to reduce the need for reoperations. J Pediatr Surg. 2011;*
3. **Levitt MA, Pena A.** *Cloacal malformations: lessons learned from 490 cases. Semin Pediatr Surg. 2010*
4. **Vilanova-Sanchez A et al.** *Obstetrical Outcomes in Adult Patients Born with Complex Anorectal Malformations and Cloacal Anomalies: Review. J Pediatr Adolesc Gynecol. 2019*
5. **Kubota M, Osuga Y, Kato K, et al.** *Treatment guidelines for persistent cloaca, cloacal exstrophy, and Mayer-Rokitansky-Kuster-Hauser syndrome for the appropriate transitional care of patients. Surg Today. 2019*

Literatur zu «Kloake postpartum»

COMMUNICATION

Sur le traitement des cloaques post-partum,

par MM. **P. Goinard** (Associé national) **P. Butori** et **J. Barsotti.**

L'Afrique blanche comme l'Afrique noire continue d'alimenter la thérapeutique chirurgicale des fistules vésico-vaginales. MM. Letac et Barroux ont apporté une étonnante expérience d'iléo-urétro-plastie ; MM. Comte, Bottou et Ouradou viennent de confirmer la continence de ces « urètres iléaux ». Nous n'en avons pas l'expérience, mais nous avons cru opportun de rassembler les cas les plus graves de notre pratique, les fistules vésico-vagino-rectales, dont on n'a ni en Afrique du Nord ni à Dakar analysé les particularités : la lésion vésicale est alors presque toujours au-dessus des possibilités d'une suture réparatrice restaurant d'emblée la continence, alors que les autres fistules vésico-vaginales sont guéries par la simple suture dans une proportion de cas très élevée qui s'accroît avec l'expérience. Laissant de côté les cloaques après radium ou radiothérapie, qui posent des problèmes connexes, mais sensiblement différents, nous pouvons faire état de 16 cas qui, de 1943 à 1957, après bien des tâtonnements, nous ont permis d'aboutir à quelques résultats satisfaisants et à d'acceptables solutions palliatives. Nous les apportons seulement en vue d'une comparaison entre ce que l'on peut obtenir par les méthodes classiques et les tentatives nouvelles (1).

***

MEMOIRES

DE

L'ACADÉMIE DE CHIRURGIE

Publiés par les soins de

M. Jean PATEL, Secrétaire général,

MM. Jean GOSSET et René SAUVAGE,

Secrétaires annuels.

TOME 85 — 1959

MASSON ET Cie, ÉDITEURS

120, Boulevard Saint-Germain - Paris

Literatur zu «Kloake postpartum»

Geburtsh. u. Frauenheilk. 42 (1982) 597–801

Operative Korrektur einer urogenitalen Mißbildung mit persistierender Kloake*

H. J. Künzig[1], R. Engelking[2], M. Gharib[3]

Universitäts-Frauenklinik Köln[1] (Direktoren: Prof. Dr. R. Kaiser, Prof. Dr. A. Bolte)
Urologische Universitäts-Klinik Köln[2] (Direktor: Prof. Dr. R. Engelking)
Kinderchirurgische Klinik des Kinderkrankenhauses der Stadt Köln[3] (Direktor: Prof. Dr. D. Helbig)

Zusammenfassung

Es wird über eine Hemmungsmißbildung des Urogenitalsystems mit persistierendem Sinus urogenitalis und Kloake berichtet.
Neben einer einseitigen Nierenagenesie, Megaureteren und Doppelung der Harnröhre mit Mündung in die Scheide und Klitoris bestanden ein Uterus- und eine Vagina duplex mit Einmündung derselben in den Enddarm. Als Folge traten chronisch rezidivierende Harnwegsinfekte auf, die die Anlage eines Anus praeter in der Kindheit erforderten. Durch eine operative Korrektur konnten ein weitgehend normaler Urogenitalsitus sowie ein funktionsfähiger Anus gebildet werden.

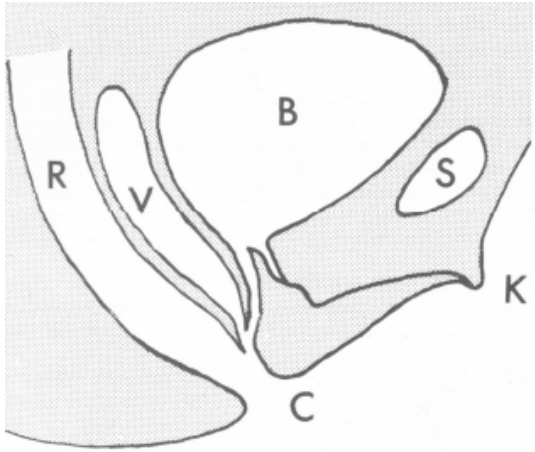

u K., Jg 1959

Table 2

Cleveland Clinic Fecal Incontinence Score[12]

Parameter	Frequency				
	Never	Rarely (< 1/mo)	Sometimes (< 1/wk but ≥ 1/mo)	Usually (< 1/d but ≥ 1/wk)	Always (≥ 1/d)
Incontinence to solid stool	0	1	2	3	4
Incontinence to liquid/loose stool	0	1	2	3	4
Incontinence to gas	0	1	2	3	4
Wears pad	0	1	2	3	4
Lifestyle alteration	0	1	2	3	4

Sum of the five parameters: perfect control = 0; complete incontinence = 20.

1. Jorge JM, Wexner SD. Etiology and management of fecal incontinence. Dis Colon Rectum. 1993

Fallvorstellung Frau K., Jg 1959

Gynäkologischer Befund:

- Zuweisung Gyn-SPR 08/2020 bei St.n. Dammriss IV° zur Mitbeurteilung
- **Anamnese:**
  - St.n. 4 Spontangeburten, Wundheilungsstörung nach letzter Geburt 1995 am Damm, bereits postpartal manifeste Stuhlinkontinenz;
  - regelmässige Gyn-Kontrollen ohne therap. Konsequenzen, erst die Hausärztin klärt sie 2019 über veränderte Anatomie auf;
  - Sexualität seit Jahren gestört
- **Befund:**
  - 1.5cm lange Kloakenbildung mit St.n. vollständiger Zerreissung des Sphincter ani internus und externus sowie des Perinealkörpers

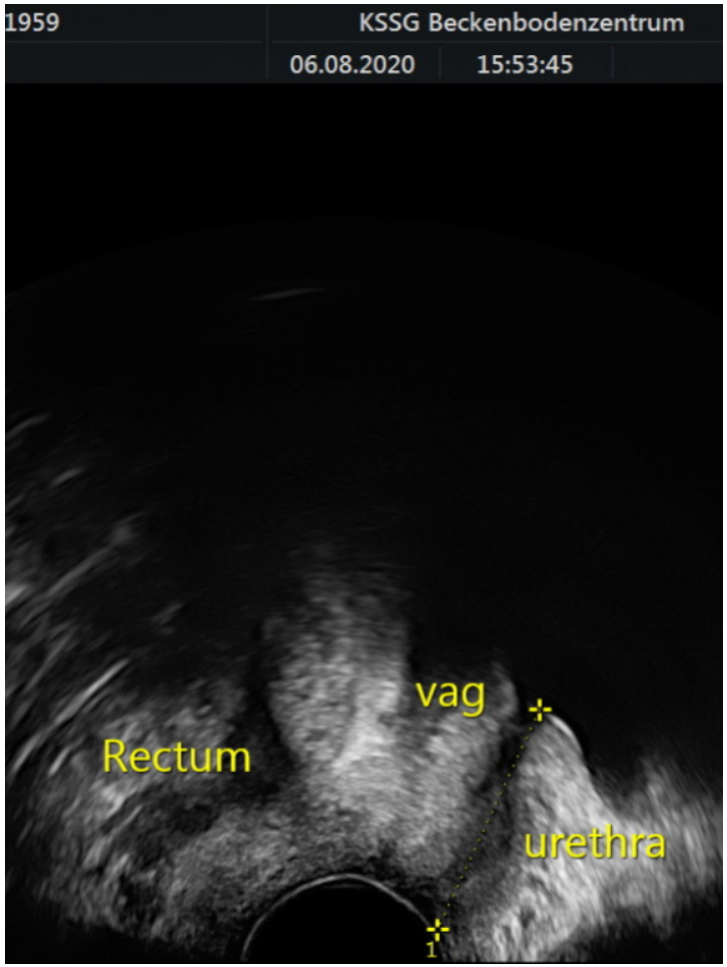

Fallvorstellung Frau K., Jg 1959

Therapie-Vorschläge

- Zweitmeinung extern: **dynamische Gracilisplastik** vorgeschlagen

- BBZ KSSG: **interdisziplinärer Ansatz:**
  - ⇨ proktologischer Sphinkterrepair u. gynäkologische Rekonstruktion des Dammes in gleicher Sitzung
  - ⇨ Evtl. dynamische Gracilisplastik als sekundäre Operation, Cave: Verwachsungen

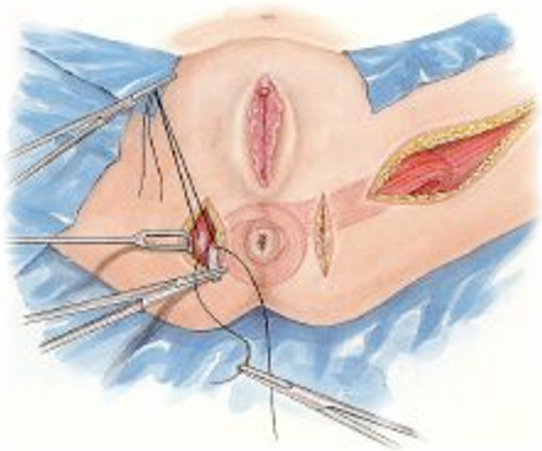

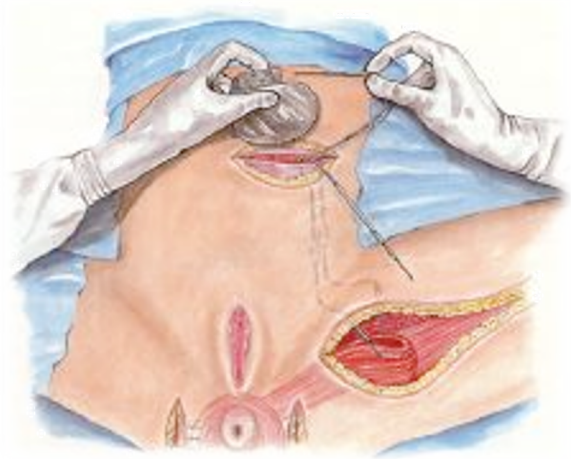

Fallvorstellung Frau K., Jg 1959

Operation

- Mobilisation Vagina von Rektum
- Aufsuchen, Darstellen und Mobilisieren der Schliessmuskelenden
- Repair: Innere Schicht Muskulatur
- Repair: Äussere Schicht Muskulatur (Stoss auf Stoss)

Fallvorstellung Frau K., Jg 1959

Operation

- Plastischer Wiederaufbau + Rekonstrukton Damm

Diskussion: Schliessmuskel fehlt

Wie soll ein postpartaler sehr grosser Sphinkterdefekt behandelt werden?

- Zu Berücksichtigen:
  - **Komplettes Fehlen** des Damms, kein Wiederlager für Puborectalisschlinge
  - «**Analmukosa-Prolaps**»
  - Beides beeinträchtigt Inkontinenz zusätzlich

  ⇨ Wenn möglich **anatomische Korrektur** – Zumindest der Weichteile[1,2]

- Defekt fast **180°**

  ⇨ Sphinkter-Repair kann schwierig werden; **End-zu-End** (?)[3]

  ⇨ Trotzdem andere Optionen sekundär:

  ⇨ **Ø:** SNM: **zuerst Anatomie** korrigieren[1,2]

  ⇨ **Ø:** Artificial sphincter o. dynam. Gracilisplastik: **fehlende Weichteildeckung** / Komplikationen ⇧[4]

1. ***Prapasrivorakul S et al.*** *Sacral neuromodulation for faecal incontinence: is the outcome compromised in patients with high-grade internal rectal prolapse? Int J Colorectal Dis. 2015;*
2. ***Abrams P, Cardozo L, Wagg A, Wein A*** *(eds). Incontinence (6th edn). ICI-ICS. International Continence Society: Bristol UK, 2017.*
3. ***Madoff RD.*** *Surgical treatment options for fecal incontinence. Gastroenterology. 2004*
4. ***Ruthmann O, Fischer A, Hopt UT, Schrag HJ.*** *[Dynamic graciloplasty vs artificial bowel sphincter in the management of severe fecal incontinence]. Chirurg. 2006*

Diskussion: Schliessmuskel fehlt

2596

SURGICAL MANAGEMENT OF FAECAL INCONTINENCE

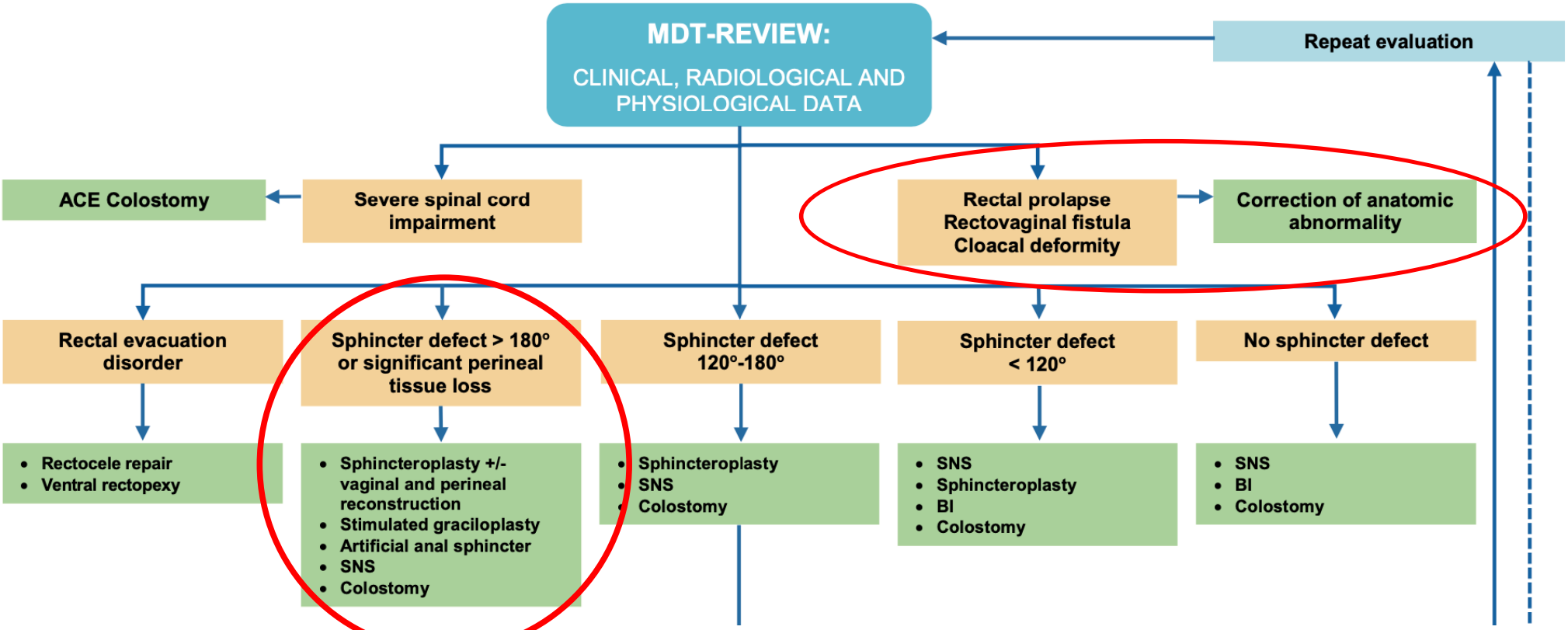

1. **Prapasrivorakul S et al.** *Sacral neuromodulation for faecal incontinence: is the outcome compromised in patients with high-grade internal rectal prolapse? Int J Colorectal Dis. 2015;*
2. **Abrams P, Cardozo L, Wagg A, Wein A** *(eds). Incontinence (6th edn). ICI-ICS. International Continence Society: Bristol UK, 2017.*
3. **Madoff RD.** *Surgical treatment options for fecal incontinence. Gastroenterology. 2004*
4. **Ruthmann O, Fischer A, Hopt UT, Schrag HJ.** *[Dynamic graciloplasty vs artificial bowel sphincter in the management of severe fecal incontinence]. Chirurg. 2006*

Diskussion: Damm fehlt

Was für Konsequenzen hat das?

- ⇨ Rezidivierende HWI und Vaginalinfekte durch Verunreinigung Vagina/Urethra mit Darmkeimen
- ⇨ Weiter Introitus, keine Reibung bei GV
- ⇨ Schmerzen beim GV an der Unterkante des erst kranial vorhandenen Septum rectovaginale denkbar
- ⇨ Ggf. Verletzung der empfindlicheren Darmschleimhaut beim GV
- ⇨ Stuhlverlust während GV

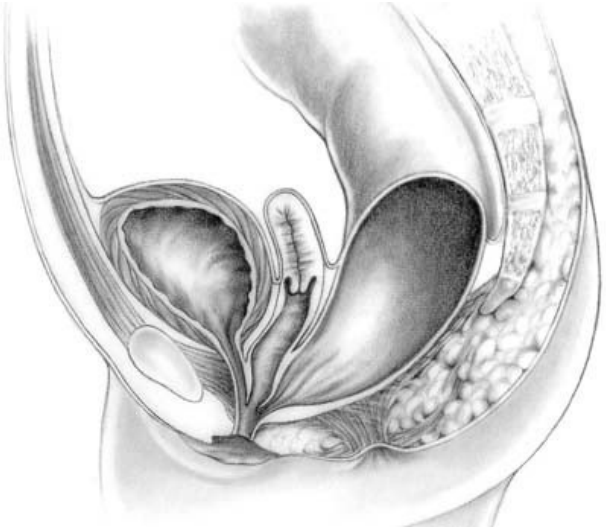

1. ???

Outcome – in unserem Fall

”Chirurgisches” Resultat; 6 u. 12 Monatskontrolle

- **Wexner score: 20 ⇨ 2 ⇨0**
  - Die Patientin hat **keinen** Stuhl oder Windverlust mehr.
  - **Keinen** Schleimverlust mehr.

- Zunächst offene Wunde am Damm heilt sekundär gut aus
  - **Kein** Analmukosaprolaps mehr
  - Proktologische Untersuchungen inkl. **Endosono** unauffällig

- Anfangs noch Operationsschmerzen, nun **schmerzfrei**

- **Hätte sich nicht vorstellen können, dass es so gut sein kann**
  ⇨ Sehr zufrieden, auch kosmetisch

Outcome – in unserem Fall

”Gynäkologisches” Resultat: Postoperative Kontrollen 01-10/2021

- **Anamnese:**
  - Sehr zufriedene Patientin, Stuhlkontinent;
  - 10/2021 Angst vor zu engem Introitus und möglichen Schmerzen beim Eindringen eines Partners in Zukunft
- **Befunde:**
  - Damm etwa 1.5cm hoch aufgebaut, Introitus auf 1.5QF verengt,
  - erhöhte Levatorspannung bds mit Druckschmerz
- **Massnahmen**:
  - intensive Physiotherapie zur Reduktion der Levatorspannung, Epi-No,
  - Beginn einer sexualmedizinischen Begleitung

Zusammenfassung

Take home message:

- Inkontinenz und Problem im Intimbereich oft verdrängt
  ⇨ **Hinschauen, Nachfragen!**

- **Anatomische Rekonstruktionen** im Anogenitalbereich können:
  - Die Anatomie und **Funktion** wiederherstellen
  - **Kosmetisch** zu einer deutlichen Verbesserung führen
  ⇨ Scham reduzieren u. **Selbstwertgefühl** verbessern

- Interdisziplinäre Zusammenarbeit bei schwierigen Fällen
  ⇨ Mehr Expertise/Kompetenz ⇨ **bessere Ergebnisse**
  ⇨ **Höhere Zufriedenheit** bei Patienten/innen und Ärzten/innen

Besten Dank für die Aufmerksamkeit