16. St. Galler Intensivpflegesymposium

Postoperative Schmerztherapie

Kantonsspital St.Gallen

Einleitung

"An unpleasant sensory and emotional experience associated with, or resembling that associated with, actual or potential tissue damage,"

IASP, 2020



Fallbeispiel

Herr M., 46 Jahre, traumatische Unterschenkelamputation.

OP: Wunddebridement am Unfalltag. Heute ist der 2. Tag nach Unfall/OP

Schmerztherapie bisher:

Ibuprofen 600 mg 1-1-1

Metamizol 1 g 1-1-1-1

MST 20 mg 1-0-1

Schmerzreserve:

Morphin n. Schema (gestern insgesamt 36 mg i.v.)

Fallbeispiel

Herr M., 46 Jahre, traumatische Unterschenkelamputation.

OP: Wunddebridement am Unfalltag. Heute ist der

2. Tag nach Unfall/OP

Schmerztherapie bisher:

Ibuprofen 600 mg 1-1-1

Metamizol 1 g 1-1-1-1

MST 20 mg 1-0-1

Schmerzreserve:

Morphin n. Schema (gestern insgesamt 20 mg i.v.)

Was möchten Sie vom Patienten wissen?

Schmerzerfassung

1. **Intensität- WIE stark**
2. **Beginn, Frequenz, Dauer- seit wann, WANN**
3. **Lokalisation – WO**
4. **Qualität – WIE**
5. **Auslösende/verstärkende Faktoren – WAS macht es schlimmer**
6. **Erfahrungen mit Analgetika aktuell/früher – WAS hilft**
7. **Erfahrungen mit nichtmedikamentösen Interventionen – WAS hilft**
8. **Psychische Befindlichkeit (Angst, Wut, Traurigkeit) – WIE geht es damit**
9. **Erwartungen über Schmerzverlauf – Welche Schmerzintensität ist akzeptabel**

Schmerzerfassung

Wann/Wie oft erfassen

- **Postoperativ engmaschig (min. alle 2 Stunden)**
- **Bei neu aufgetretenen Schmerzen**
- **Bei zunehmenden Schmerzen**
- **Vor/nach nichtmedikamentöser Intervention**
- **Vor/ nach Schmerzmittelgabe**

Schmerzerfassung - Tools

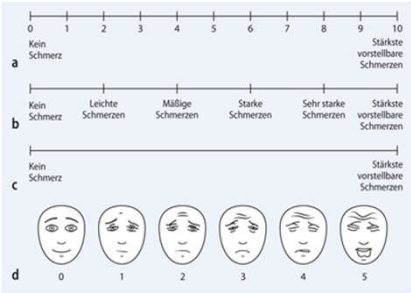

NRS

VRS

Am Genauesten

VAS

Gesichterskala

Schmerzerfassung - Tools

Kognitiv – kommunikativ eingeschränkte Patienten

Kommunikation in einfachen Worten und Worten des Patienten – ohne Babysprache

Fremdeinschätzung: Gesichtsausdruck, Körpersprache, Laute, Atmung, Reaktion auf Zuspruch, vegetative Reaktionen (Hf, RR, Af, Schwitzen)

Skalen: z.B. BPS/BPS-NI/PAINAD etc.

Schmerzerfassung - Tools

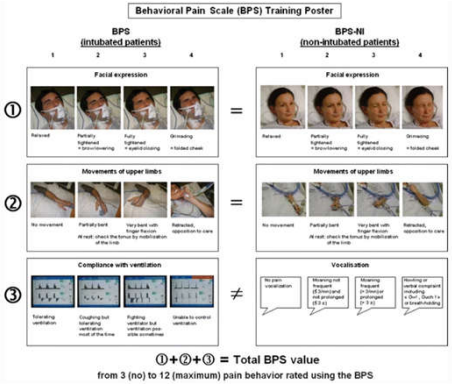

	0	1	2	Score
Breathing Independent of vocalization	Normal	Occasional labored breathing. Short period of hyperventilation.	Noisy labored breathing. Long period of hyperventilation. Cheyne-Stokes respirations.	
Negative Vocalization	None	Occasional moan or groan. Low-level speech with a negative or disapproving quality.	Repeated troubled calling out. Loud moaning or groaning. Crying.	
Facial expression	Smiling, or inexpressive	Sad. Frightened. Frown	Facial grimacing	
Body language	Relaxed	Tense. Distressed pacing. Fidgeting.	Rigid. Fists clenched. Knees pulled up. Pulling or pushing away. Striking out.	
Consolability	No need to console	Distracted or reassured by voice or touch.	Unable to console, distract or reassure.	

PAINAD scale Pain Assessment in Advanced Dementia (PAINAD)

Fallbeispiel

In Ruhe NRS 6, bei Mobi NRS 9. Auszuhalten wäre NRS 4-5

Dauerschmerz und einschiessender Schmerz

Schmerzen im Stumpf und Phantomschmerz

Stumpf stechend, teils elektrisch-einschiessend, Fuss brennend

Schlimmer bei Bewegungen, ausserdem abends, kann wegen Schmerzen kaum einschlafen

Morphin-Bolus hilft kurz, Fixmedis helfen nur wenig, Ablenkung hilft

Müde wegen Schlafmangel, momentan keine Traumatisierung, ist froh, nichts schlimmeres ist passiert

Fallbeispiel

In Ruhe NRS 6, bei Mobi NRS 9. Auszuhalten wäre NRS 4-5

Dauerschmerz und einschiessender Schmerz

Schmerzen im Stumpf und Phantomschmerz

Stumpf stechend, teils elektrisch-einschiessend, Fuss brennend

Schlimmer bei Bewegungen, ausserdem abends, kann wegen Schmerzen kaum einschlafen

Morphin-Bolus hilft kurz, Fixmedis helfen nur wenig, Ablenkung hilft

Müde wegen Schlafmangel, momentan keine Traumatisierung, ist froh, nichts schlimmeres ist passiert

Welche Schmerztherapie wäre möglich?

Fallbeispiel

Mehrere Besuche in den nächsten Tagen, schrittweise Anpassung.

Erhöhen MST auf 30 mg 1-0-1 - Wundschmerz

Pregabalin 100 -0- 150 mg – neuropathischer Schmerz u. Phantomschmerz

Ibuprofen, Metamizol weiter wie zuvor

Schmerzreserve: Morphintropfen 8 mg, 16-24 mg/Tag

TENS-Gerät, Kühlen der OP-Wunde

Physiotherapie: Spiegeltherapie, Mobilisation weiter, Reservegabe vor Mobi

NRS in Ruhe bei 3, Mobilisation/Exazerbation NRS 5

Schmerztherapie

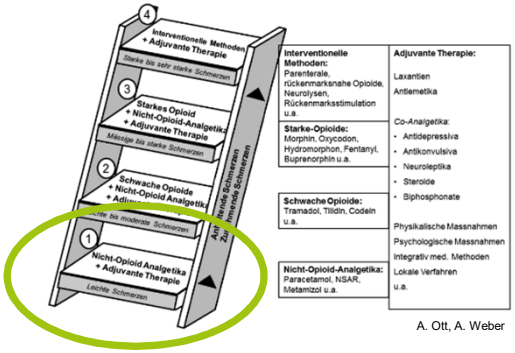

A. Ott, A. Weber

Stufe 1-Analgetika können den Opiatbedarf um 20-30% senken

Schmerztherapie

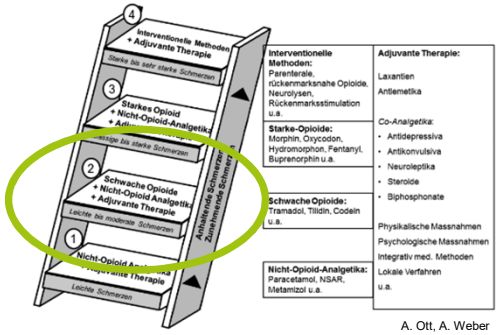

Interventionelle Methoden:
Parenterale, rückenmarksnahe Opioide, Neurolysen, Rückenmarksstimulation u.a.

Starke-Opioide:
Morphin, Oxycodon, Hydromorphon, Fentanyl, Buprenorphin u.a.

Schwache Opioide:
Tramadol, Tilidin, Codein u.a.

Nicht-Opioid-Analgetika:
Paracetamol, NSAR, Metamizol u.a.

Adjuvante Therapie:
Laxantien
Antiemetika

Co-Analgetika:
- Antidepressiva
- Antikonvulsiva
- Neuroleptika
- Steroide
- Biphosphonate

Physikalische Massnahmen
Psychologische Massnahmen
Integrativ med. Methoden
Lokale Verfahren
u.a.

A. Ott, A. Weber

Schmerztherapie

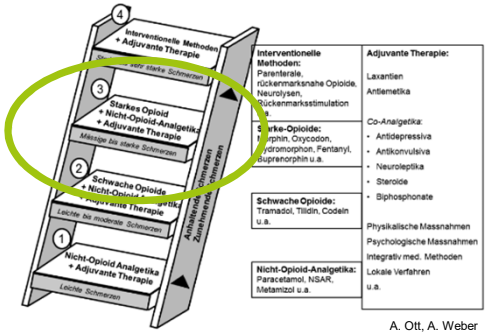

Interventionelle Methoden:
Parenterale, rückenmarksnahe Opioide, Neurolysen, Rückenmarksstimulation u.a.

Starke-Opioide:
Morphin, Oxycodon, Hydromorphon, Fentanyl, Buprenorphin u.a.

Schwache Opioide:
Tramadol, Tilidin, Codein u.a.

Nicht-Opioid-Analgetika:
Paracetamol, NSAR, Metamizol u.a.

Adjuvante Therapie:
Laxantien
Antiemetika

Co-Analgetika:
- Antidepressiva
- Antikonvulsiva
- Neuroleptika
- Steroide
- Biphosphonate

Physikalische Massnahmen
Psychologische Massnahmen
Integrativ med. Methoden
Lokale Verfahren
u.a.

A. Ott, A. Weber

Schmerztherapie

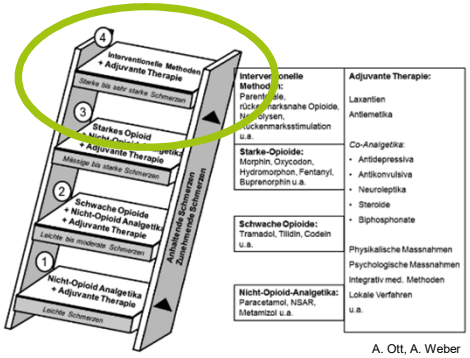

Interventionelle Methoden:
Parenterale, rückenmarksnahe Opioide, Neurolysen, Rückenmarksstimulation u.a.

Starke-Opioide:
Morphin, Oxycodon, Hydromorphon, Fentanyl, Buprenorphin u.a.

Schwache Opioide:
Tramadol, Tilidin, Codein u.a.

Nicht-Opioid-Analgetika:
Paracetamol, NSAR, Metamizol u.a.

Adjuvante Therapie:
Laxantien
Antiemetika

Co-Analgetika:
- Antidepressiva
- Antikonvulsiva
- Neuroleptika
- Steroide
- Biphosphonate

Physikalische Massnahmen
Psychologische Massnahmen
Integrativ med. Methoden
Lokale Verfahren
u.a.

A. Ott, A. Weber

Schmerztherapie

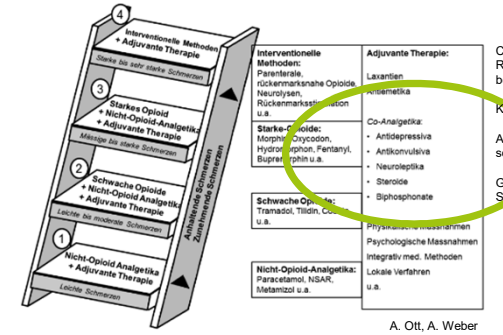

Interventionelle Methoden:
Parenterale, rückenmarksnahe Opioide, Neurolysen, Rückenmarksstimulation u.a.

Starke-Opioide:
Morphin, Oxycodon, Hydromorphon, Fentanyl, Buprenorphin u.a.

Schwache Opioide:
Tramadol, Tilidin, Codein u.a.

Nicht-Opioid-Analgetika:
Paracetamol, NSAR, Metamizol u.a.

Adjuvante Therapie:
Laxantien
Antiemetika

Co-Analgetika:
- Antidepressiva
- Antikonvulsiva
- Neuroleptika
- Steroide
- Biphosphonate

Physikalische Massnahmen
Psychologische Massnahmen
Integrativ med. Methoden
Lokale Verfahren
u.a.

A. Ott, A. Weber

Catapresan (Clonidin):
Reduziert vegetative Stressreaktion
bei Schmerz, senkt Opioidbedarf

Ketamin kann die Analgesie verbessern

Antidepressiva (Amitriptylin, Duloxetin, Mirtazapin etc) wirken schmerzdistanzierend und gegen neuropathischen Schmer

Gabapentin und Pregabalin wirken gegen neuropathischen Schmerz sowie als Coanalgetikum

Schmerztherapie

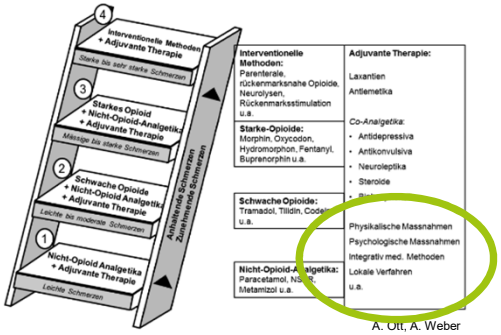

Interventionelle Methoden: Parenterale, rückenmarksnahe Opioide, Neurolysen, Rückenmarksstimulation u.a.	**Adjuvante Therapie:** Laxantien, Antiemetika
Starke-Opioide: Morphin, Oxycodon, Hydromorphon, Fentanyl, Buprenorphin u.a.	*Co-Analgetika:* • Antidepressiva • Antikonvulsiva • Neuroleptika • Steroide
Schwache Opioide: Tramadol, Tilidin, Codein u.a.	Physikalische Massnahmen, Psychologische Massnahmen, Integrativ med. Methoden, Lokale Verfahren u.a.
Nicht-Opioid-Analgetika: Paracetamol, NSAR, Metamizol u.a.	

A. Ott, A. Weber

Physikalische Massnahmen:
-Kühle, Wärme, TENS

Psychologisch:
-Zuwendung, Ernst nehmen, Entspannungstechniken

Integrativmedizinisch:
-Aromapflege, Auflagen, Wickel
-Ziel: Angst nehmen, entspannen
-ggf. Homöopathika/antroposoph. Medizin: Ausnutzen des Placebo-Effektes, gibt Pat. Gefühl, man könne gegen die Schmerzen etwas unternehmen (Bryophyllum Kautabletten – Pflanzliches Temesta)

Fallbeispiel

Herr G., 64 Jahre
Aktuelle Diagnose: Herzrhythmusstörungen

Seit vielen Jahren Rückenschmerzen mit Ausstrahlung in das rechte Bein, Taubheit im Bereich der Schmerzstrasse

Schmerz im Rücken reissend, stechend, unerträglich
Schmerz im Bein einschiessend, blitzartig, quälend

Schmerzstärke in Ruhe/bei Belastung NRS 9/NRS 10, erträglich wären 7

Wirkt entspannt, lagert sich selbständig und ohne sichtbare Schmerzen

Psycho: Angst, Depression, schlechte Erfahrungen mit Spital (nicht ernst genommen)

Bisherige Schmerztherapie: Fentanyl TTS 150 mcg/h, Oxynorm 5 mg 1-1-1,
Pregabalin 50 mg 1-0-1, Novalgin 1 g 1-1-0-1, Dafalgan 1 g 1-1-1

Fallbeispiel

Herr G., 64 Jahre
Aktuelle Diagnose: Herzrhythmusstörungen

Seit vielen Jahren Rückenschmerzen mit Ausstrahlung in das rechte Bein, Taubheit im Bereich der Schmerzstrasse

Schmerz im Rücken reissend, stechend, unerträglich
Schmerz im Bein einschiessend, blitzartig, quälend

Schmerzstärke in Ruhe/bei Belastung NRS 9/NRS 10, erträglich wären 7

Wirkt entspannt, lagert sich selbständig und ohne sichtbare Schmerzen

Psycho: Angst, Depression, schlechte Erfahrungen mit Spital (nicht ernst genommen)

Bisherige Schmerztherapie: Fentanyl TTS 150 mcg/h, Oxynorm 5 mg 1-1-1,
Pregabalin 50 mg 1-0-1, Novalgin 1 g 1-1-0-1, Dafalgan 1 g 1-1-1

Welche Schmerzen hat der Patient? Wieviel Morphinäquivalent bekommt er? Sollte er mehr Opioide bekommen?

Schmerzarten

Akuter Schmerz	Chronischer Schmerz
Kürzer als 3 Monate	Länger als 3 Monate
Warnfunktion	Verlust der Warnfunktion
Tatsächliche oder drohende Gewebeschädigung	Biopsychosoziales Modell
Nozizeptiv/neuropathisch	Nozizeptiv/neuropathisch/noziplastisch

Schmerzarten

Nozizeptiver Schmerz	Neuropathischer Schmerz	Noziplastischer Schmerz
Nach Aktivierung von Nozizeptoren in z.B. Haut-, Binde-, Muskelgewebe, Knochen, Gelenke	Direkte Folge einer Schädigung von Nervengewebe bzw. des somatosensorischen Systems	Veränderte Nozizeption ohne Nachweis einer Gewebeschädigung
Stechend, dumpf, drückend	Brennend, elektrisierend, kribbelnd, einschiessend	Emotional beschrieben, multilokulär, übersensibel
Beispiel: Knochenbruch, Prellung, Arthrose	Beispiel: Radikulopathie bei Bandscheibenvorfall, Nervenverletzung	Beispiel: Fibromyalgie

S.Schwarz

Chronischer Schmerz

Kantonsspital St.Gallen

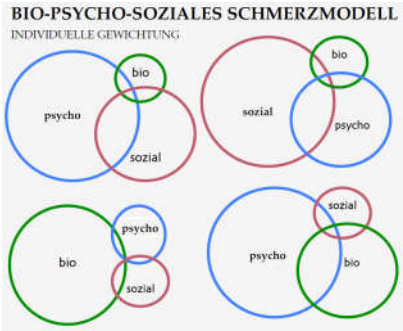

- Nach U.T. Egle, researchgate.net
- Von Susanne Schwarz

Kantonsspital St.Gallen

Chronischer Schmerz als eigene Erkrankung

BIO: Einschränkung der körperlichen Leistungsfähigkeit
erhöhte psychophysische Reagibilität
vielfältige nichtspezifische Beschwerden
Diskrepanz zwischen objektivem Befund und subjektivem Befinden

PSYCHO: Depressivität, Angst
Katastrophisieren
Angst-Vermeidungsverhalten

SOZIAL: intensive Inanspruchnahme des Gesundheitswesens
bereits negative Interaktionen und frustrane Therapieversuche
lange Zeiten der Arbeitsunfähigkeit
Verhaltensänderungen, sozialer Rückzug

Erlenwein, Anästhesist 2020
Von Susanne Schwarz

Kantonsspital St.Gallen

Chronischer Schmerzpatient

Behandlungsziele

- Reduktion von Angst, Stress und Unsicherheit
- Patientenzufriedenheit und –sicherheit erhöhen
- Vermeidung einer zusätzlichen iatrogenen Chronifizierung
- Vermeidung einer postoperativ eskalierten Opioidtherapie
- Rasches Wiedererlangen der Funktionalität
- NRS wenig bis nicht verwertbar

MacIntyre, Drugs 2020, Hollmann, Lancet 2019
Clark, Can J Anesth 2014; Farrell, BMJ, 2012

Fallbeispiel

Herr G., 64 Jahre
Aktuelle Diagnose: Herzrhythmusstörungen

Seit vielen Jahren Rückenschmerzen mit Ausstrahlung in das rechte Bein, Taubheit im Bereich der Schmerzstrasse

Schmerz im Rücken reissend, stechend, unerträglich
Schmerz im Bein einschiessend, blitzartig, quälend

Schmerzstärke in Ruhe/bei Belastung NRS 9/NRS 10, erträglich wären 7

Wirkt entspannt, lagert sich selbständig und ohne sichtbare Schmerzen

Psycho: Angst, Depression, schlechte Erfahrungen mit Spital (nicht ernst genommen)

Bisherige Schmerztherapie: Fentanyl TTS 150 mcg/h, Oxynorm 5 mg 1-1-1,
Pregabalin 50 mg 1-0-1, Novalgin 1 g 1-1-0-1, Dafalgan 1 g 1-1-1

Fallbeispiel

Herr G., 64 Jahre
Aktuelle Diagnose: Dorsale Spondylodese BWK 10-SWK 1 bei mehrsegmentaler Instabilität

Seit vielen Jahren Rückenschmerzen mit Ausstrahlung in das rechte Bein, Taubheit im Bereich der Schmerzstrasse

Schmerz im Rücken reissend, stechend, unerträglich
Schmerz im Bein einschiessend, blitzartig, quälend

Schmerzstärke in Ruhe/bei Belastung NRS 9/NRS 10, erträglich wären 7

Psycho: Angst, Depression, schlechte Erfahrungen mit Spital (nicht ernst genommen)

Bisherige Schmerztherapie: Fentanyl TTS 150 mcg/h, Oxynorm 5 mg 1-1-1,
Pregabalin 50 mg 1-0-1, Novalgin 1 g 1-1-0-1, Dafalgan 1 g 1-1-1

Fallbeispiel

Herr G., 64 Jahre
Aktuelle Diagnose: Dorsale Spondylodese BWK 10-SWK 1 bei mehrsegmentaler Instabilität

Seit vielen Jahren Rückenschmerzen mit Ausstrahlung in das rechte Bein, Taubheit im Bereich der Schmerzstrasse
Postoperativ deutliche Verstärkung der Schmerzen

Schmerz im Rücken reissend, stechend, unerträglich
Schmerz im Bein einschiessend, blitzartig, quälend

Schmerzstärke in Ruhe/bei Belastung NRS 9/NRS 10, erträglich wären 7

Findet keine angenehme Position, Mobilisation schmerzbedingt kaum möglich

Psycho: Angst, Depression, schlechte Erfahrungen mit Spital (nicht ernst genommen)

Bisherige Schmerztherapie: Fentanyl TTS 150 mcg/h, Oxynorm 5 mg 1-1-1,
Pregabalin 50 mg 1-0-1, Novalgin 1 g 1-1-0-1, Dafalgan 1 g 1-1-1

Welche Schmerzen hat der Patient? Braucht er mehr Opioide?

Fallbeispiel

Herr G., 64 Jahre
Aktuelle Diagnose: Dorsale Spondylodese BWK 10-SWK 1 bei mehrsegmentaler Instabilität

Seit vielen Jahren Rückenschmerzen mit Ausstrahlung in das rechte Bein, Taubheit im Bereich der Schmerzstrasse
Postoperativ deutliche Verstärkung der Schmerzen

Schmerz im Rücken reissend, stechend, unerträglich
Schmerz im Bein einschiessend, blitzartig, quälend

Schmerzstärke in Ruhe/bei Belastung NRS 9/NRS 10, erträglich wären 7

Psycho: Angst, Depression, schlechte Erfahrungen mit Spital (nicht ernst genommen)

Bisherige Schmerztherapie: Fentanyl TTS 150 mcg/h, Oxynorm 5 mg 1-1-1,
Pregabalin 50 mg 1-0-1, Novalgin 1 g 1-1-0-1, Dafalgan 1 g 1-1-1

Fallbeispiel

Herr G., 64 Jahre
Aktuelle Diagnose: Dorsale Spondylodese BWK 10-SWK 1 bei mehrsegmentaler Instabilität

Seit vielen Jahren Rückenschmerzen mit Ausstrahlung in das rechte Bein, Taubheit im Bereich der Schmerzstrasse
Postoperativ deutliche Verstärkung der Schmerzen

Schmerztherapie:
Mehrere Besuche
Ausbau der Opioidtherapie:
- Rotation auf Morphin 120 mg/24 h i.v. mit Ketamin 70 mg/24 h
- Später Oralisien auf MST, Ketamin beenden
- Schmerzreserve: Morphin 10 mg i.v., Gabe Schmerzreserve vor Mobilisation
- Später Oralisieren auf Morphintropfen

Pregabalin 100 mg 1-0-1
Bryophyllum Kautabletten fix und in Reserve
Wärme und Solumöl
Regelmässige Besuche ZIM mit rhythmischen Einreibungen, Auflagen

Fallbeispiel

Herr G., 64 Jahre
Aktuelle Diagnose: Dorsale Spondylodese BWK 10-SWK 1 bei mehrsegmentaler Instabilität

Seit vielen Jahren Rückenschmerzen mit Ausstrahlung in das rechte Bein, Taubheit im Bereich der Schmerzstrasse
Postoperativ deutliche Verstärkung der Schmerzen

Austritt in Reha:
Patient kann auf dem Gang gehen, braucht Reserven 2-3 x/Tag
Opioide: MST 90 mg 1-1-1, Schmerzreserve Morphintropfen

Im weiteren Verlauf Rückrotation auf Fentanylpflaster 100 mcg/24 h

Take Home

- **Schmerzerfassung (Wo, wie, wann, wie stark, was verstärkt, was hilft?)**
- **NRS oder VRS verwenden**
- **Stufenschema beachten, an Koanalgetika denken**
- **Nichtmedikamentöse Massnahmen evaluieren und anwenden**
- **Chronischer Schmerzpatient: Ernst nehmen, Ziele vereinbaren, Therapieerfolg mehr an Funktionalität als an NRS-Werten messen**

Fragen?