Elfter St.Galler Ophtag

30. September 2021

Kantonsspital
St.Gallen

Fallvorstellung

- 60 Jährige Patientin
- Progrediente Visusverschlechterung seit 2-3 Monaten, sowie „Gelbstich“

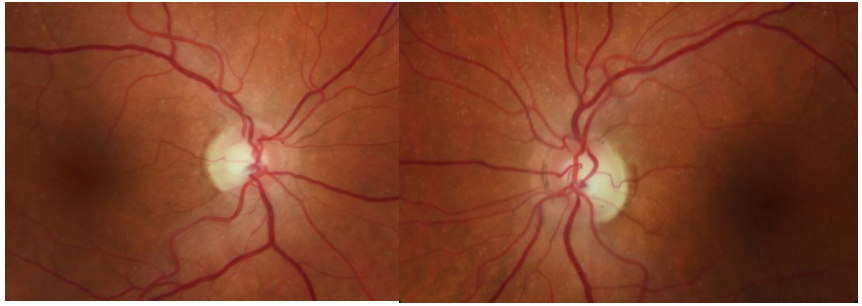

Fallvorstellung

- Unauffälliges MRI Neurokranium (bei Spitalsaufenthalt aufgrund psychischer Problematik)
- Leichte Myopie ansonsten blande ophthalmologische Anamnese
- Blande Familienanamnese
- Positive Suchtmittelanamnese:
  - Alkohol/Nikotinabusus und ungewollte Gewichtsabnahme

Klinische Befunde

- Visus beidseits reduziert auf 0,125
- Kein RAPD
- Druck normwertig
- Vorderabschnitt: klare brechende Medien
- Fundus: Makula regelrecht, Papille mit temporaler Blässe, periphere Netzhaut unauffällig

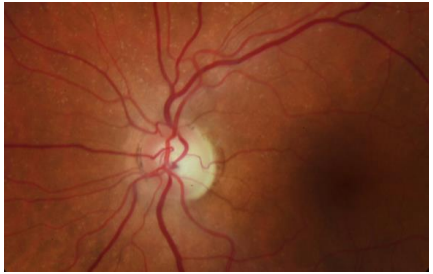

Dignostik

Goldmann Gesichtsfeldperimetrie

- zentrozökales Skotom beidseits

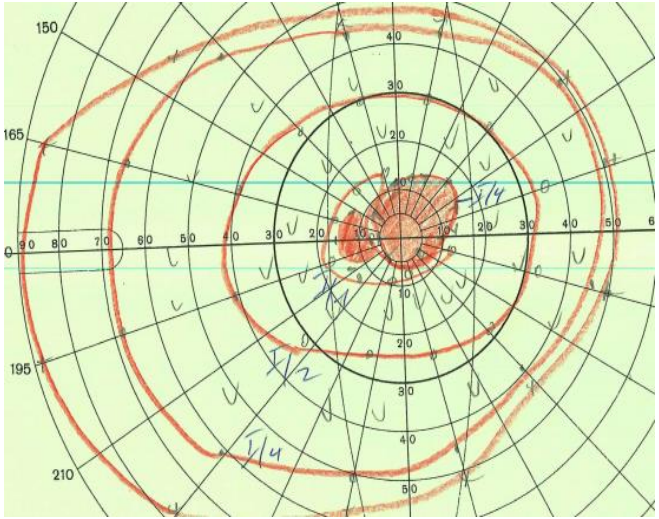

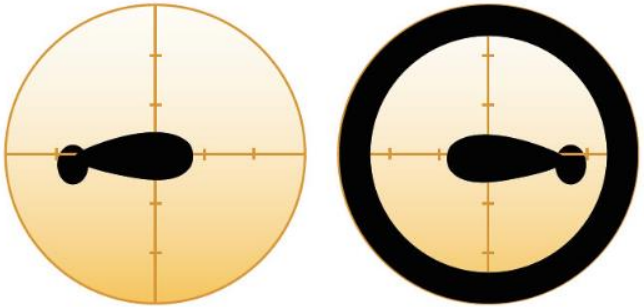

Dignostik

Anomaloskop:

- Protanomalie und Deuteranomalie

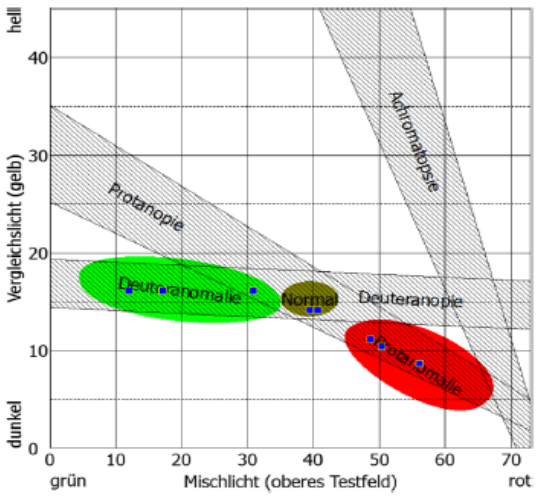

Diagnostik

- OCT Makula: Ausdünnung der inneren Netzhautschichten im papillomakulären Bereich mit unauffälligen äusseren Netzhautschichten
- NFA- OCT: Ausdünnung der Nervenfaserschicht im temporalen Bereich.

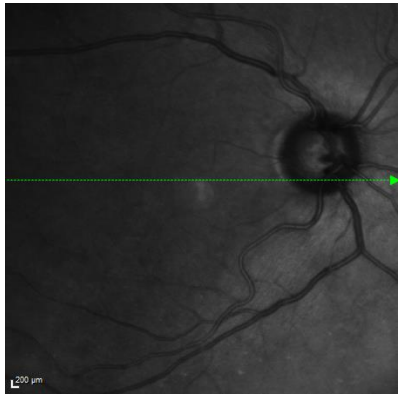

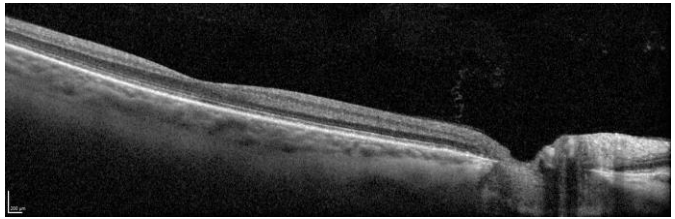

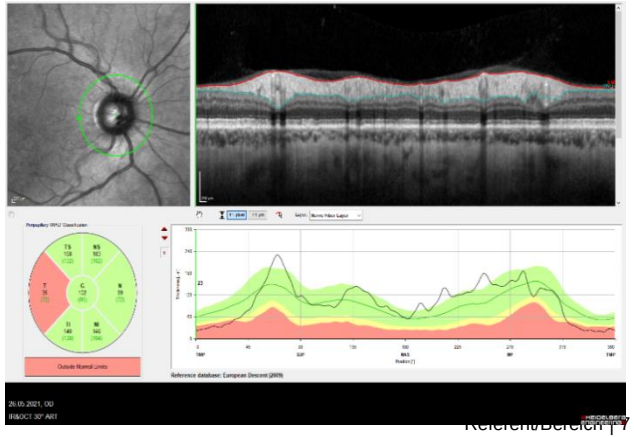

Diagnostik

- Fundus Autofluoreszenz (äusseren Netzhautschichten) Normalbefund
- Infrarot Aufnahme (mittlere Netzhautschichten) leichte Unregelmässigkeiten
- Rotfreie Aufnahme (oberflächliche Netzhautschichten) Ausdünnung der RNFL temporal der Papille.

Diagnostik

- Visuell evozierte Potentiale (VEP):
- doppelgipflige Antworten mit reduzierter Amplitude mit normwertiger Latzenz → partielle axonale Schädigung

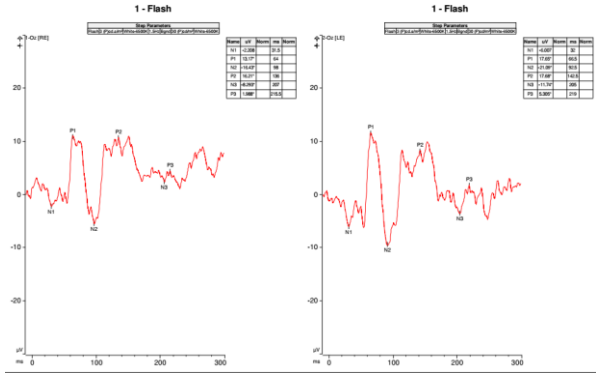

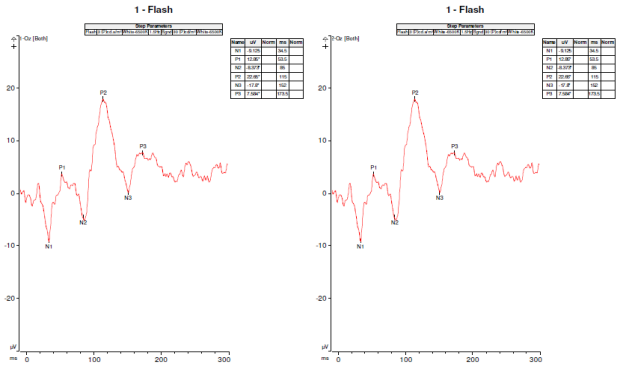

Diagnostik

- Multifokale Elektroretinogramm: stellten sich zentral reduzierte Antworten dar mit unauffälligen peripheren Antworten

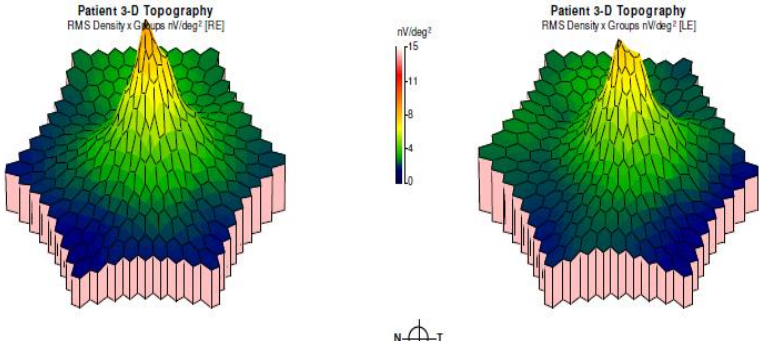

Diagnostik

- Ganzfeld Elektroretinogramm:
  - normwertige skotopische Antworten bei tiefer Blitzintensität → normale Stäbchen Funktion
  - stark reduzierten Antworten im photopischen ERG → pathologische Zapfen Funktion
  - stark reduzierten Antworten im 30 Hertz Flimmer ERG → pathologische Zapfen Funktion

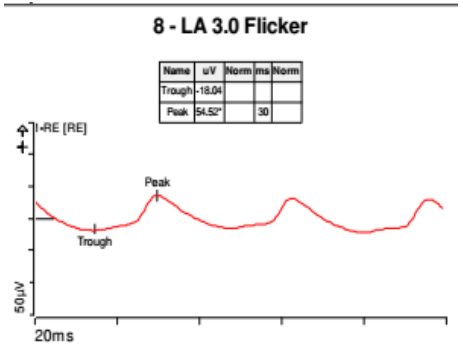

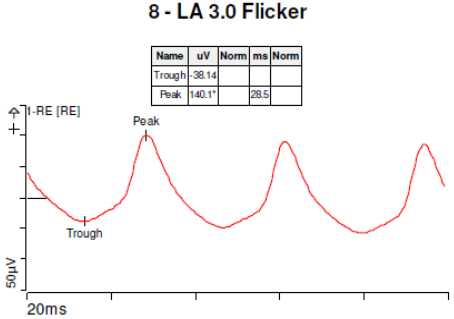

Dignose: Toxische Alkohol-Nikotin Optikusneuropahtie

- Bilaterale langsam progrediente Visusminderung
- Temporale Papillenatrophie – bei Untergang Zellen des papillomakulären Bündels
- Zentrozökales Skotom
- Ausgedünnte Nervenfasern im Papillomakulären Bündel
- Protanomalie und Deuteranomalie (Schädigung foveal, bei perifovealer Schädigung Blauschwäche)
- zentrale Zapfen- Funktionsstörung und partielle axonale Überleitungsstörung
- **Passende Anamnese**

Toxische Alkohol-Nikotin Optikusneuropahtie

Definition: Visusverlust durch Schädigung des Sehnervs mittels einer toxischen Substanz. Oft Synergismus aus toxischem Effekt und Malnutrition.

Häufig unterdiagnostiziert bzw. Diagnose im Spätstadium- irreparable Schädigung bereits eingetreten

Toxische Alkohol-Nikotin Optikusneuropahtie

Häufigste Toxine:

- Alkohol (Methanol und Ethylenglycol)
- Antibiotika (Sulfonamide)
- Antimalaria Mittel (Hydroxychloroquin)
- Tuberkulostatika (Ethambutol)
- Aniarrhythmika (Amiodaron)
- onkologische Therapeutika
- PDE Inhibitoren
- Schwermetalle (Blei)
- Tabak und Kohlenstoffmonoxid

Toxische Alkohol-Nikotin Optikusneuropahtie

Pathophysiologie:

- Chronischer Alkoholabus → Vitamin B12 und Folsäure Mangel → Akkumulation von Ameisensäure → inhibiert Elektroenentransport und die Mitochondrienfunktion → ATP Mangel → Unterbrechung des ATP abhängigen axonalen Transportsystems
  zusätzlich direkte retrolaminäre fokale Schädigung

- Nikotinabusus → Zyanid Akkumulation

- Malnutrition → Vitaminmangel → synergistischer Effekt

Toxische Alkohol-Nikotin Optikusneuropahtie

- Sehnerv und papillomakuläres Bündel vor allem von der toxischen Schädigung betroffen: Ursache unklar eventuell komplexe Blutversorgung der Papille
- Parvozelluläre Bahnen stärker betroffen als Magnozelluläre Bahnen

→ Verminderte Kontrastwahrnehmung, zentraler Visusverlust

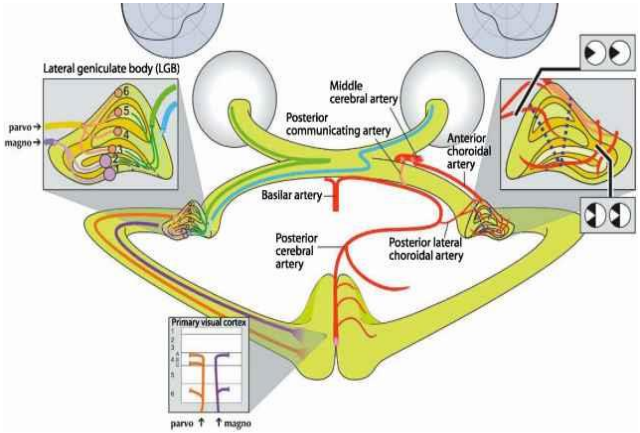

Differentialdiagnosen

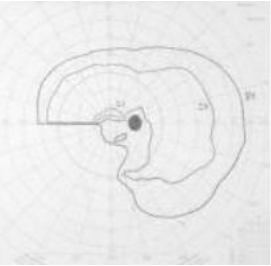

- NAION: altitudinaler Defekt vs. zentrozökales Skotom, kardiovaskuläre Risikofaktoren, Visusverlust akut & geringer

- Kompressive Läsionen: MRI zum Ausschluss, Anamnese, RAPD vorhanden (im Chiasma kreuzen mehr temporale Fasern), Mittellininienbegrenzte Gesichtsfeldausfälle, Papillenatrophie bow tie Form

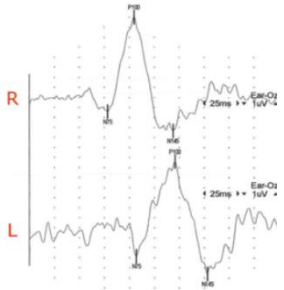

- Neuritis N. Opitici: Bewegungsschmerz, RAPD bei demyelinisierenden Erkrankungen VEP (verlängerte Latenz)

- LHON: meist junge männliche Patienten, Familienanamnese, genetische Diagnostik
- ADOA: ebenfalls meist temporale Papillenatrophie, positive Familienanamnese, meist junge Patienten mit langsam fortschreitendem Visusverlust, Blau-Gelb Schwäche

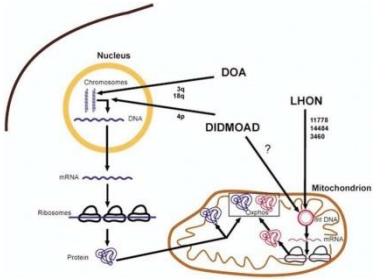

Therapie und Prognose

- Wichtigste prognostische Faktoren: Art, Menge des Toxins sowie die Dauer der Exposition bei Erstdiagnose
- Therapie: Toxinkarenz sowie eine Vitaminsubstitution, spezifische Therapie nach Agens z.B. Hydroxicobalamin bei Zyanid
- fast vollständige Erholung der Sehnervenfunktion bei früher Intervention möglich
- Bei bereits fortgeschrittener Schädigung wie in unserem Fall ist keine signifikante Funktionsverbesserung zu erwarten

Haben Sie Fragen?

Kompetent
Umfassend
Nah

Herzlichen Dank
für Ihre Aufmerksamkeit.