Kantonsspital St.Gallen

«Von Kopf bis Fuss»
Fortbildungsnachmittag Endokrinologie
16. September 2021

Endokrinologisches 1x1 der Hypophyse

Dr. med. Sarah Sigrist
Leitende Ärztin Endokrinologie/Diabetologie/Osteologie
Interdisziplinäre Ernährungsmedizin

Kantonsspital St.Gallen

- Hypophysen-Raumforderung im Rahmen cerebraler Bildgebung
- Klinischer Verdacht auf Hormonexzess oder -insuffizienz
- Akute neurologische Klinik
- Augenärztliche Untersuchung mit Gesichtsfeldeinschränkung
- Screening im Rahmen von Syndromen

Kantonsspital St.Gallen

- Ätiologie der Raumforderung ?
- Hormonaktiv ja oder nein ?
- Ausfall von Hormonfunktionen ?
- Beeinträchtigung des Chiasma opticum ?
- Therapie-Optionen ?

Kantonsspital St.Gallen

Hypophyseninzidentalom

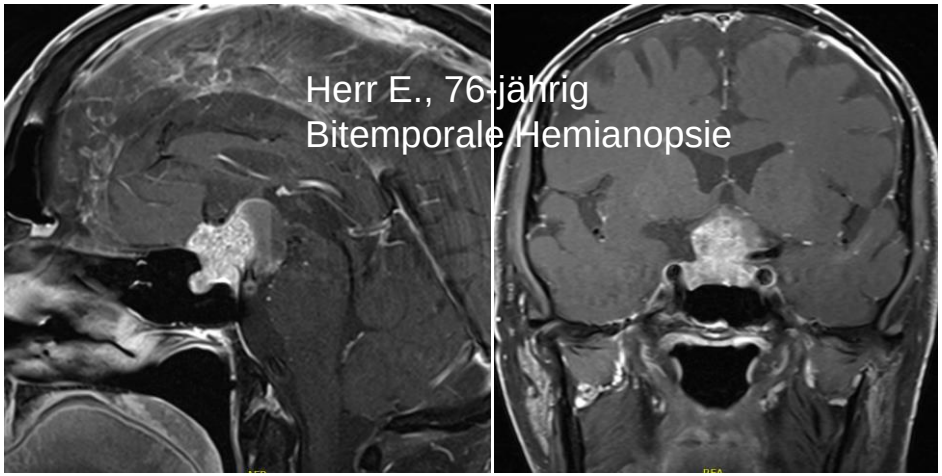

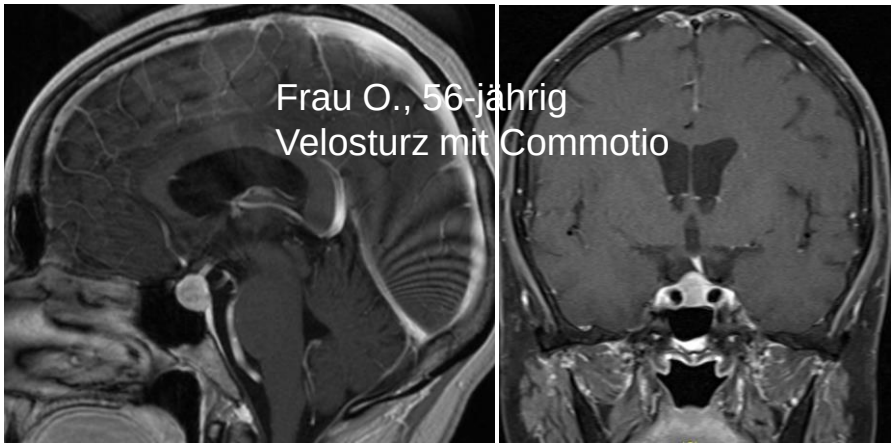

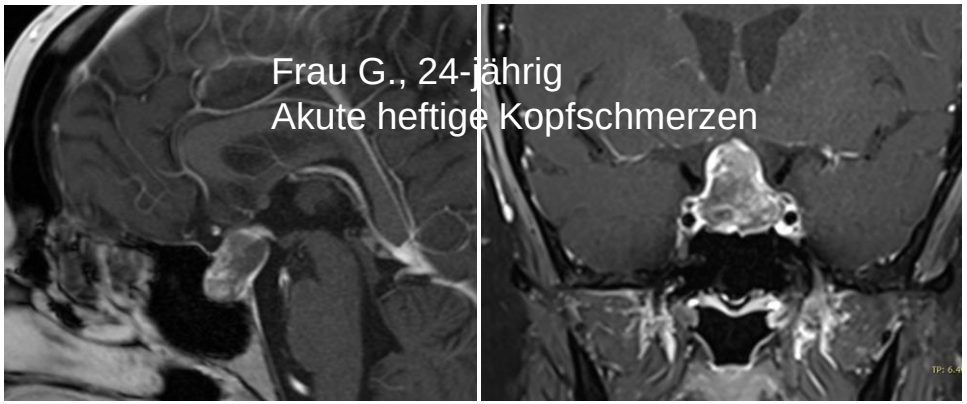

Kantonsspital St.Gallen

- Ätiologie der Raumforderung ?
- Hormonaktiv ja oder nein ?
- Ausfall von Hormonfunktionen ?
- Beeinträchtigung des Chiasma opticum ?
- Therapie-Optionen ?

Kantonsspital St.Gallen

Ätiologie von sellären Raumforderungen

Tabelle 1. Ätiologie der Hypophysenraumforderungen

Benigne Raumforderungen	
Hypophysenadenome (hormonaktiv oder -inaktiv)	80–85 %
Kraniopharyngeome	3 %
Meningeome	1 %
Pituizytome	<1 %
Astrozytome	<1 %
Maligne Raumforderungen	
Metastasen	1–2 %
Germinome	<1 %
Chordome	<1 %
Hypophysenkarzinome	<1 %
Zysten	3 %
Rathke-Zysten	
Dermoid-/Epidermoid-Zysten	
Arachnoidal-Zysten	
Infiltrative und entzündliche Läsionen	1 %
Histiozytose	
Neurosarkoidose	
Lymphozytäre Hypophysitis	
Immuncheckpoint-Inhibitor-Therapie (v.a. Ipilimumab, Nivolumab)	
IgG4-assoziierte Hypophysitis	
Physiologische Vergrösserung der Hypophyse	
Pubertät	
Schwangerschaft	

Bischofberger, Therapeutische Umschau 2019

Kantonsspital St.Gallen

Hypophysenadenome

< 1 cm → Mikroadenome, > 1 cm → Makroadenome

Hormon-inaktiv

- 14-55 %
- *Ausfall von HVL-Funktionen*
- *GF-Einschränkungen*
- *Inzidentell bei Bildgebung*
- Silent ACTH-, GH-exprimierende Adenome

Hormon-aktiv

- Prolactin → **Prolaktinom** (30-60 %)
- GH → **Akromegalie** (8-15 %)
- ACTH → **Morbus Cushing** (2-6 %)
- TSH, LH/FSH (< 1 %)

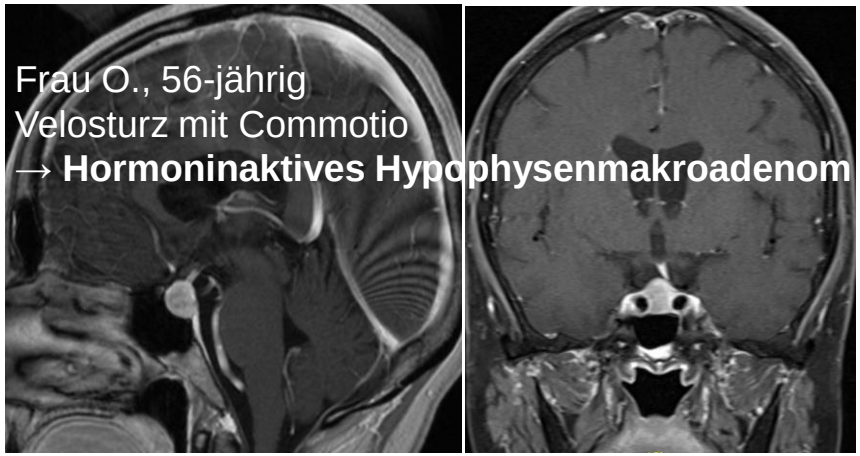

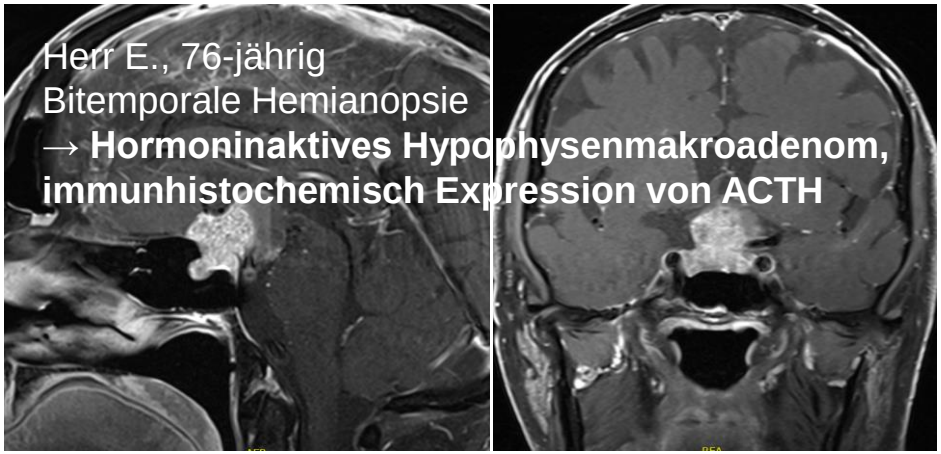

Klinik
- (Pan-)Hypopituitarismus
- Diabetes insipidus
- Evtl. Verschluss-Hydrocephalus

Tabelle 1. Ätiologie der Hypophysenraumforderungen

Benigne Raumforderungen	
Hypophysenadenome (hormonaktiv oder -inaktiv)	80–85 %
Kraniopharyngeome	3 %
Meningeome	1 %
Pituizytome	<1 %
Astrozytome	<1 %
Maligne Raumforderungen	
Metastasen	1–2 %
Germinome	<1 %
Chordome	
Hypophysenkarzinome	

Oft retro-, suprasellär
Zysten, Verkalkungen
Hypothalamische Beteiligung

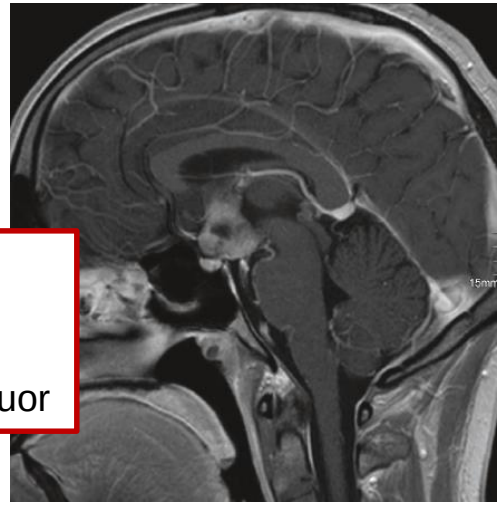

Extragonadale, maligne Keimzelltumoren
Oft suprasellär
Gehäuft Männer, 3. Lebensdekade
Bestimmung von beta-HCG und AFP im Liquor

Kantonsspital St.Gallen

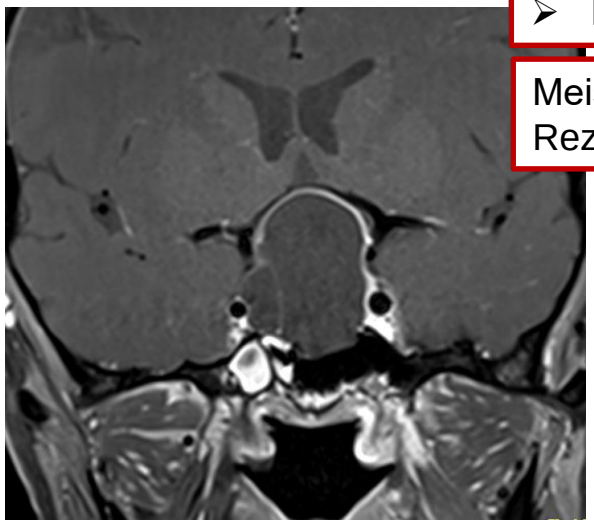

Zysten	3 %
Rathke-Zysten	
Dermoid-/Epidermoid-Zysten	
	1 %
(v.a. Ipilimumab, Nivolumab)	
IgG4-assoziierte Hypophysitis	
Physiologische Vergrösserung der Hypophyse	
Pubertät	
Schwangerschaft	

- Überreste embryonaler Strukturen
- Oft asymptomatisch
- Gesichtsfeldeinschränkungen
- Evtl. (Pan-)Hypopituitarismus, Diabetes insipidus

Meist keine vollständige Resektion möglich → Fenestrierung
Rezidivrisiko

Kantonsspital St.Gallen

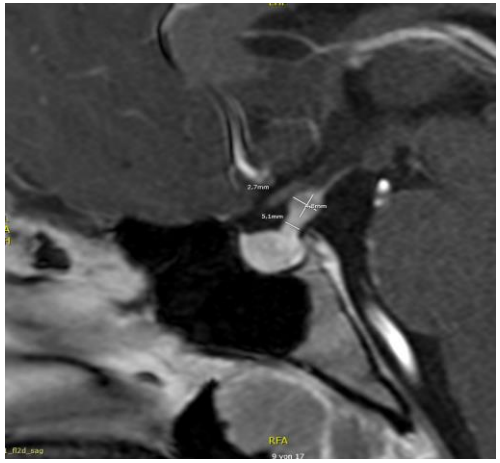

Infundibuloneurohypophysitis,
DD lymphozytär, granulomatös

➢ Verdickter Hypophysenstiel

Zysten	**3 %**
Rathke-Zysten	
Dermoid-/Epidermoid-Zysten	
Arachnoidal-Zysten	
Infiltrative und entzündliche Läsionen	**1 %**
Histiozytose	
Neurosarkoidose	
Lymphozytäre Hypophysitis	
Immuncheckpoint-Inhibitor-Therapie (v.a. Ipilimumab, Nivolumab)	
IgG4-assoziierte Hypophysitis	
Physiologische Vergrösserung der Hypophyse	
Pubertät	
Schwangerschaft	

Kantonsspital St.Gallen

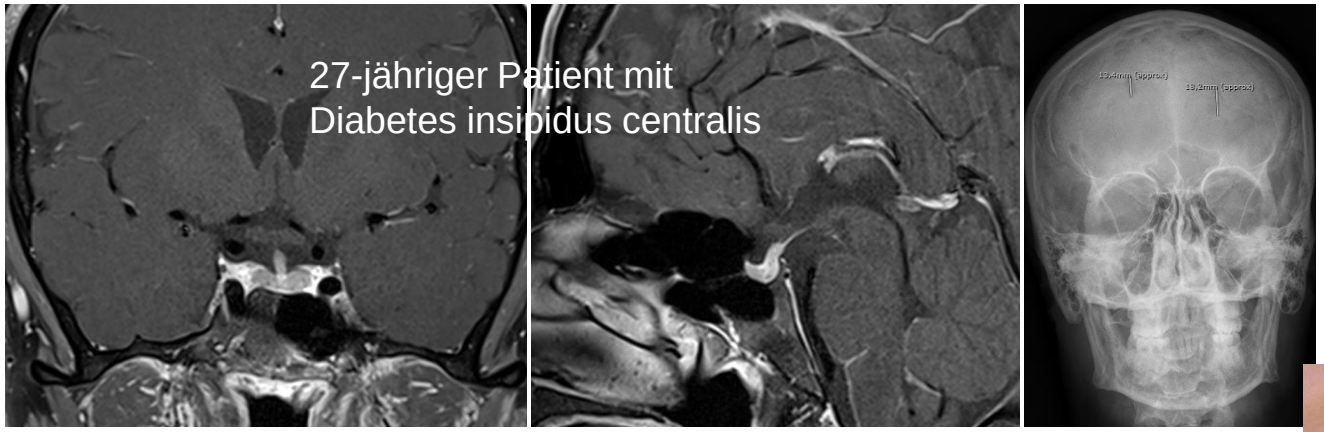

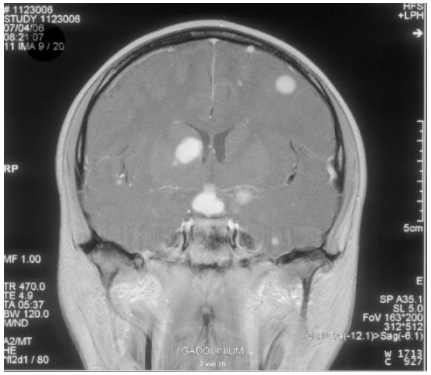

Hochgradiger V.a.
Langerhanszell-Histiozytose

- Granulomatöse Infiltrate, v.a. in Knochen, Haut, Lungen, Hypophyse/Hypophysenstiel
- Diabetes insipidus, isolierte sek. NNR-Insuffizienz

- div. Chemotherapien, BRAF-Inhibitoren, Thalidomid, Tyrosinkinase-Hemmer, allogene Stammzell-TPL

Kantonsspital St.Gallen

- Ätiologie der Raumforderung ?
- Hormonaktiv ja oder nein ?
- Ausfall von Hormonfunktionen ?
- Beeinträchtigung des Chiasma opticum ?
- Therapie-Optionen ?

Prolaktinom

Frau F., 25-jährig
Galaktorrhoe bds.
Prolaktin 108 ug/l
→ **Mikroprolaktinom**

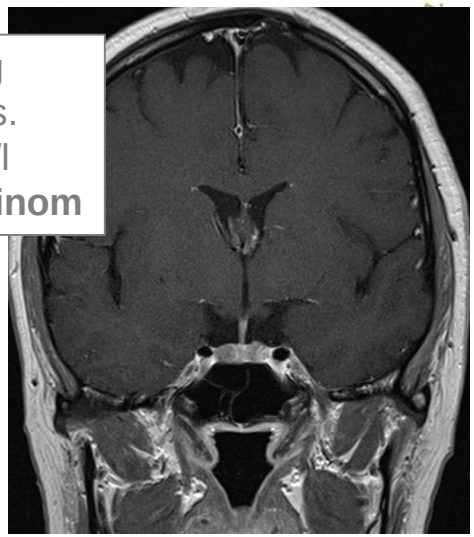

Klinik

♀: sek. Amenorrhoe, Galaktorrhoe

♂: Symptome des Testosteronmangels, Galaktorrhoe

Kleine Prolaktinome evtl. asymptomatisch

Diagnostik

Prolactin im Serum

< 50ug/l → Prolactinom unwahrscheinlich (Stress, Medikamente

50-200ug/l → Mikroprolaktinom

> 200ug/l → Makroprolaktinom

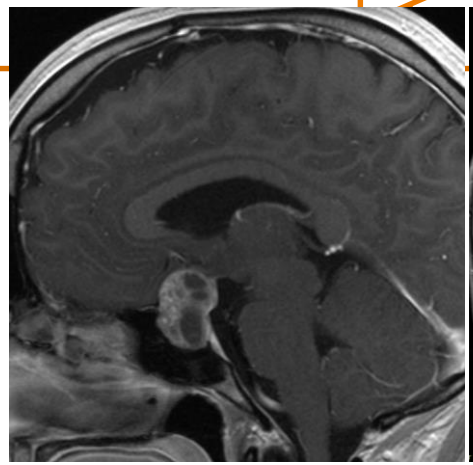

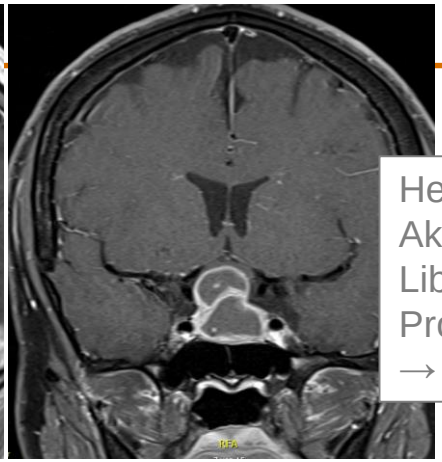

Herr E., 21-jährig
Akuter Visusverlust rechts, GF-Ausfälle
Libido- und Potenzstörungen
Prolactin 719 ug/l
→ **Makroprolaktinom mit akuter Einblutung**

Kantonsspital St.Gallen

Prolaktinom

Klinik

♀: sek. Amenorrhoe, Galaktorrhoe

♂: Symptome des Testosteronmangels, Galaktorrhoe

Kleine Prolaktinome evtl. asymptomatisch

Diagnostik

Prolactin im Serum

< 50ug/l → Prolactinom unwahrscheinlich (Stress, Medikamente

50-200ug/l → Mikroprolaktinom

> 200ug/l → Makroprolaktinom

Therapie

Dopaminagonisten (Cabergoline, Bromocriptin, Quinagolid)

Frauen ohne Kinderwunsch: Pille

Operation selten notwendig

- Liquorleck bei starker Grössenregredienz von Makroprolaktinomen
- Risiko von Herzklappen-Veränderungen unter Cabergoline (gering in «Prolaktinom-Dosierungen», bei kumulativer Dosis > 1g → Echokardiographie)

Akromegalie

Klinik

- Vergröberte Akren und Gesichtszüge
- Makroglossie, Prognathie, Zahnprobleme
- Vermehrtes Schwitzen
- OSAS, CTS
- Art. Hypertonie, Diabetes mellitus

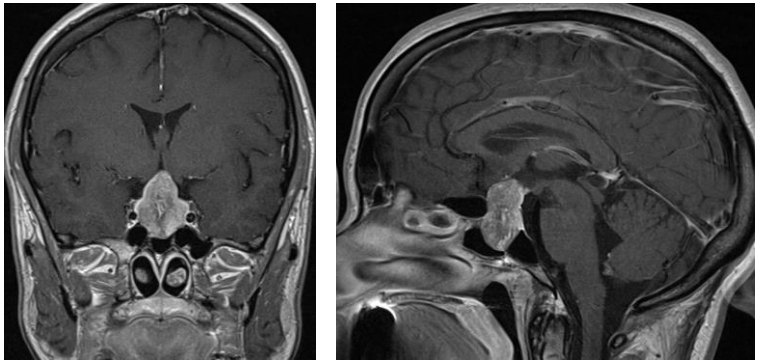

- Meist jahrelange Anamnese
- 2/3 Makroadenome

- 2-fach erhöhte Mortalität, v.a. kardiovaskulär bedingt

- Erhöhtes Risiko für Colon-Polypen, -Adenome
- 4-5 fach erhöhtes Risiko für Colon-Karzinom
- Erhöhtes Risiko für Schilddrüsenknoten (OR 3.6), -karzinome (OR 7.9)

Kantonsspital St.Gallen

Akromegalie

Klinik

Vergröberte Akren und Gesichtszüge

Makroglossie, Prognathie, Zahnprobleme

Vermehrtes Schwitzen

OSAS, CTS

Art. Hypertonie, Diabetes mellitus

Diagnostik

IGF-1 im Serum

(GH)

GH-Suppressionstest (OGTT)

HGH (Somatotropin)	[<10 µg/l]		28.7*
FSH	[U/l]	4.98	
LH	[U/l]	4.15	
Prolactin (PRL)	[<20 µg/l]	13.4	
Estradiol (E2)	[ng/l]	31	
IGF-1	[14.17-36.92 nmol/l]	96.2*	94.1*
Cortisol	[nmol/l]	542	
T4 frei (Dxl)	[6.8-18.0 pmol/l]	8.6	

Frau A., Jhg. 1971

nach	[min.]	0	30	60	90	120	180	240
Glucose (NaF)	[3.9-5.6 mmol/l]	5.4	9.4*	6.9*	5.3	8.6*	4.5	4.2
HGH (Somatotropin)	[<10 µg/l]	28.7*	24.0*	24.3*	24.2*	21.7*	28.7*	34.9*

Akromegalie

Kantonsspital St.Gallen

Klinik

Vergröberte Akren und Gesichtszüge

Makroglossie, Prognathie, Zahnprobleme

Vermehrtes Schwitzen

OSAS, CTS

Art. Hypertonie, Diabetes mellitus

Diagnostik

IGF-1 im Serum

(GH)

GH-Suppressionstest (OGTT)

Therapie

Operation !

Somatostatinanaloga (Octreotide, Lanreotide, Pasireotide)

GH-Rezeptor-Antagonisten (Pegvisomant)

Evtl. Cabergoline

Granulierungsmuster im MRI (T2-Wichtung):

- densely granulated → sprechen an auf Somatostatin-Analoga
- sparsely granulated → kein Ansprechen auf Somatostatin-Analoga

Morbus Cushing

Klinik

- Easy bruising, Striae rubrae, Vollmondgesicht, buffalo hump
- Fettumverteilung, prox. Muskelschwäche
- Hirsutismus, Acanthosis nigricans
- Diabetes mellitus, art. Hypertonie, Osteoporose

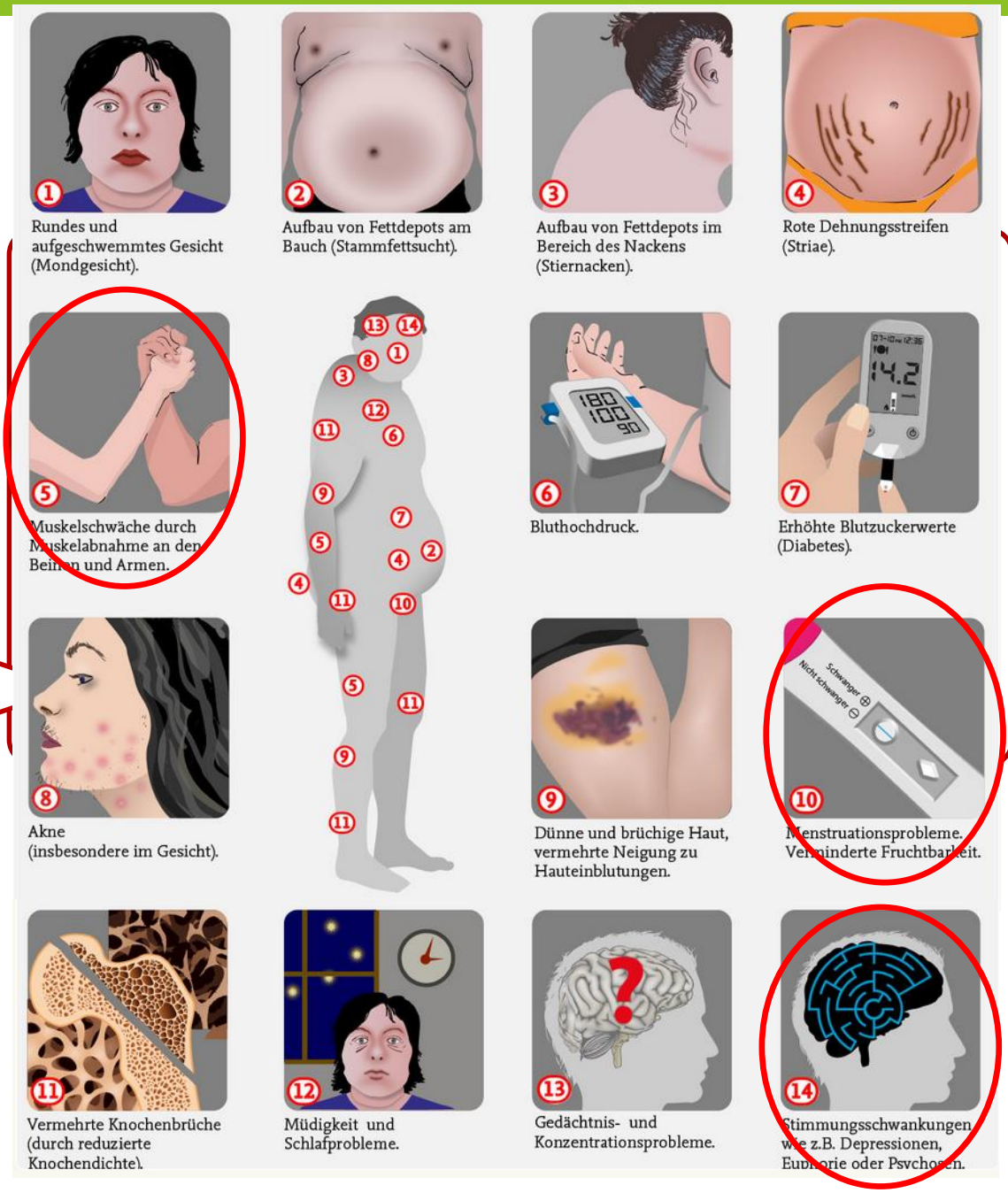

Exogene Steroide ausschliessen !

adrenals.eu

Kantonsspital St.Gallen

Morbus Cushing

Klinik

Easy bruising, Striae rubrae, Vollmondgesicht, buffalo hump

Fettumverteilung, prox. Muskelschwäche

Hirsutismus, Acanthosis nigricans

Diabetes mellitus, art. Hypertonie, Osteoporose

Diagnostik

Cortisol im 24h-Urin

Dexamethason-Hemmtest

Speichelcortisol um Mitternacht

ACTH

Evtl. CRH-Test

Sinus petrosus-Sampling

- Oft kleine Adenome (30-50% sind < 2mm, im MRI nicht sichtbar!)
- Kein „Random“- oder „Morgen“-Cortisol
- ACTH zur Differenzierung zwischen Morbus Cushing (ACTH-abhängig, 70-80%) und adrenalem Cortisolexzess (ACTH-unabhängig, 20-30%)
- DD ektope ACTH-Produktion

Kantonsspital St.Gallen

Morbus Cushing

Klinik

Easy bruising, Striae rubrae, Vollmondgesicht, buffalo hump

Fettumverteilung, prox. Muskelschwäche

Hirsutismus, Acanthosis nigricans

Diabetes mellitus, art. Hypertonie, Osteoporose

Diagnostik

Cortisol im 24h-Urin

Dexamethason-Hemmtest

Speichelcortisol um Mitternacht

ACTH

CRH-Test

Sinus petrosus-Sampling

Therapie

Operation !

Medikamentös (Ketoconazol, Metyrapone, Mitotane; Cabergoline, Pasireotide)

Radiotherapie

Bilaterale Adrenalektomie

- Ziel postoperativ: NNR-Insuffizienz !
- Mortalität vor Therapie und nach erfolgreicher Therapie gut 2-fach erhöht (venöse Thrombembolien + Schlaganfall x 2, Myokardinfarkt x 4)
- Mittleres Überleben nach erfolgreicher Therapie 40 Jahre

Kantonsspital St.Gallen

- Ätiologie der Raumforderung ?
- Hormonaktiv ja oder nein ?
- Ausfall von Hormonfunktionen ?
- Beeinträchtigung des Chiasma opticum ?
- Therapie-Optionen ?

Kantonsspital

Major causes of hypopituitarism

Hypothalamic diseases
Mass lesions – Benign (craniopharyngiomas) and malignant tumors (metastatic from lung, breast, etc)
Radiation – For CNS and nasopharyngeal malignancies
Infiltrative lesions – Sarcoidosis, Langerhans cell histiocytosis
Infections – Tuberculous meningitis
Other – Traumatic brain injury, stroke
Pituitary diseases
Mass lesions – Pituitary adenomas, other benign tumors, cysts
Pituitary surgery
Pituitary radiation
Infiltrative lesions – Hypophysitis, hemochromatosis
Infection/abscess
Infarction – Sheehan syndrome
Apoplexy
Genetic mutations
Empty sella

UpToDate 2021

Kantonsspital St.Gallen

Klinik und Diagnostik bei V.a. HVL-Insuffizienz

- Sek. NNR-Insuffizienz
- Sek. Hypothyreose
- Hypogonadotroper Hypogonadismus
- GH-Mangel

Hormonsubstitution bei HVL-Insuffiz

Ausfall

Sek. NNR-Insuffizienz	• **Hydrocortison** (Hydrocortison Galepharm® 10mg): 10-25 mg/d • Stressprophylaxe !
Sek. Hypothyreose	• **Levothyroxin** (Eltroxin, Euthyrox, Tirosint®): 1.5-1.6mg/kg KG
Hypogonadotroper Hypogonadismus	•♀**: Hormonersatztherapie, Pille, ♂: Testosteron** (i.m., ggf. transdermal)
GH-Mangel	• **Wachstumshormon** (z.B. Genotropin, Norditropin®)

Substitution

Kantonsspital St.Gallen

Hypophysen-Hinterlappen
(= Neurohypophyse, HHL)

ADH-Mangel → Diabetes insipidus centralis

Klinik

Polydipsie, Polyurie

Nykturie

(↔ habituellen Polydipsie!)

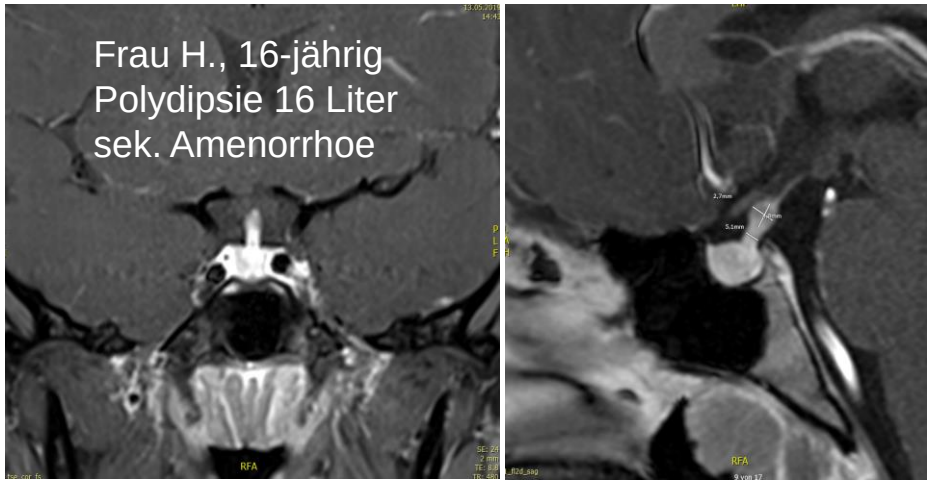

Kantonsspital St.Gallen

ADH-Mangel → Diabetes insipidus centralis

Klinik

Polydipsie, Polyurie

Nykturie

(↔ habituellen Polydipsie!)

Diagnostik

Keine ADH-Messung!

Hypernatriämie + verminderte Urin-Osmolarität

Durstversuch

Copeptin-Stimulationstest

Infusion von NaCl 3% → Serum-Na ↑ → physiol. Stimulation der ADH-/Copeptin-Sekretion

- **ADH-Mangel (= D.i. centralis) → kein Anstieg von Copeptin** (stim. Copeptin < 6.5 umol/l)
- Habituelle Polydipsie → Anstieg von Copeptin (stim. Copeptin > 6.5 umol/l, Sens. 95 %, Spez. 100 %)
- ADH-Resistenz (= D.i. renalis) → hohes Copeptin ohne Stimulation (Copeptin > 21 umol/l, Sens./Spez. 100%)

Kantonsspital St.Gallen

ADH-Mangel → Diabetes insipidus centralis

Klinik

Polydipsie, Polyurie

Nykturie

(↔ habituellen Polydipsie!)

Diagnostik

Keine ADH-Messung!

Hypernatriämie + verminderte Urin-Osmolarität

Durstversuch

Copeptin-Stimulationstest

Therapie

Desmopressin (ADH-Analogon)

Nasenspray, Tabletten, i.v.

Minirin, Nocutil®

Kantonsspital St.Gallen

- Hypophysen-Raumforderung im Rahmen cerebraler Bildgebung
- Klinischer Verdacht auf Hormonexzess oder -insuffizienz
- Akute neurologische Klinik
- Augenärztliche Untersuchung mit Gesichtsfeldeinschränkung
- Screening im Rahmen von Syndromen

Hypophysenapoplexie

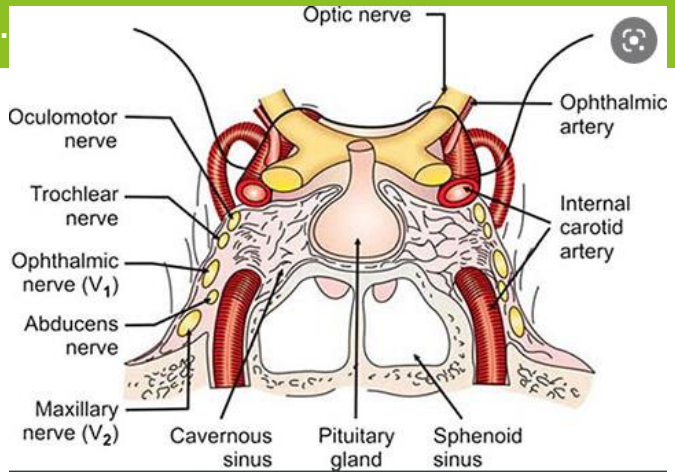

= akute Einblutung oder Infarzierung, meist in bestehende Hypophysen-Makroadenome

- 2-12 % der Patienten mit Hypophysenadenom
- In 3 von 4 Fällen Erstmanifestation eines Hypophysenadenoms
- V.a. hormoninaktive Hypophysenmakroadenome, seltener bei hormonaktiven Adenomen

Klinik

- **Subklinisch/asymptomatisch** *oder*
- **Perakut**
- Heftige Kopfschmerzen, Übelkeit, Erbrechen (DD Meningitis, Migräne)
- Akutes Auftreten eines Hypopituitarismus → akute 2° NNR-Insuffizienz (in 50-80%!)
- Augenmuskelparesen, Ptose, Doppelbilder, Visusverlust
- Gel. „Spontanregredienz“ eines Hormonexzesses (Prolactin, GH, ACTH)
- Evtl. Empty sella als „Spätfolge“

Möller-Goede et al., Eur J Endocr 2011, 164; Briet et al., Endocrine Reviews 2015, 36(6)

Kantonsspital St.Gallen

- Ätiologie der Raumforderung ?
- Hormonaktiv ja oder nein ?
- Ausfall von Hormonfunktionen ?
- Beeinträchtigung des Chiasma opticum ?
- Therapie-Optionen ?

Kantonsspital St.Gallen

Beeinträchtigung des Chiasma opticum ?

Augenärztliche Gesichtsfelduntersuchung:
bitemporale Hemianopsie, Quadrantenanopsie

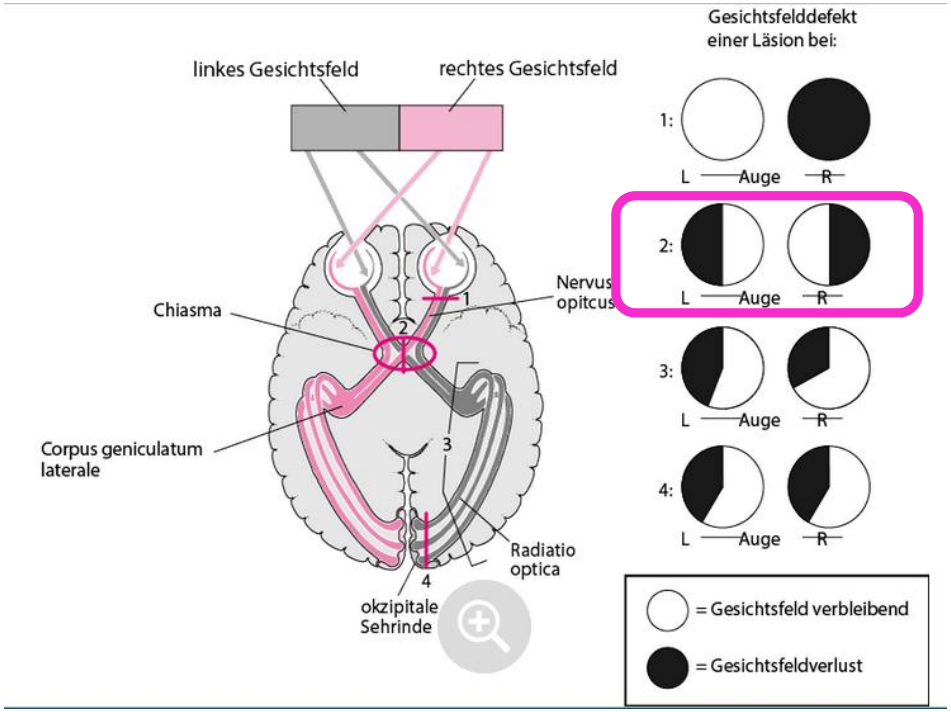

Kantonsspital St.Gallen

- Ätiologie der Raumforderung ?
- Hormonaktiv ja oder nein ?
- Ausfall von Hormonfunktionen ?
- Beeinträchtigung des Chiasma opticum ?
- Therapie-Optionen ?

Kantonsspital St.Gallen

Therapieoptionen bei Hypophysen-Raumforderungen

Beobachtung

Kleine, hormoninaktive Adenome

Zysten

Medikamentös

Prolaktinome (Dopaminagonisten)

Akromegalie (Somatostatinanaloga)

Operation

Hormonaktive Adenome (ACTH, GH)

Zysten

Kraniopharyngeom

Metastasen

unklare Ätiologie

Prof. Dr. O. Bozinov
Neurochirurgie

Nicht operable Läsionen

Metastasen

Interdisziplinäres Hypophysenkolloquium

Kantonsspital
St.Gallen