Demenz und Parkinson im MR

Antonia Strässle, Dipl. Radiologiefachperson
Dr. Stefan Markart, Oberarzt

Netzwerk
Radiologie

Inhalt

Netzwerk Radiologie

- Vorbereitung MRT-Untersuchung
- MRT Protokoll «Demenz»
- MRT Protokoll «DBS präop»
- Unruhige Patienten

Vorbereitung MRT Untersuchung

Netzwerk Radiologie

- MR Fragebogen
- MR Kleidung anziehen
- Metallgegenstände/elektronische Geräte entfernen (Zahnprothese, Hörgeräte, Schmuck, Haarspangen, etc.)

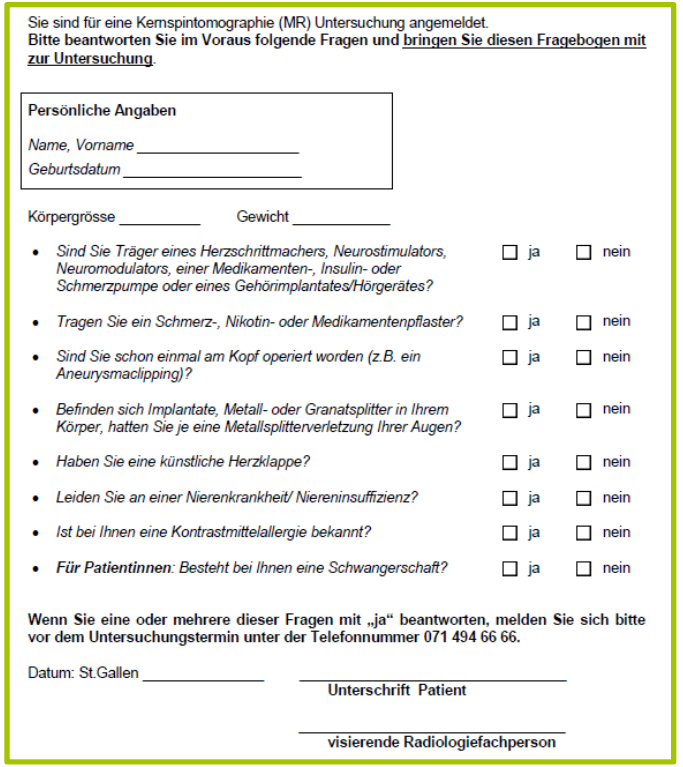

Sie sind für eine Kernspintomographie (MR) Untersuchung angemeldet.
Bitte beantworten Sie im Voraus folgende Fragen und bringen Sie diesen Fragebogen mit zur Untersuchung.

Persönliche Angaben

Name, Vorname _____

Geburtsdatum _____

Körpergrösse _____ Gewicht _____

- *Sind Sie Träger eines Herzschrittmachers, Neurostimulators, Neuromodulators, einer Medikamenten-, Insulin- oder Schmerzpumpe oder eines Gehörimplantates/Hörgerätes?* ☐ ja ☐ nein
- *Tragen Sie ein Schmerz-, Nikotin- oder Medikamentenpflaster?* ☐ ja ☐ nein
- *Sind Sie schon einmal am Kopf operiert worden (z.B. ein Aneurysmaclipping)?* ☐ ja ☐ nein
- *Befinden sich Implantate, Metall- oder Granatsplitter in Ihrem Körper, hatten Sie je eine Metallsplitterverletzung Ihrer Augen?* ☐ ja ☐ nein
- *Haben Sie eine künstliche Herzklappe?* ☐ ja ☐ nein
- *Leiden Sie an einer Nierenkrankheit/ Niereninsuffizienz?* ☐ ja ☐ nein
- *Ist bei Ihnen eine Kontrastmittelallergie bekannt?* ☐ ja ☐ nein
- ***Für Patientinnen**: Besteht bei Ihnen eine Schwangerschaft?* ☐ ja ☐ nein

Wenn Sie eine oder mehrere dieser Fragen mit „ja" beantworten, melden Sie sich bitte vor dem Untersuchungstermin unter der Telefonnummer 071 494 66 66.

Datum: St.Gallen _____ _____
Unterschrift Patient

_____
visierende Radiologiefachperson

Netzwerk
Radiologie

MRT Protokoll «Demenz»

MRT Protokoll «Demenz»

Netzwerk Radiologie

Avanto fit 1.5Tesla

Dauer: 26:40 min

Skyra/Skyra fit 3Tesla

Dauer: 20:00 min

MRT Protokoll «Demenz»

Netzwerk Radiologie

Demenz		
Localizer	00:19	
		AutoAlign Scout
t2_tse_sag	02:58	
	3	
t1_mprage_sag_p2_iso	05:03	
	3	MPR Zuordnung
t2_tse_tra	03:44	
	4	
resolve_diff_tra	02:45	
	4	
t2_swi_tra_p2_2mm	04:08	
	4	
Cor nach Hippocampus kippen, Temp...		
t2_tse_cor	04:26	
MPR-Planung		
		MPR Planung
t2_tse_dark-fluid_tra	02:17	
	4	

Sagittal	Coronar	Transversal	Ergebnis
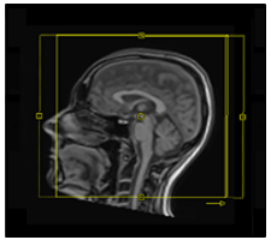	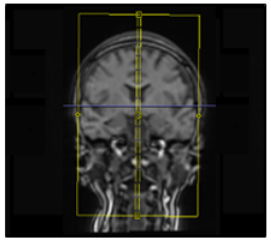	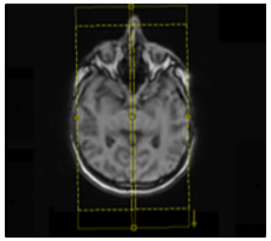	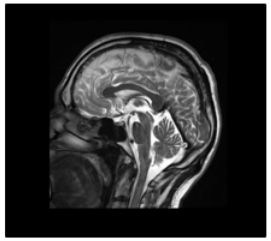

- Ausrichtung Falx cerebri, Gross-/Kleinhirn abbilden
- Anatomische Strukturen
- Zur Planung

technical facts

- T2 Gewichtung (TR: >2500ms)
- Turbospinecho

MRT Protokoll «Demenz»

Netzwerk Radiologie

Sagittal	Coronar	Transversal	Ergebnis
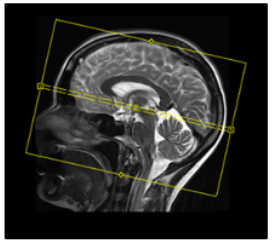	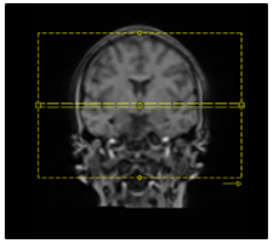	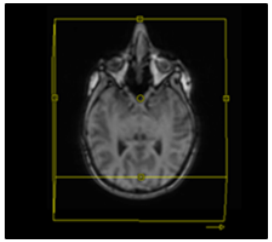	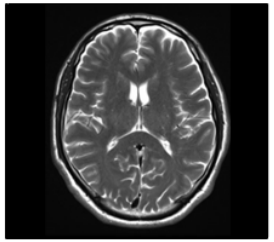

- Kippung C.A. – C.P. Linie, Gross-/Kleinhirn abbilden
- Anatomische Strukturen

MRT Protokoll «Demenz»

Netzwerk Radiologie

Demenz		
Localizer	00:19	
		AutoAlign Scout
t2_tse_sag	02:58	
	3	
t1_mprage_sag_p2_iso	05:03	
	3	MPR Zuordnung
t2_tse_tra	03:44	
	4	
resolve_diff_tra	02:45	
	4	
t2_swi_tra_p2_2mm	04:08	
	4	
Cor nach Hippocampus kippen, Temp...		
t2_tse_cor	04:26	
MPR-Planung		
		MPR Planung
t2_tse_dark-fluid_tra	02:17	
	4	

Sagittal	Coronar	Transversal	Ergebnis
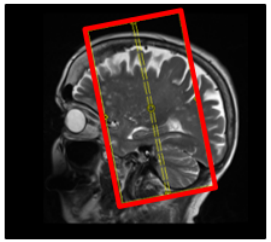	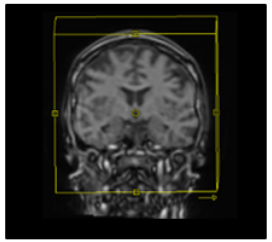	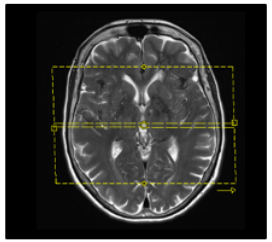	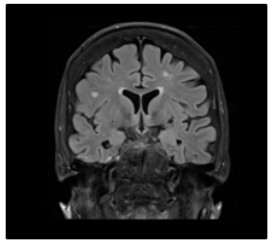

- Kippung senkrecht auf Hippocampus, Temporallappen abbilden
- Bilaterale Beurteilung Hippocampi

MRT Protokoll «Demenz»

Netzwerk Radiologie

Demenz	
Localizer	00:19
AutoAlign Scout	
t2_tse_sag	02:58
3	
t1_mprage_sag_p2_iso	05:03
3 MPR Zuordnung	
t2_tse_tra	03:44
4	
resolve_diff_tra	02:45
4	
t2_swi_tra_p2_2mm	04:08
4	
Cor nach Hippocampus kippen, Temp...	
t2_tse_cor	04:26
MPR-Planung	
MPR Planung	
t2_tse_dark-fluid_tra	02:17
4	

- Hirnvolumen
- Volumetrische Bestimmung

technical facts

- MPRAGE: Magnetization Prepared Rapid Gradient Echo
- 3D-Variante Turbo Flash
- Rekonstruktion in allen Ebenen
- T1 Gewichtung (TR >800ms)
- Sehr dünne Schichten

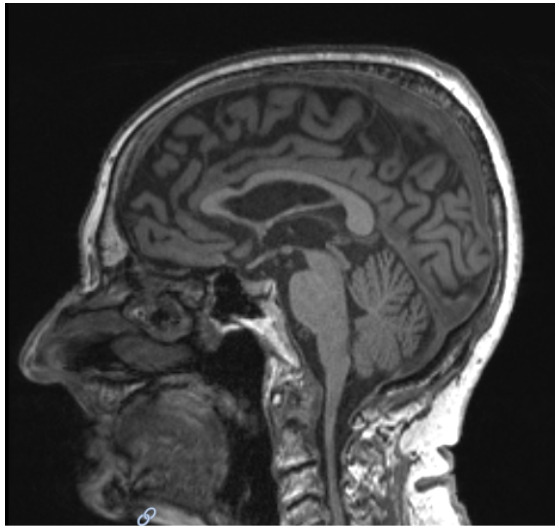

MRT Protokoll «Demenz»

Netzwerk Radiologie

Demenz		
Localizer		00:19
	AutoAlign Scout	
t2_tse_sag		02:58
	3	
t1_mprage_sag_p2_iso		05:03
	3	MPR Zuordnung
t2_tse_tra		03:44
	4	
resolve_diff_tra		02:45
	4	
t2_swi_tra_p2_2mm		04:08
	4	
Cor nach Hippocampus kippen, Temp...		
t2_tse_cor		04:26
MPR-Planung		
	MPR Planung	
t2_tse_dark-fluid_tra		02:17
	4	

- Nachweis frischer Ischämien

technical facts

- DWI: diffusion weighted imaging
- Beweglichkeit von Wassermolekülen im Extrazellulärraum

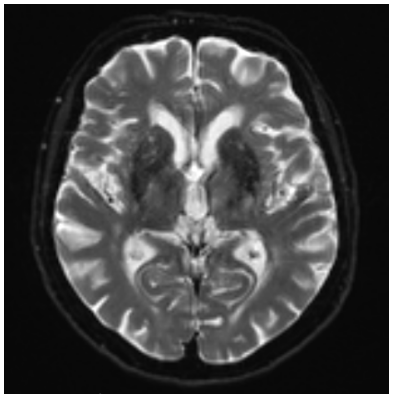

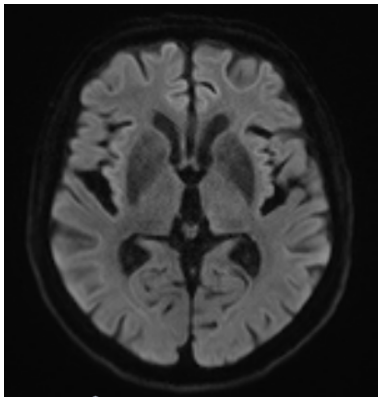

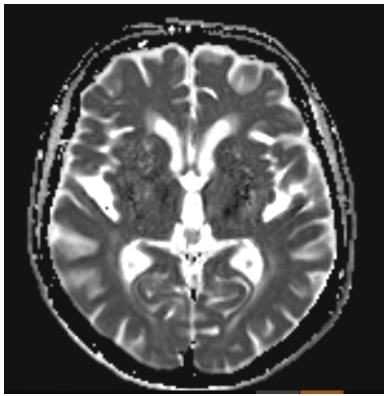

MRT Protokoll «Demenz»

Netzwerk Radiologie

- Nachweis von Mikroblutungen

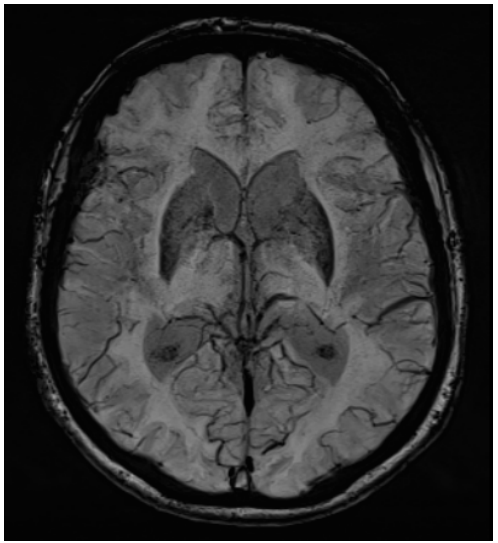

technical facts

- SWI: susceptibility weighted imaging
- Schnelle 3D GRE Sequenz
- Hohe örtliche Auflösung

MRT Protokoll «Demenz»

Netzwerk Radiologie

- Läsionen
- Hirnödem

technical facts

- FLAIR: fluid attenuated inversion recovery
- Inversion Recovery Sequenz
- Flüssigkeit unterdrückt / dunkel
- Starke T2 Gewichtung

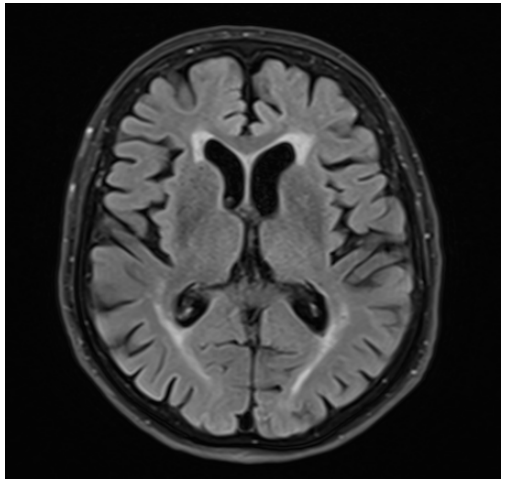

Netzwerk
Radiologie

MRT Protokoll «DBS PräOP»

MRT Protokoll «DBS PräOP»

- Tiefenhirnstimulation (engl. Deep brain stimulation, DBS)
- v.a. Therapie des Morbus Parkinson – Korrektur krankhafter Fehlleistungen im Gehirn
- Implantation feinster Elektroden zur chronischen Stimulation
- Präoperative Bildgebung

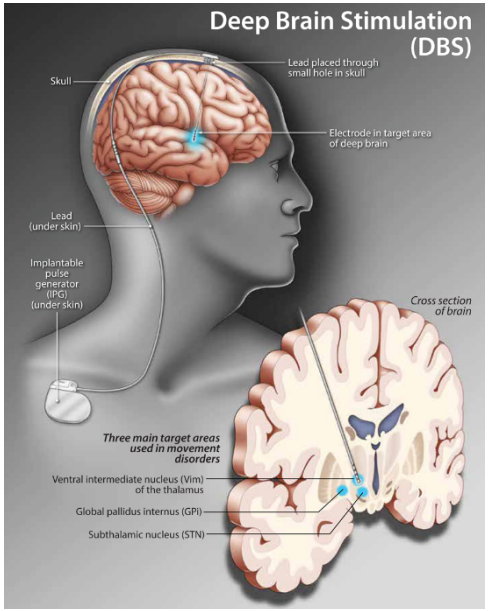

https://www.healthplexus.net/iTherapies/deep-brain-stimulation

Skyra/Skyra fit 3Tesla

Dauer: 26:00min

MRT Protokoll «DBS PräOP»

Netzwerk Radiologie

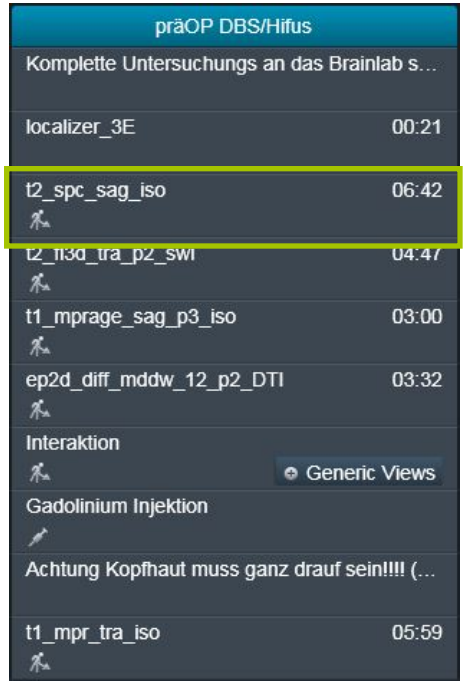

- Anatomische Strukturen
- Ödeme

technical facts

- 3D Fast Spinecho Sequenz
- T2-Gewichtung

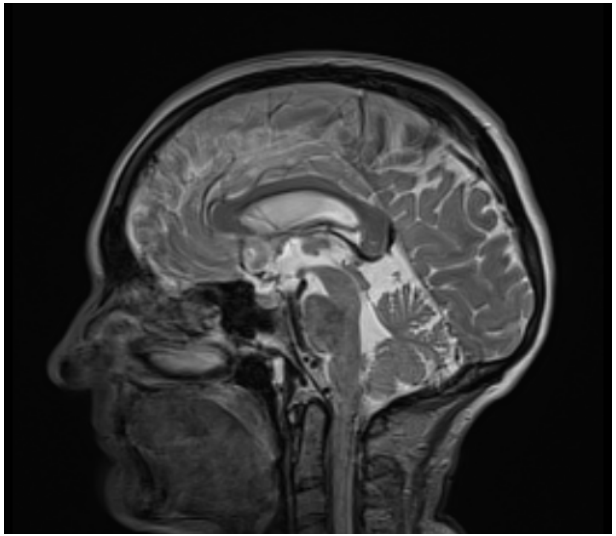

MRT Protokoll «DBS PräOP»

Netzwerk Radiologie

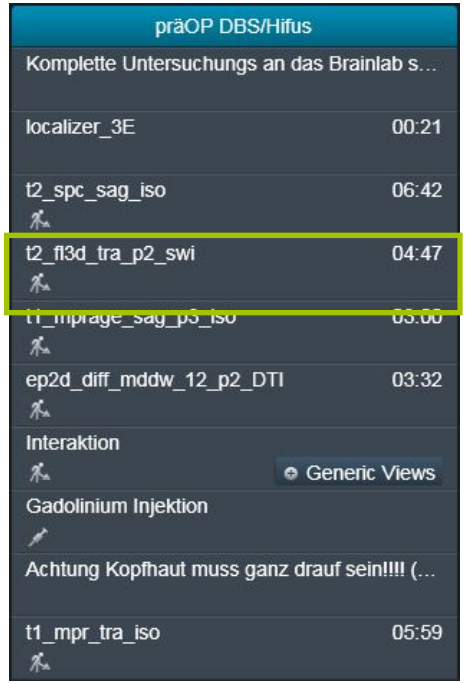

- Kerngebiete gut dargestellt - eisenhaltig

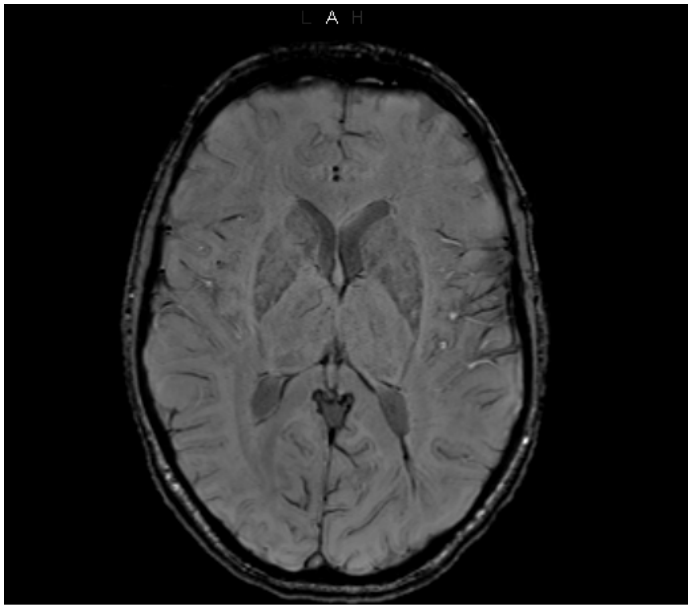

MRT Protokoll «DBS PräOP»

Netzwerk Radiologie

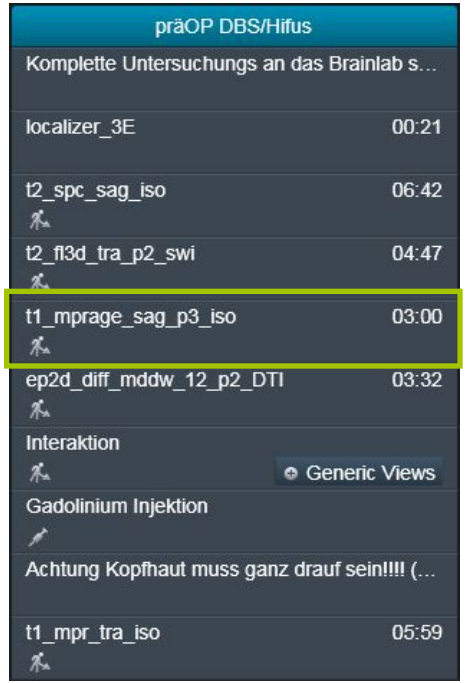

- Anatomische Strukturen

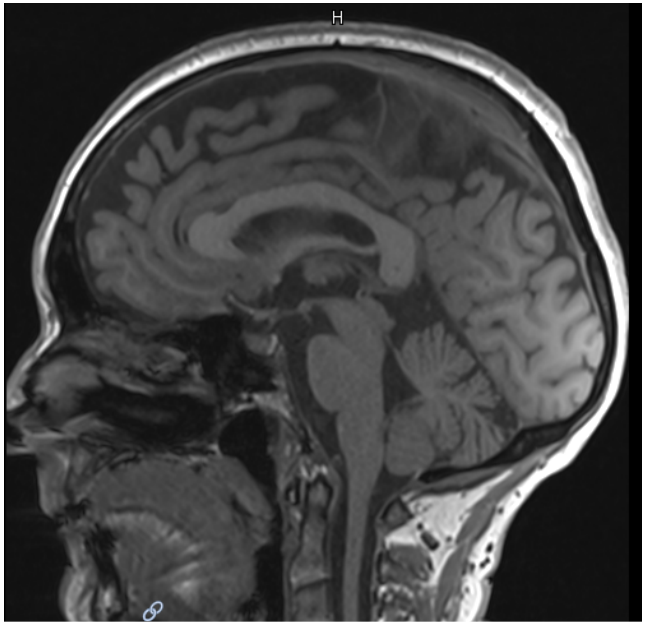

MRT Protokoll «DBS PräOP»

Netzwerk Radiologie

präOP DBS/Hifus	
Komplette Untersuchungs an das Brainlab s…	
localizer_3E	00:21
t2_spc_sag_iso	06:42
t2_fl3d_tra_p2_swi	04:47
t1_mprage_sag_p3_iso	03:00
ep2d_diff_mddw_12_p2_DTI	03:32
Interaktion	
Generic Views	
Gadolinium Injektion	
Achtung Kopfhaut muss ganz drauf sein!!!! (…	
t1_mpr_tra_iso	05:59

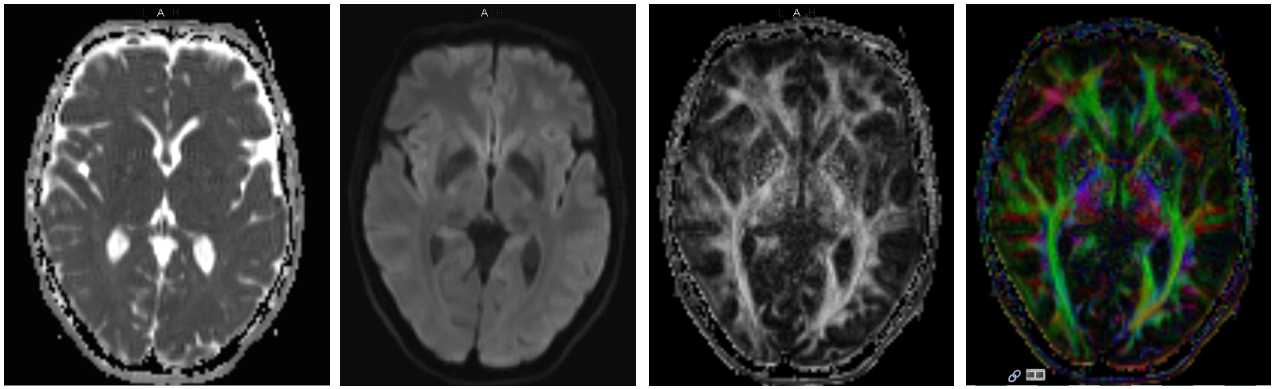

- Darstellung Nervenfasern

technical facts

- DTI: diffusion tensor imaging (Variante der DWI)
- Berechnung Tensor (3x3 Matrix)
- Zeitaufwändiger
- Rekonstruktion der Nervenbahnen möglich – Darstellung durch Farben

MRT Protokoll «DBS PräOP»

Netzwerk Radiologie

präOP DBS/Hifus	
Komplette Untersuchungs an das Brainlab s...	
localizer_3E	00:21
t2_spc_sag_iso	06:42
t2_fl3d_tra_p2_swi	04:47
t1_mprage_sag_p3_iso	03:00
ep2d_diff_mddw_12_p2_DTI	03:32
Interaktion	
Generic Views	
Gadolinium Injektion	
Achtung Kopfhaut muss ganz drauf sein!!!! (...	
t1_mpr_tra_iso	05:59

- Brainlab Sequenz
- Matchen mit Brainlab-Software

MR-Kontrastmittel KSSG

Gadovist 1.0

- Wirkstoff: Gadobutrolum
- Dosierung: 0,1 ml pro kg Körpergewicht
- Niedrigstes NSF-Risiko

Dotarem

- Wirkstoff: Gadotersäure
- Dosierung: 0,2 ml pro kg Körpergewicht
- Niedrigstes NSF-Risiko

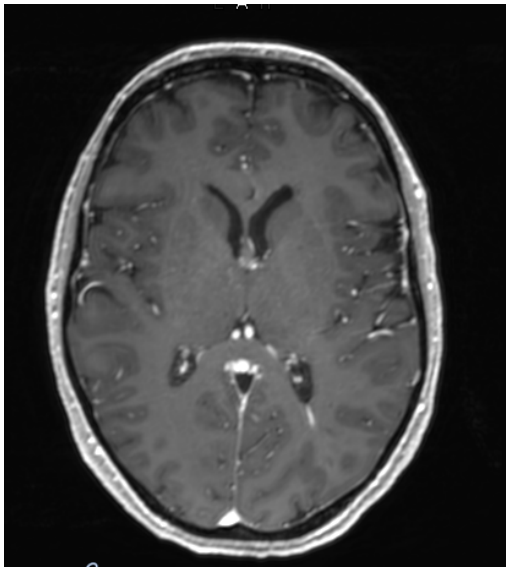

Unruhige Patienten

Netzwerk Radiologie

Gründe

- Platzangst
- Schmerzen im Liegen
- Demenzerkrankung
- Parkinsonerkrankung

Massnahmen

- Angehörige miteinbeziehen
- Lagerung optimieren
- Blade-Sequenzen
- Dormicum Nasenspray
- Narkose

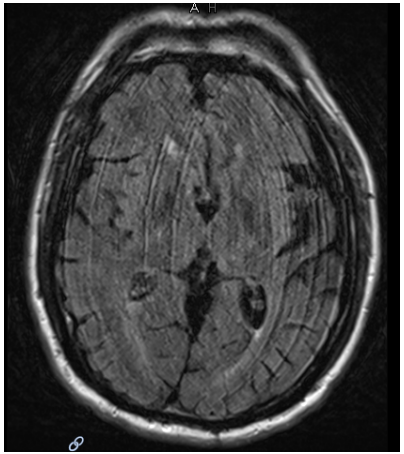

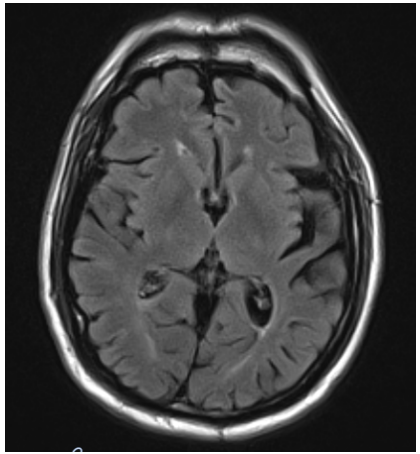

Blade – technical facts

- Blade- / Propellertechnik
- K-Raum: rotierende statt parallele Datenerfassung
- Kombination mit FLAIR, T1, SE oder GRE Sequenzen möglich
- Geringerer SNR, längere Aufnahmezeit

Netzwerk Radiologie

MR bei Demenz

Übersicht

Netzwerk Radiologie

- Rolle des MR
- Demenzformen bzw. Demenzursachen

Rolle des MR bei Demenz

Netzwerk Radiologie

- Abklärung behandelbarer Demenzursachen (z.B. Tumore, Normaldruckhydrozephalus etc.)
- Differenzierung der Demenzerkrankungen (z.B. Alzheimer-Demenz, vaskuläre Demenz etc.)
- Verlaufskontrollen

ABER: Die Morphologie hinkt der Klinik hinterher

Quantifizierung der zerebralen Alterationen

Netzwerk Radiologie

- Fazekas-Skala: Läsionen der weissen Substanz
- GCA-Skala: **G**lobale **C**orticale **A**trophie
- Koedam-Skala: Parietale Atrophie
- MTA-Skala: **M**ediale **T**emporallappen **A**trophie

- Zerebrale Volumetrie

Fazekas-Skala (Vaskuläre Demenz)

Ausdruck der Mikroangiopathie

- 0 Keine/wenige Läsionen der weissen Substanz (eine Läsion pro Lebensdekade)
- 1 Multiple Läsionen
- 2 Beginnende Konfluierung
- 3 Ausgedehnte Konfluierung

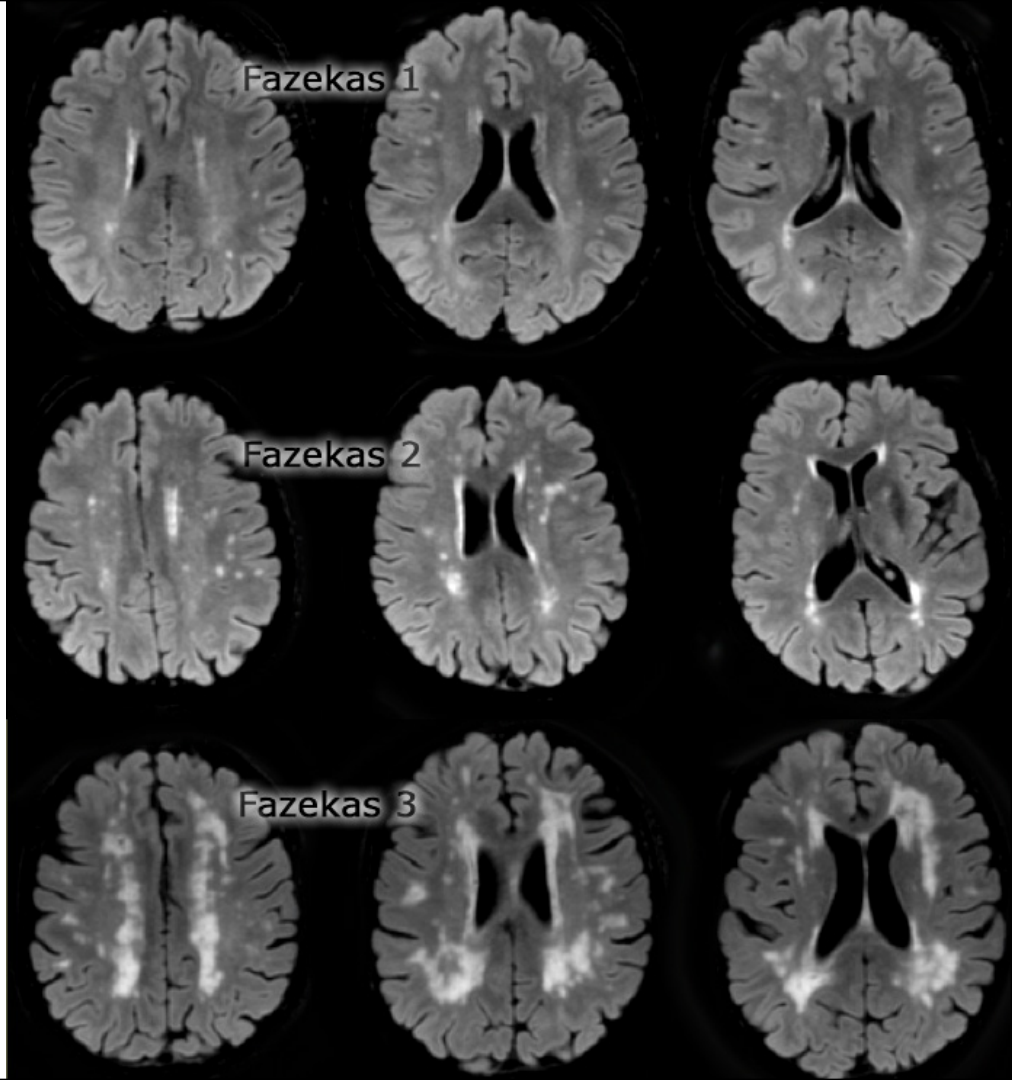

GCA-Skala (globale Atrophie)

Netzwerk Radiologie

- 0 Keine kortikale Atrophie
- 1 Geringe Atrophie mit Öffnung der Sulci
- 2 Moderate Atrophie mit Volumenverlust der Gyri
- 3 Ausgeprägte Atrophie mit „Messerklingen“-Gyri

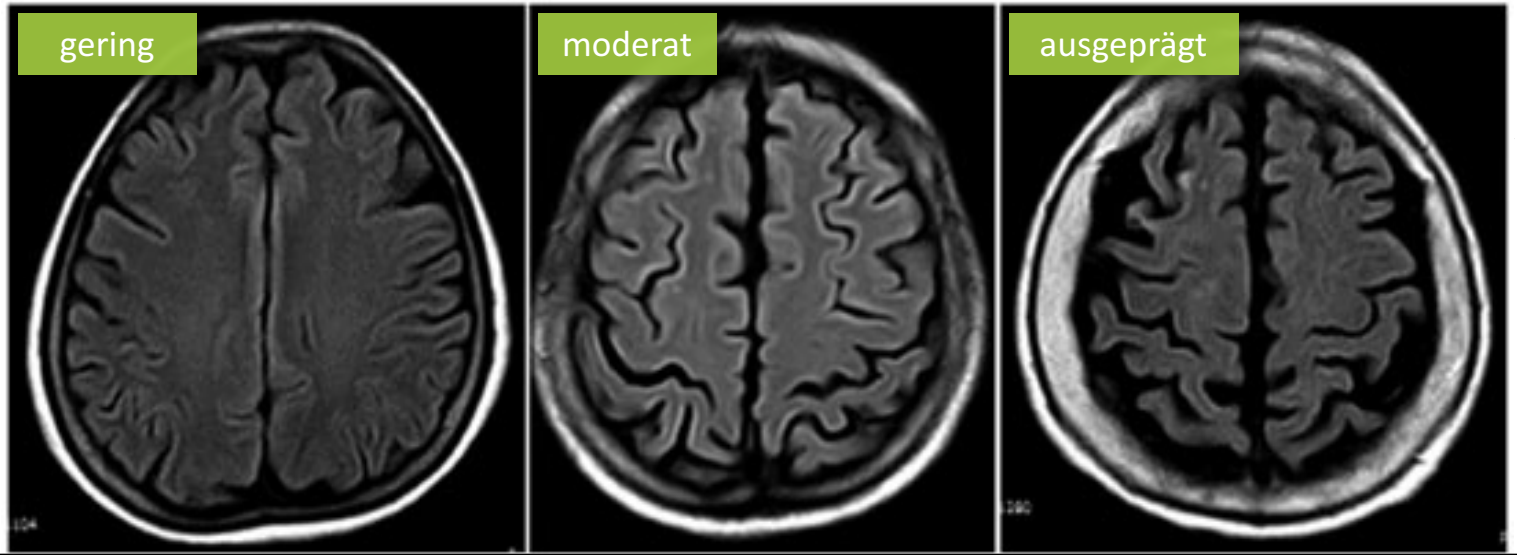

Koedam-Skala (parietale Atrophie)

- 0 Keine parietale Atrophie
  Enge Sulci
- 1 Geringe parietale Atrophie
  Geringe Erweiterung des Sulcus cinguli im posterioren Abschnitt und des Sulcus parietooccipitalis
- 2 Deutliche parietale Atrophie
  Deutliche Erweiterung der oben gennanten Sulci
- 3 End-Stadium Atrophie („Messerklingen-artig“)
  extreme Erweiterung der oben gennanten Sulci

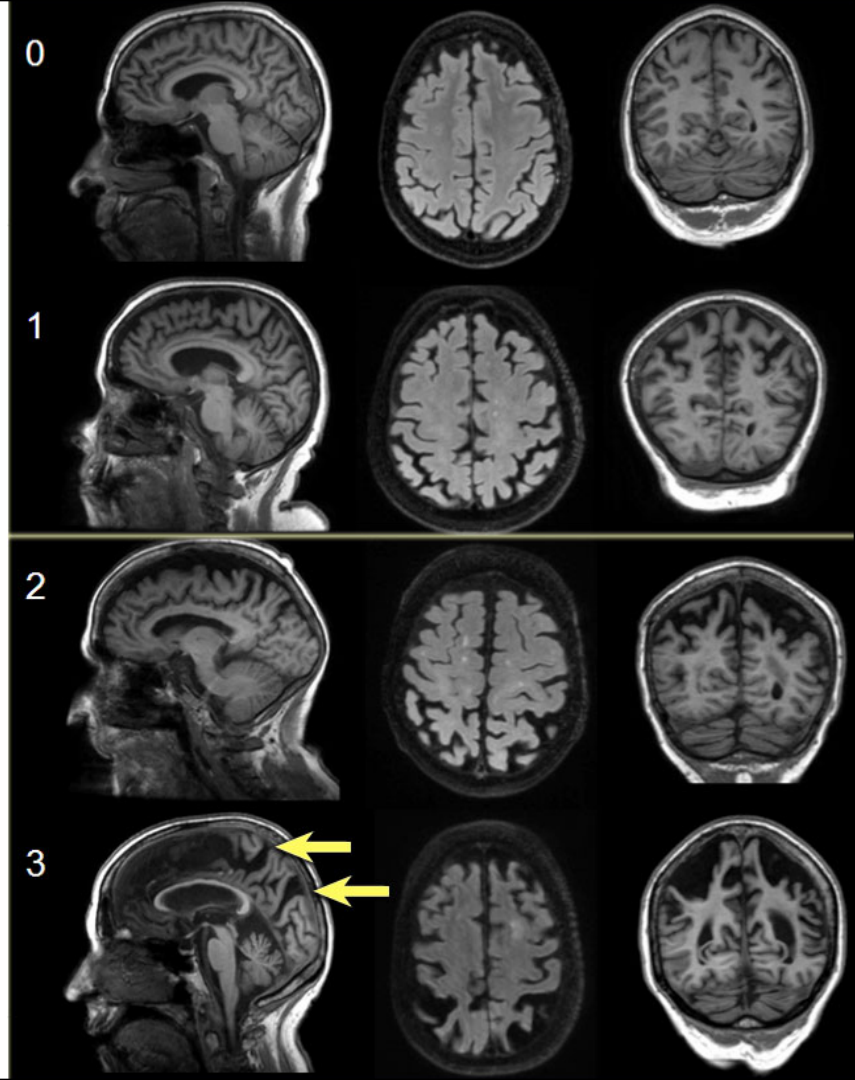

Koedam-Skala (parietale Atrophie)

Netzwerk Radiologie

- Neben der medialen temporalen Atrophie ist auch die parietale Atrophie hinweisend auf eine Alzheimer-Erkrankung

MTA-Skala (mesiotemporale Atrophie)

Netzwerk Radiologie

- Beurteilung in einer T1w 3D (MPRAGE)
- Senkrecht zur AC-PC-Linie (Commissura anterior – posterior)
- Posterior der Corpora mamillaria
- Sichtbar: Hippocampi, Pons, Crura cerebri

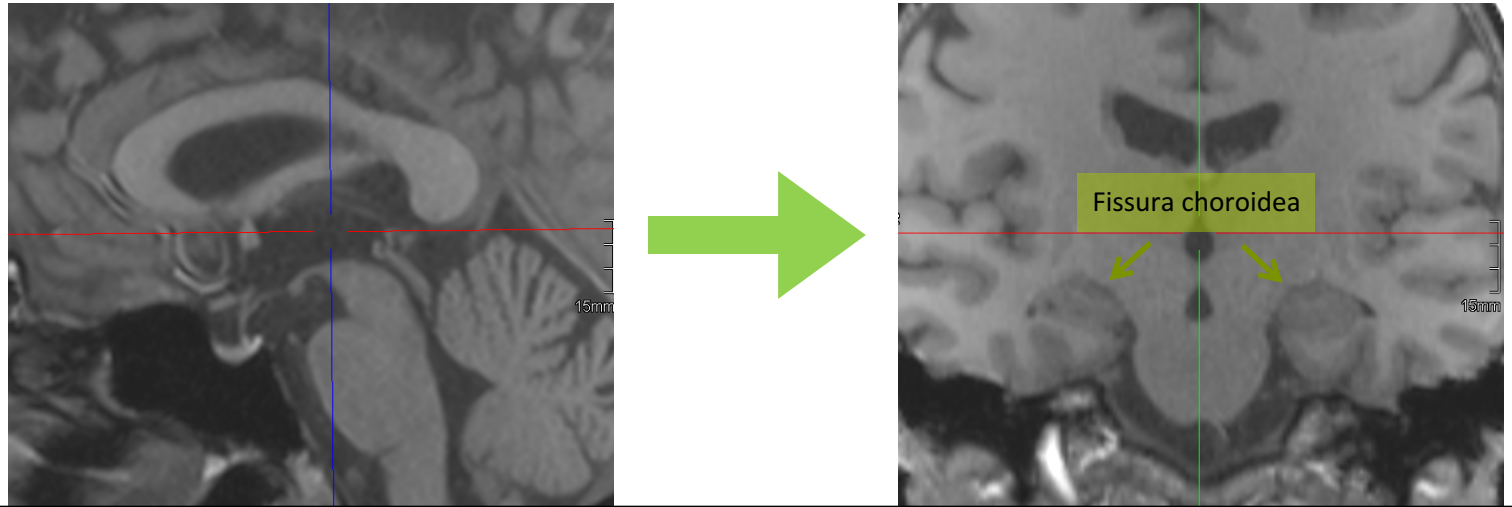

MTA-Skala

- 0 Keine Atrophie
- 1 Erweiterung der Fissura choroidea
- 2 Zusätzliche Erweiterung des Seitenventrikeltemporalhorns
- 3 Moderate Hippocampusatrophie (verminderte Höhe)
- 4 Deutliche Hippocampusatrophie

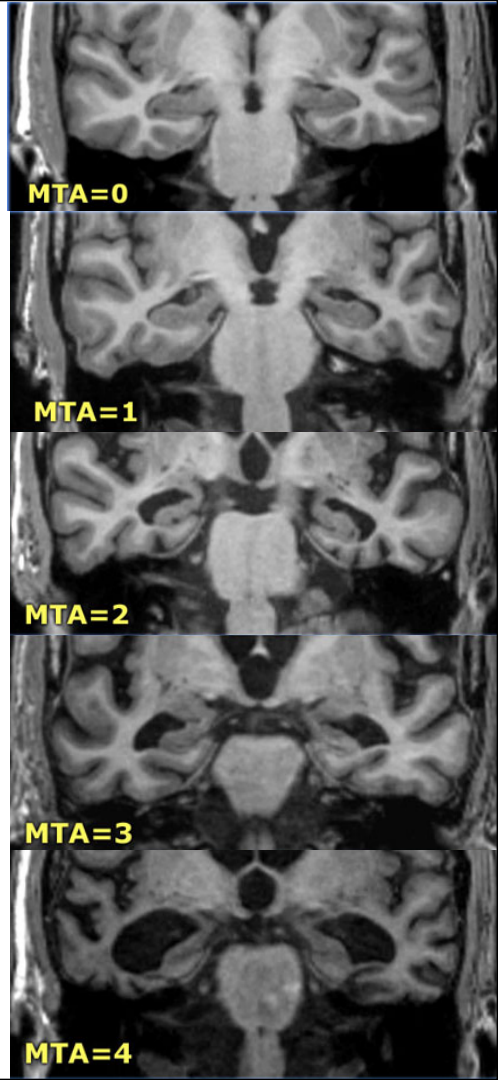

MTA-Skala

Was ist pathologisch?

- < 75 Jahre MTA ≥ 2
- > 75 Jahre MTA ≥ 3

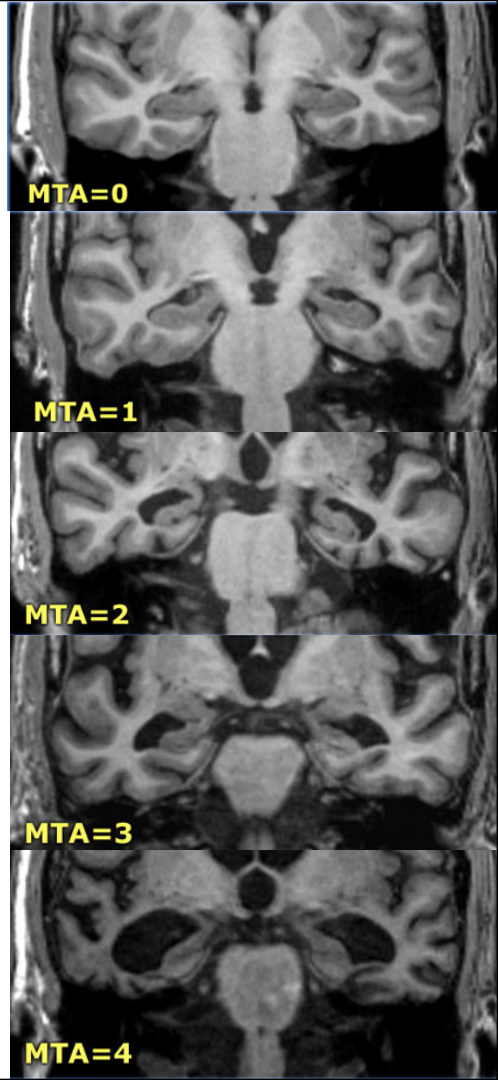

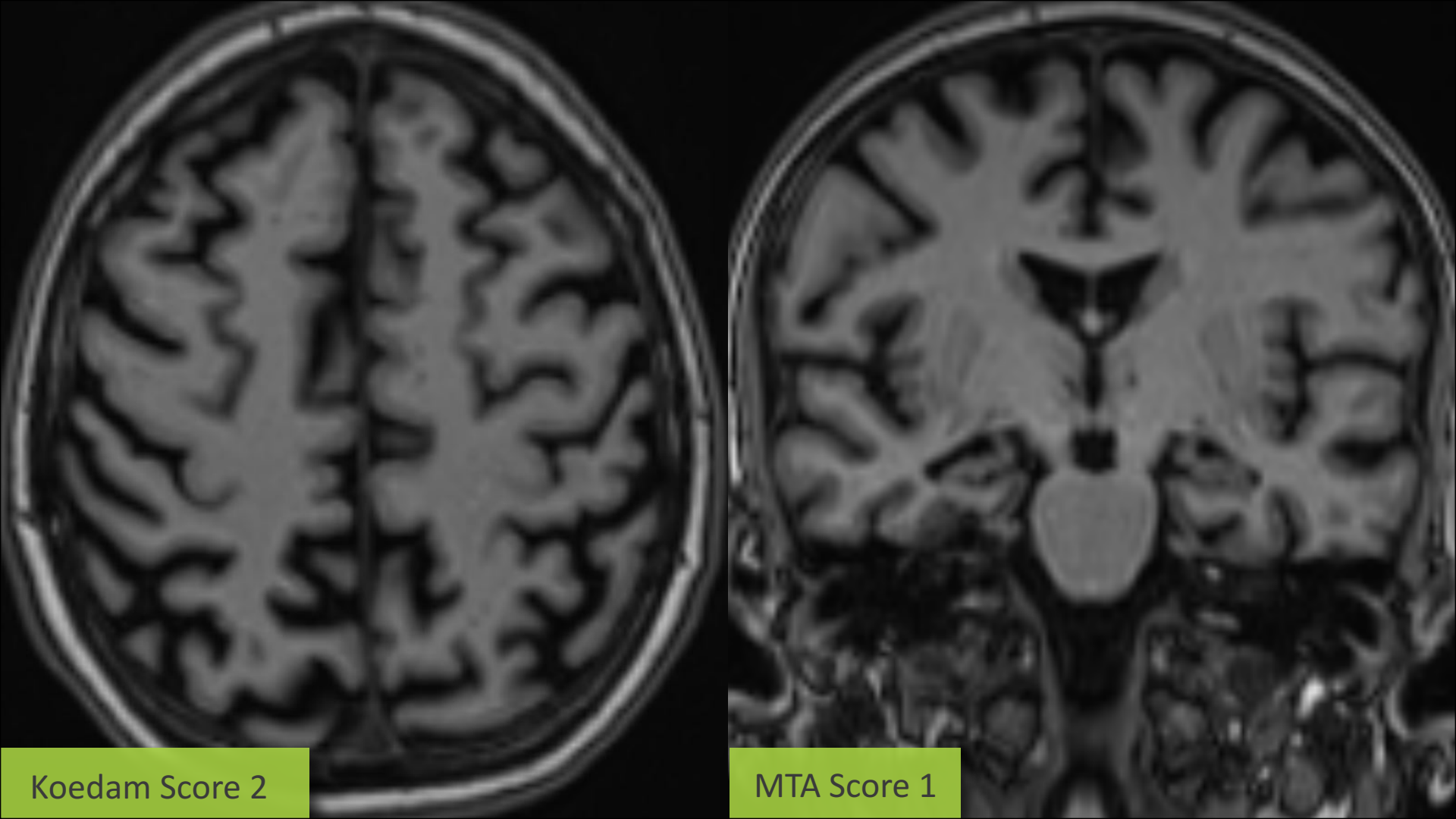
Koedam Score 2
MTA Score 1

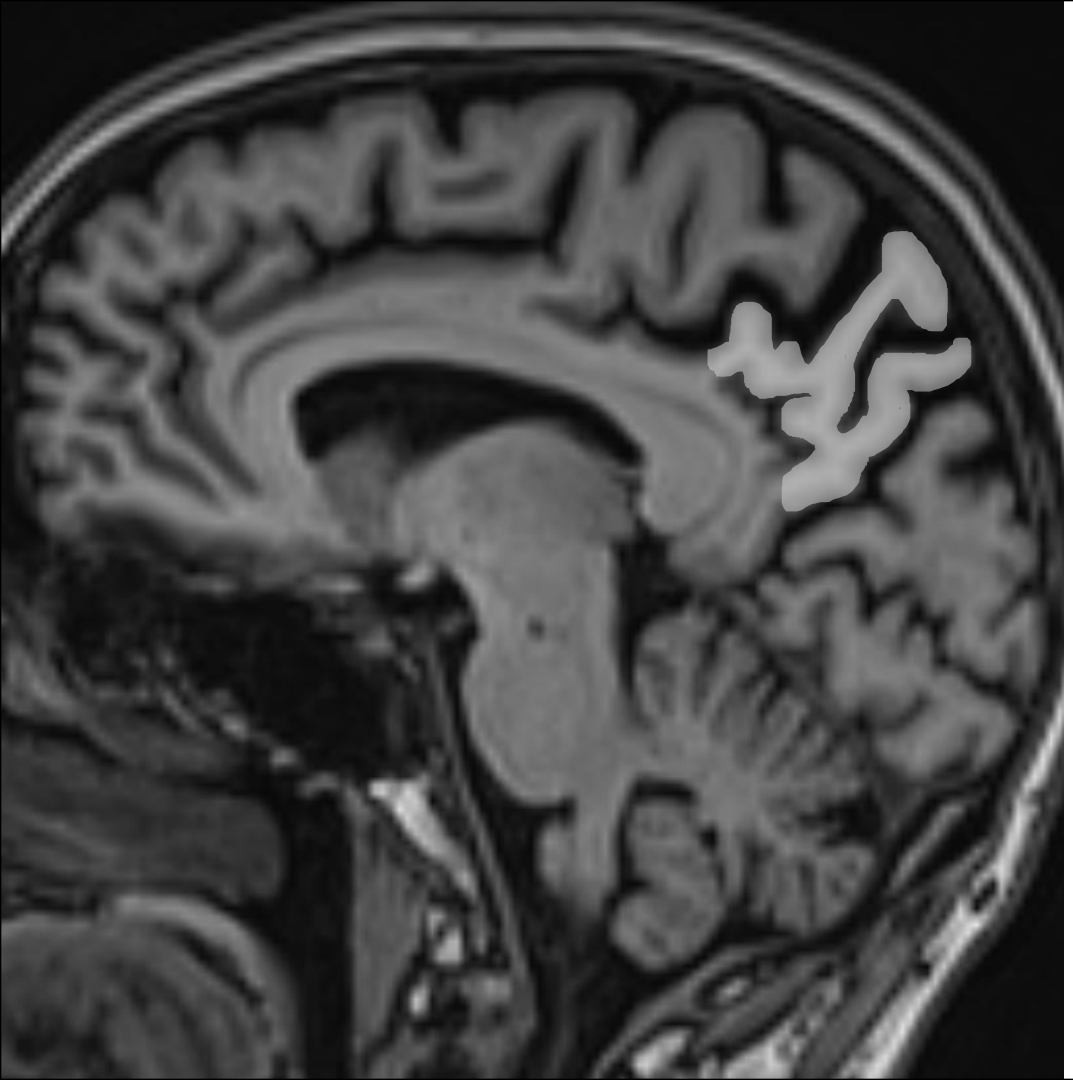

Netzwerk Radiologie

Erweiterung des posterioren Sulcus cinguli und Sulcus parietooccipitalis im Rahmen der Volumenminderung des Praecuneus, ein early onset Alzheimer ist denkbar.

Repräsentative Schnittbilder des Patienten:

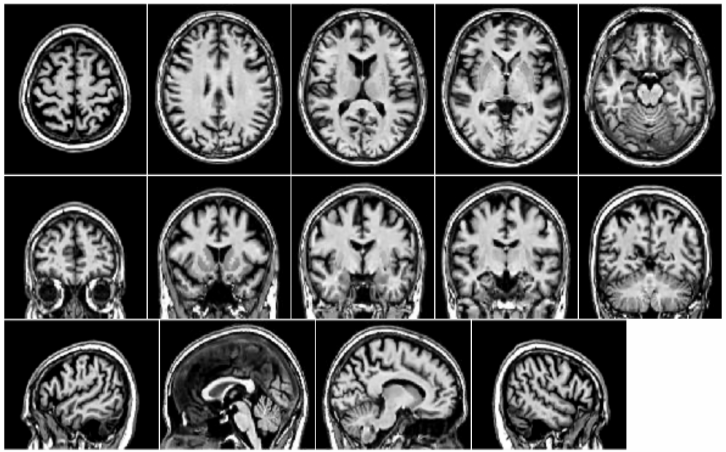

Zum Vergleich 1.5T-MR-Aufnahmen einer gesunden Kontrolle von 56 Jahren:

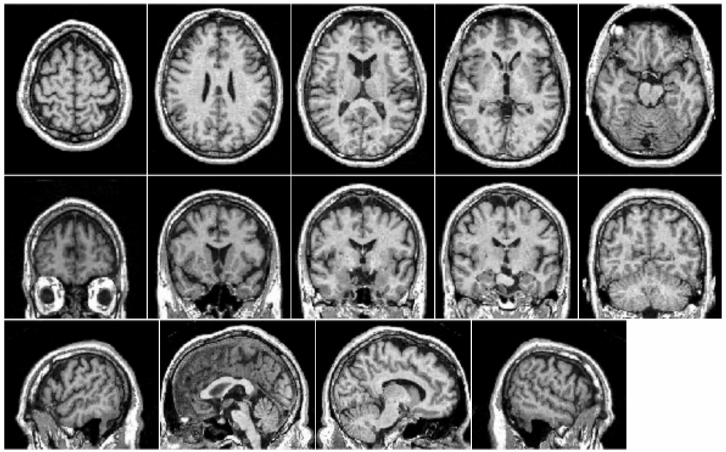

Diagramme:

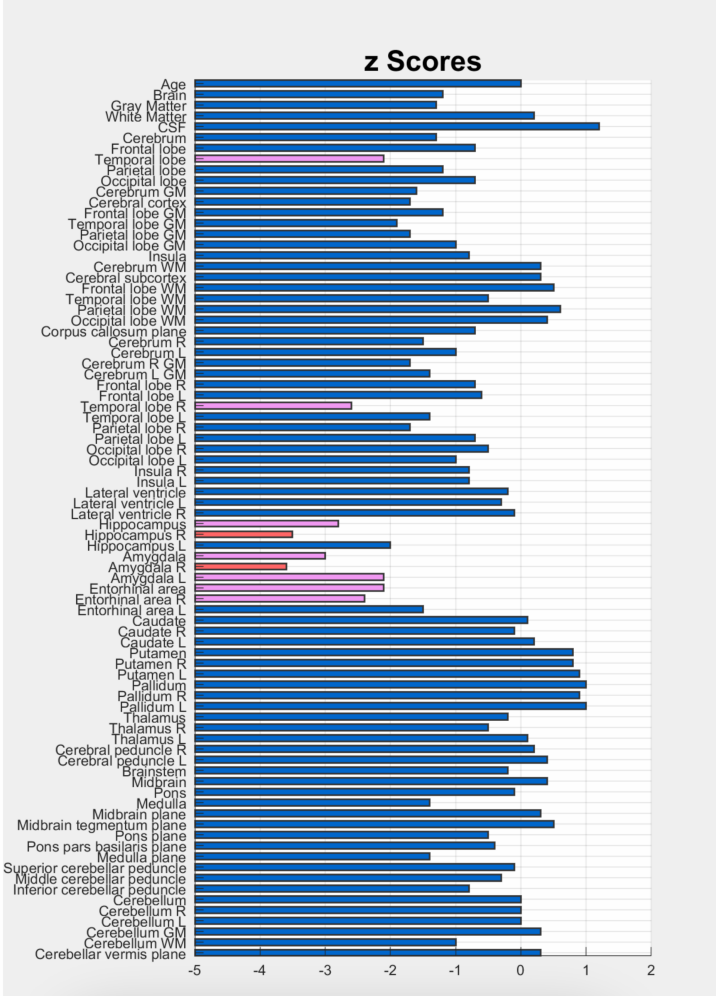

Netzwerk Radiologie

klinik lengg

Schweizerische Epilepsie-Klinik

Medizinischer Direktor
Prof. Dr. Dr. med. Thomas Grunwald
Bleulerstrasse 60, CH-8008 Zürich
Tel.: +41 44 387 61 11; Fax: +41 44 387 63 97

Klinik für Erwachsene
pract. med. Oona Kohnen, Dr. med. Kristina König
Klinik und Poliklinik für Kinder und Jugendliche
Dr. med. Judith Kiol
Poliklinik für Erwachsene
Prof. Dr. med. Martin Kurthen
Klinische Psychologie, Psychiatrie
Dr. phil. Matthias Schmutz, Dr. med. Heike Schwemmer
Klinische Neurophysiologie
Prof. Dr. Dr. med. Thomas Grunwald
Schlafmedizin
pract. med. Ari Bauerfeind
Medizinische Bildverarbeitung
Prof. Dr. med. Hans-Jürgen Huppertz
Neuropsychologie
Prof. Dr. rer. nat. Hennric Jokeit

Hippocampus-Volumetrie

Netzwerk Radiologie

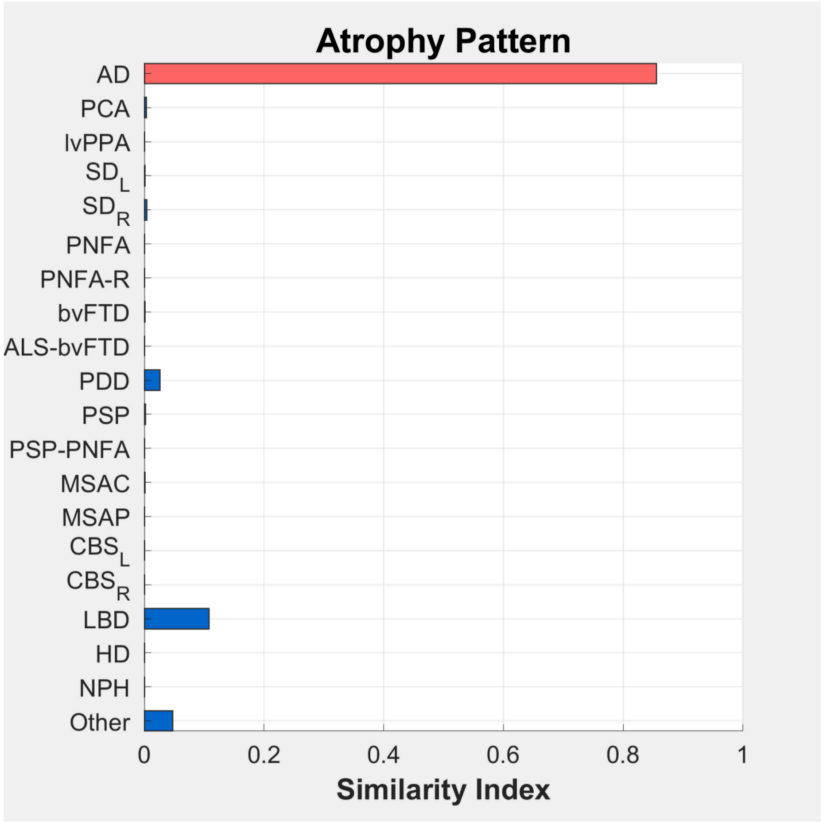

Disclaimer:

Alle vorstehenden Ergebnisse der volumetrischen MRI-Analyse sollten nur in Zusammenschau mit den klinischen Befunden gewertet werden.

Sie sind nicht geeignet, um daraus alleine eine Diagnose abzuleiten.

AD = Alzheimer's disease, PCA = Posterior cortical atrophy (Benson syndrome)
lvPPA = logopenic variant of primary progressive aphasia, SD = semantic dementia, either with left (svPPA/ltvFTD) or right (rtvFTD) predominant temporal lobe atrophy
PNFA = progressive nonfluent aphasia (=nfvPPA), PNFA-R = crossed PNFA with right atrophy
bvFTD = behavioral variant of fronto-temporal dementia, ALS-bvFTD = ALS with bvFTD signs
PDD = Parkinson's disease dementia, PSP = progressive supranuclear palsy
PSP-PNFA = progressive supranuclear palsy - progressive nonfluent aphasia syndrome
MSA = multiple system atrophy (either cerebellar or parkinsonian subtype)
CBS = corticobasal syndrom (either with left or right predominant atrophy)
LBD = Lewy body dementia, HD = Huntington disease, NPH = normal pressure hydrocephalus

MRT-Muster

Netzwerk Radiologie

- Alzheimer‘s Disease (AD):
  Mediale Temporallappen-Atrophie (MTA) und parietale Atrophie (Koedam)

- Vaskuläre Demenz (VaD):
  Globale Atrophie (GCA), diffuse Läsionen der weissen Substanz („Leukenzephalopathie“) und „strategische Infarkte“ (Regionen mit kognitiver Funktion)

- Frontotemporale Lobär-Degeneration (FTLD):
  (Asymmetrische) Frontallappen-Atrophie und Atrophie des Temporalpols

- Demenz mit Lewy Bodies (DLB):
  Keine Spezifischen Abnormalitäten

	AD	VaD	FTLD	DLB
Hippocampus-Atrophie	+++	++	++	-
Temporale Atrophie	++	+	+++	-
Frontale Atrophie	-	+	+++	-
Parietale Atrophie	++	+	-	-
Lakunen	-	+++	-	-
Marklagerläsionen	-	+++	-	-
Strategische Infarkte	-	+++	-	-

MRT-Muster	
Globale Atrophie	Vaskuläre Demenz Physiologisches Altern
Mediotemporale Atrophie	AD, FTLD (asymmetrisch)
Frontale Atrophie	FTLD
Läsionen der weissen Substanz	Vaskuläre Demenz Physiologisches Altern
Strategische Infarkte	Vaskuläre Demenz

Alzheimer-Erkrankung

Netzwerk Radiologie

- Häufigste Demenzursache
- Häufigste zerebrale Amyloid-Ablagerungs-Erkrankung
- Akkumulation von Amyloid-β, Bildung extrazellulärer Plaques und intrazellulären „tau-Fibrillen“ mit Neuronenverlust.

Alzheimer-Erkrankung

Netzwerk Radiologie

Volumenverlust in charakteristischen Lokalisationen:

- Mesiotemporale Atrophie, insb. Hippocampusregion (MTA-Score)
- Kortikale Atrophie temporoparietal (Koedam-Score)

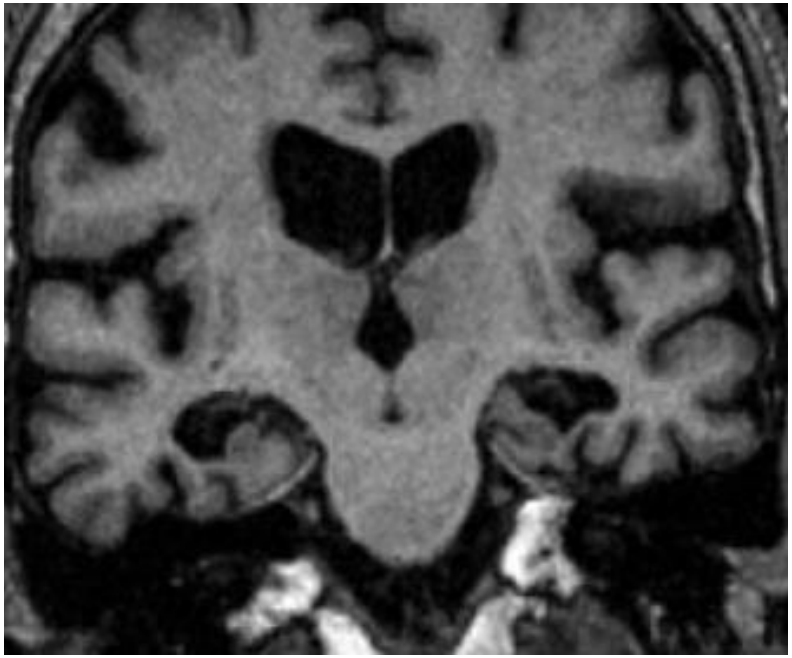

Vaskuläre Demenz

Netzwerk Radiologie

- Multiple Infarkte
- Strategischer Infarkt (Thalamus, Crus posterius, Gyrus angularis, frontales Marklager)
- Chronisch subkortikale Marklagerischämien bei zerebraler Mikroangiopathie, (z.B. chronisch hypertensiv)
- Hämorrhagische Demenz (z.B. Amyloidangiopathie)
- Genetisch: CADASIL

Vaskuläre Demenz - Amyloid vs. Hypertension

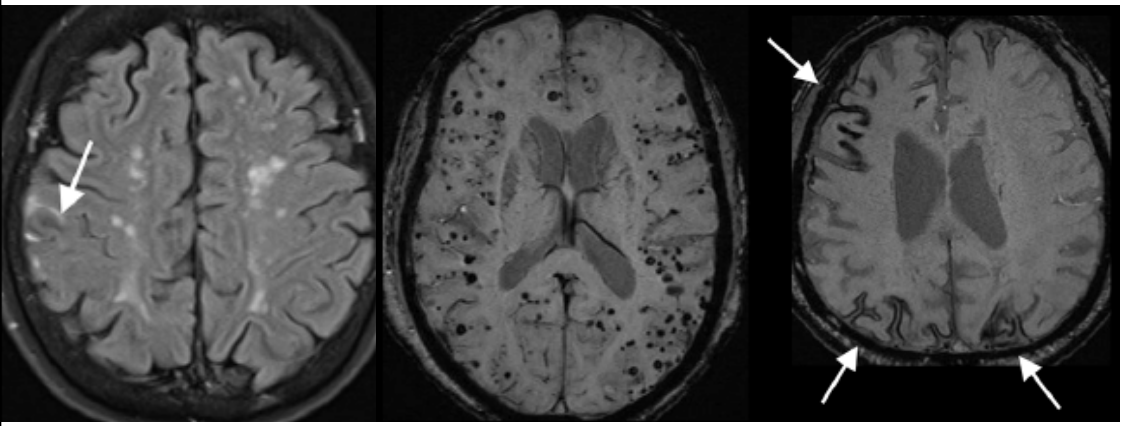

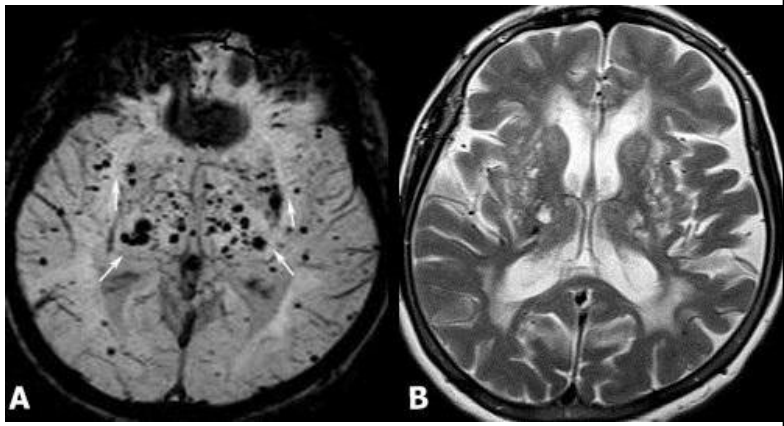

Amyloidangiopathie

- Kortikal/subkortikal
- Sparen tiefes Marklager, Basalganglien und Hirnstamm aus
- Lobärblutungen, superfizielle Siderose

Hypertension

- Marklager inkl. Hirnstamm und tiefe graue Substanz
- „Hypertensive Massenblutung“ möglich

Chen et al. (2019). Advances in cerebral amyloid angiopathy imaging. Therapeutic Advances in Neurological Disorders.
Sahin et al. (2014). Susceptibility-Weighted MR Imaging: Added value of susceptibility signals in diagnosis of hemorrhagic lesions of the brain. Turkish Journal of Cerebrovascular Diseases

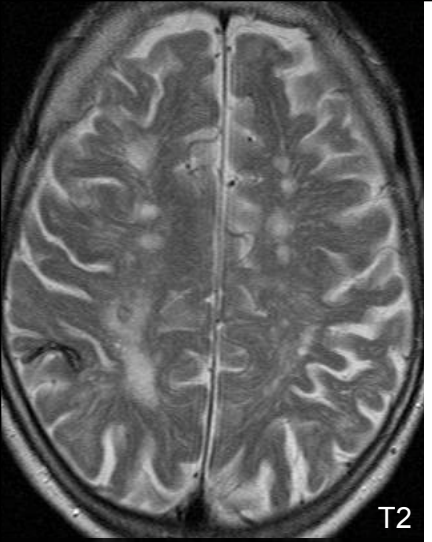

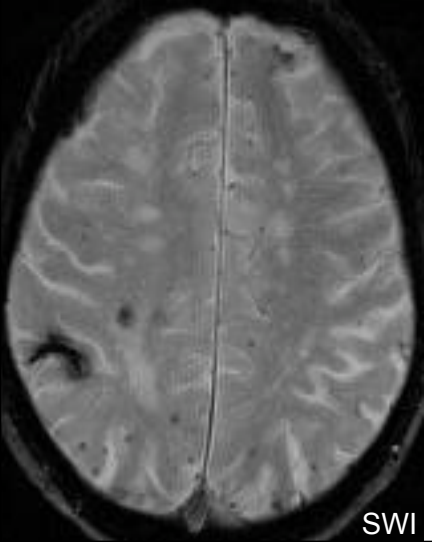

Vaskuläre Demenz Amyloidangiopathie

Akkumulation von Amyloid-β in der Gefässwand von leptomeningealen und kortikalen Gefässen.
Vaskuläre Fragilität, was bei normotensiven, älteren Patienten zu Lobärblutungen führen kann.

Klinik:

- Durch Gehirnblutungen: Schlaganfallsymptome, Kopfschmerzen, Krampfanfälle, Vigilanzminderung
- Demenz

Die Diagnose erfolgt gemäss modifizierten Boston-Kriterien

KASTEN

Modifizierte Boston-Kriterien zur Diagnose einer Blutung bedingt durch zerebrale Amyloidangiopathie (7)

1) sichere ZAA (postmortale pathologische Untersuchung)
   - lobäre, kortikale oder kortiko-subkortikale Blutung
   - schwere ZAA mit Vaskulopathie
   - keine anderen Pathologien
2) wahrscheinliche ZAA mit unterstützender Pathologie (klinische Daten und Gewebeuntersuchung)
   - lobäre, kortikale oder kortiko-subkortikale Blutung
   - Nachweis von ZAA im Gewebe
   - keine anderen Pathologien
3) wahrscheinliche ZAA (klinische Daten und Bildgebung mittels CCT und cMRT)
   - mehrere Blutungen in lobären, kortikalen oder kortiko-subkortikalen Regionen (Kleinhirnblutungen sind erlaubt) oder
   - einzelne Blutung in einer lobären, kortikalen oder kortiko-subkortikalen Region und Nachweis einer fokalen (≤ 3 Sulci) oder disseminierten (≥ 4 Sulci) superfiziellen Hämosiderose
   - Alter über 55 Jahre
   - keine anderen Ursachen für die Blutung oder die superfizielle Hämosiderose
4) mögliche ZAA (klinische Daten und Bildgebung mittels CCT oder cMRT)
   - einzelne Blutung in lobärer, kortikaler oder kortiko-subkortikaler Region oder
   - Nachweis einer fokalen (≤ 3 Sulci) oder disseminierten (≥ 4 Sulci) superfiziellen Hämosiderose
   - Alter über 55 Jahre
   - keine anderen Ursachen für die Blutung oder die superfizielle Hämosiderose

CCT, craniale Computertomographie; cMRT, craniale Magnetresonanztomographie; ZAA, zerebrale Amyloidangiopathie;

aerzteblatt.de

CADASIL

Netzwerk Radiologie

„Cerebral autosomal dominant arteriopathy with subcortical infarcts and leukoencephalopathy“ (Mutation im Chromosom 19)

- Symptombeginn meist zwischen 30-50 Jahre
- Rezidivierende TIAs oder Strokes in mehreren Gefässterritorien durch fibrotische Wandverdickung und Stenosierung kleiner Gefässe

CADASIL

- Konfluierende Marklagergliosen
- Typischer Beginn im anterioren Temporallappen und der Capsula externa.
- Aussparung der subkortikalen U-Fasern und des Kortex
- Zerebrale Mikrohämorrhagien möglich
- Im Verlauf kommt es zu Hirnatrophie

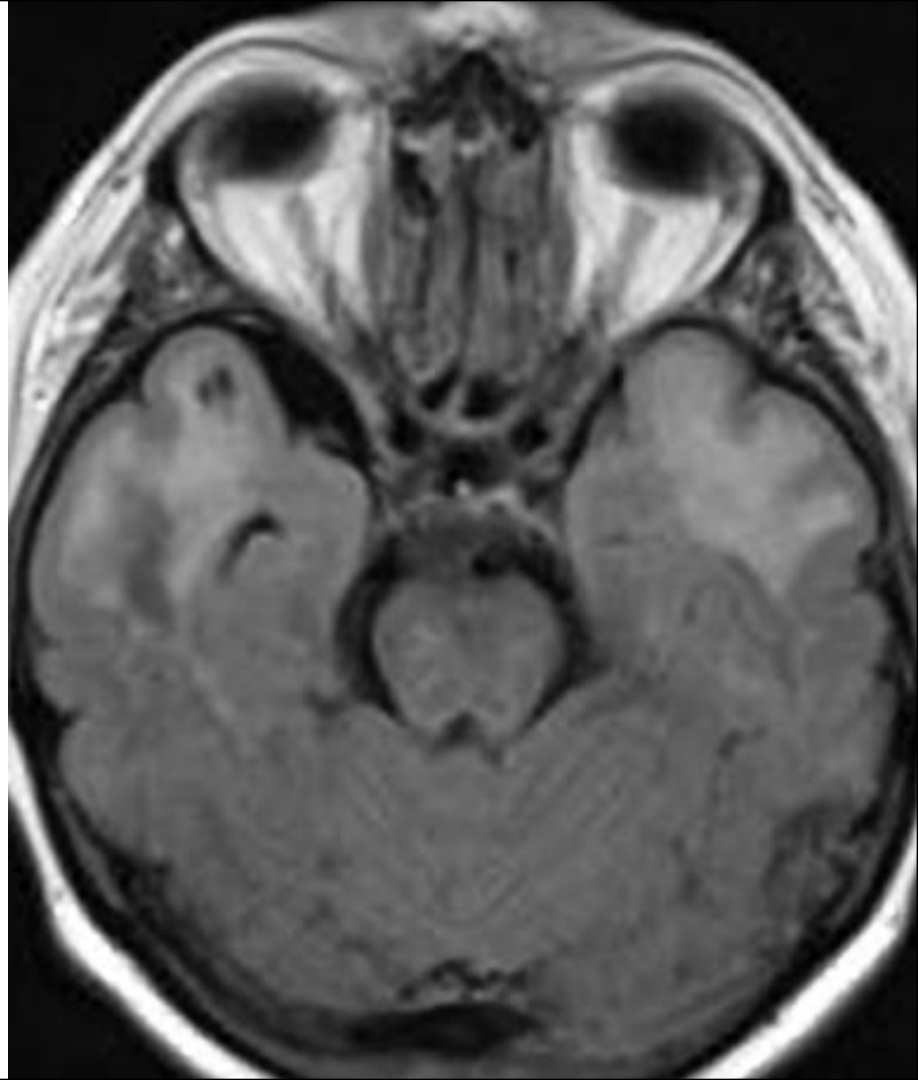

Frontotemporale Lobärdegeneration (FTLD)

Netzwerk Radiologie

FTLD-Spektrum:

- Frontotemporale Demenz (FTD) als Verhaltensvariante
- Primär nicht-flüssige Aphasie (PNFA) und Semantische Demenz (SD) als sprachliche Varianten
- Amyotrophe Lateralsklerose mit frontotemporaler Demenz (ALS+FTD)
- Corticobasale Degeneration (CBD)
- Progrediente Supranukleäre Blickparese (PSP)

- Intrazelluläre Ablagerungen von Tau- und Nicht-Tau-Proteinen
- fokal asymmetrische Atrophie

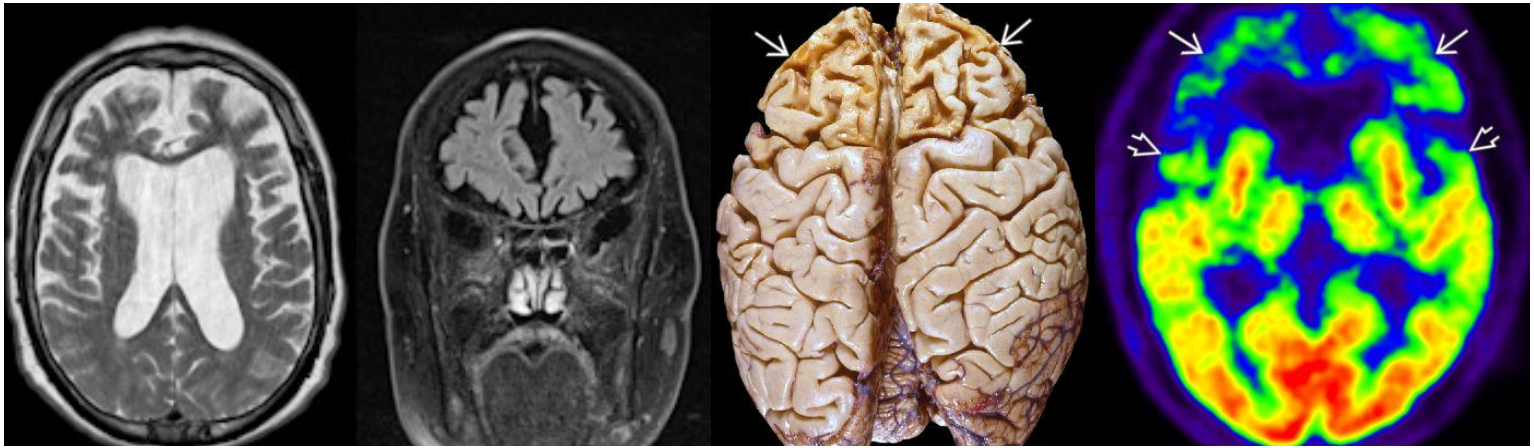

Einige weitere Demenzursachen

Netzwerk Radiologie

- Creutzfeldt-Jakob
- Normaldruckhydrozephalus
- Huntington-Erkrankung
- Wernicke-Enzeohalopathie

Creutzfeld-Jakob-Erkrankung

- Häufigste menschlich übertragbare spongiforme Enzephalopathie, eine Prionen-Erkrankung

- 4 Typen:
  - Sporadisch (85%)
  - Genetisch / familiär (15%)
  - Iatrogen
  - Variante

- Klink: 55-75 Jahre, schnell progressive Demenz, Tod innerhalb von ca. 4 Monaten

- T2/FLAIR, Diffusionsrestriktion
- Basalganglien, Thalamus, Kortex
- Posteriorer Thalamus („Pulvinar-Zeichen“)
- Posteromedialer Thalamus („Hockey stick-Zeichen“)

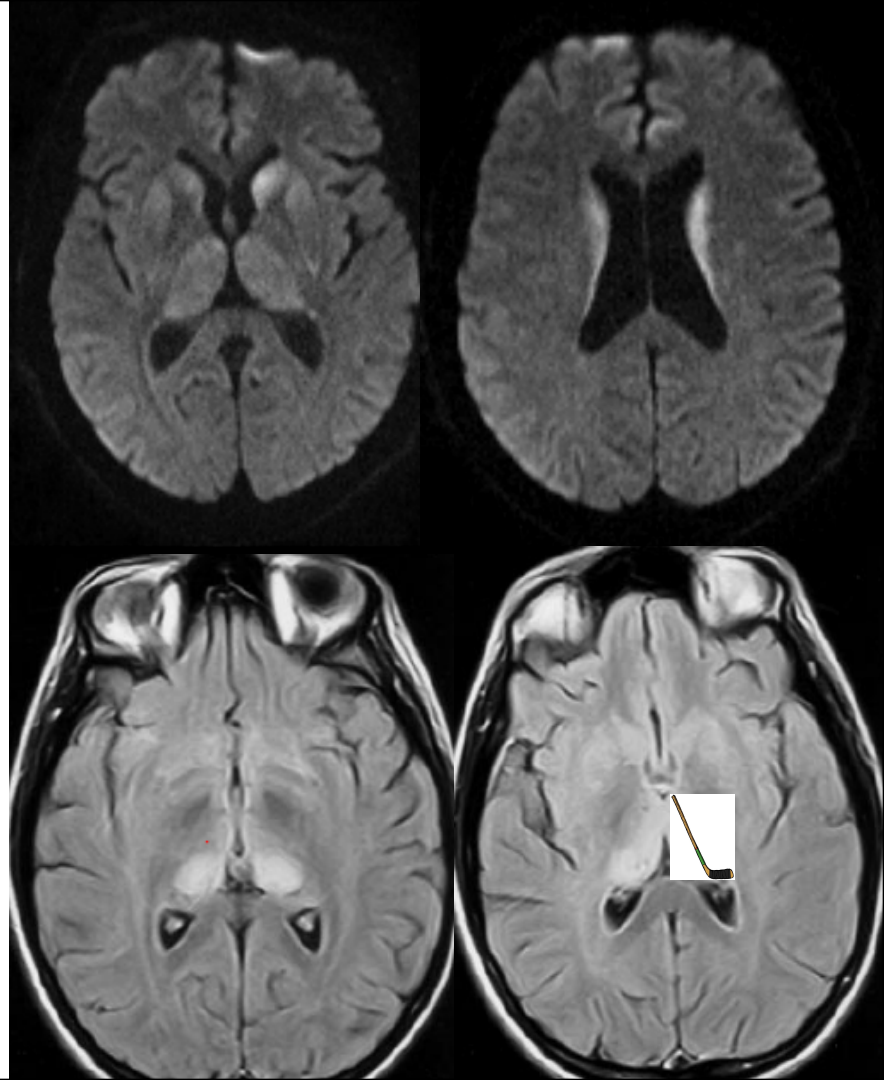

Normaldruckhydrozephalus

Netzwerk Radiologie

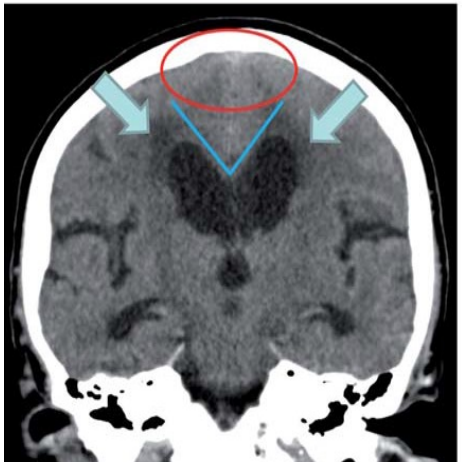

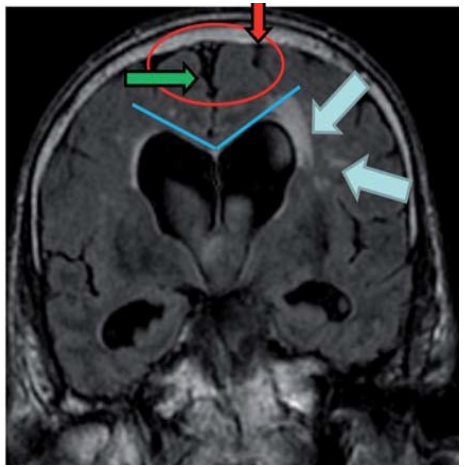

Hakim-Trias
- Harninkontinenz
- Gangstörung
- Störungen der Gedächtnisleistungen

Corpus callosum Winkel
- NPH: < 90°
- Atrophie: > 90°

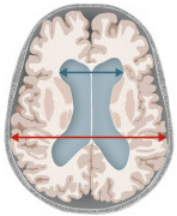

Evans-Index = $\frac{\text{max. Innendurchmesser der Frontalhörner}}{\text{max. Innendurchmesser des Schädels}}$

Evans-Index
- NPH: > 0.3
- Atrophie: < 0.3

wikipedia.org, medicalforum.ch

Wernicke-Enzephalopathie

Netzwerk Radiologie

- Thiamin (Vit. B1) - Mangel
- Häufig bei Alkohol-Abusus
- U. a. Verwirrung, Ataxie, Opthalmoplegie, Demenz

Symmertische Hyperintensitäten der T2/FLAIR:

Corpora mammillaria, medialer Thalamus, Tectum, periaquäduktal

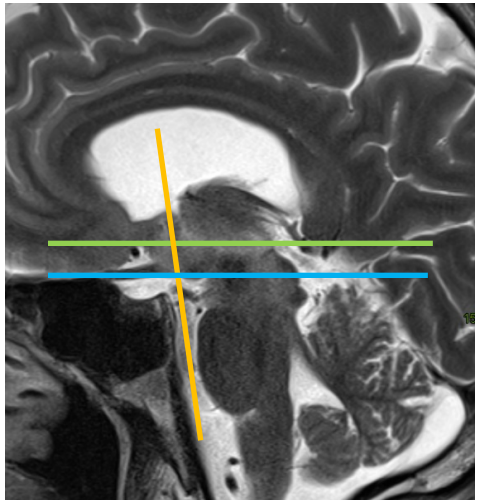

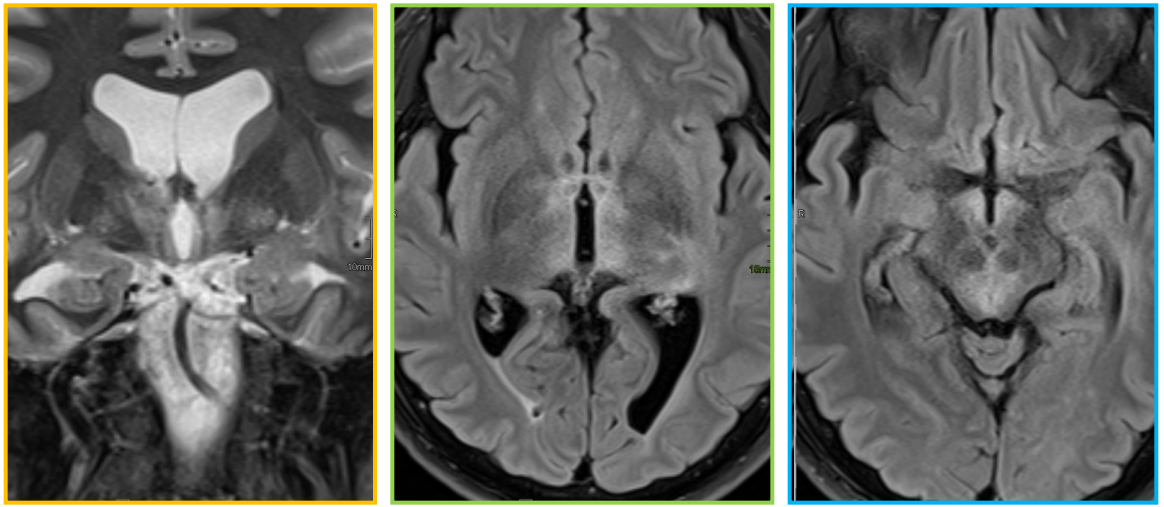

Netzwerk Radiologie

MR bei Parkinson

Übersicht

Netzwerk Radiologie

- Rolle des MR
- Morbus Parkinson und atypische Parkinson-Syndrome

Rolle des MR bei Parkinson

Netzwerk Radiologie

- Die Bildgebung des Morbus Parkinson ist nicht spezfisch

- Hauptaufgaben:

  - Parkinson-Erkrankung vs. atypische Parkinson-Syndrome
  - Ausschluss von Erkrankungen/Pathologien mit Parkinson-ähnlichen Symptomen (z.B. Stammganglieninfarkte, Normaldruckhydrozephalus)
  - Planung einer Deep Brain Stimulation (DBS)

Morbus Parkinson

Netzwerk Radiologie

- Epidemiologie:
  - Ältere Patienten, meist > 65 Jahre
  - Juvenile Form: Manifestation 20 - 40 Jahre

- Pathologie: Eine Synucleinopathie mit Bildung von Lewy-Bodies. Degeneration dopaminerger nigrostriataler Neuronen, was zu einer Volumenminderung der Substantia nigra führt

- Symptome: motorisch und nicht motorisch
  - Klassisch: Tremor, Rigor, Bradykinese

wikipedia.org

Parkinson-MR

„Schwalbenschwan
Erscheinung der
Substantia nigra
in der SWI

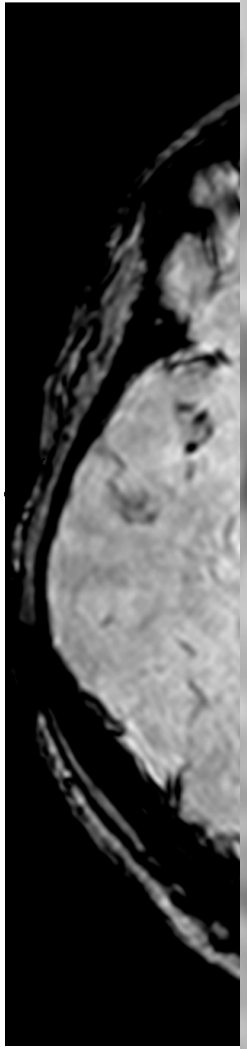

PLOS ONE 9(4): e93814 Apr 2014; Schwarz et al.: The ‘Swallow Tail’ Appearance of the Healthy

MR bei Parkinson

Netzwerk Radiologie

- Nigrosomen sind kleine Cluster dopaminerger Zellen der Substantia nigra. Es sind 5 Nigrosomen beschrieben, die ein paar Millimeter gross sind.

- Nigrosom-1 ist das grösste Nigrosom und findet sich im posterioren Drittel der Substantia nigra. In der SWI stellt es sich als lineare Hyperintensität dar und ist bilateral von linearen Hypointensitäten umgeben, was zum Schwalbenschwanz führt.

- Dieses Nigrosom enthält den grössten Anteil der Neuronen, die bei Parkinson betroffen sind, was zum Verlust der Hyperintensität und so zum Verlust des Schwalbenschwanzes führt.

MR bei Parkinson

Netzwerk Radiologie

Der Verlust der normalen „Schwalbenschwanz-Konfiguration“ in axialen SWI Sequenzen ist das vielversprechenste Zeichen

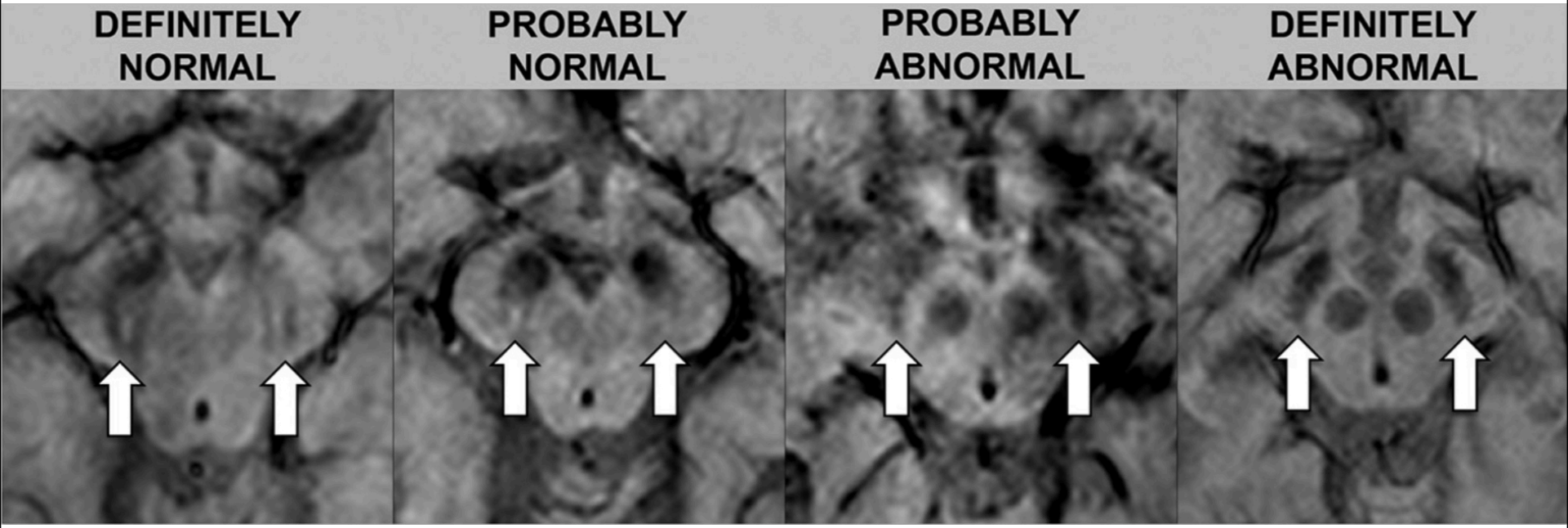

AJNR 38:1737-4 Sep 2017; Shams et al.: MRI of the Swallow Tail Sign: A Useful Marker in the Diagnosis of Lewy Body

Atypische Parkinson-Syndrome

Netzwerk Radiologie

- Demenz mit Lewy-Bodies (DLB)
- Multisystematrophie (MSA)
- Progressive supranukleäre Parese (PSP)
- Kortikobasale Degeneration (CBD)

Multisystematrophie (MSA)

Netzwerk Radiologie

- Pathologie: Neurodegenerative Erkrankung und ebenfalls einer „Synucleinopathie“, also ein fehlerhafter alpha-Synuclein-Metabolismus, was zu abnormalen intrazellulären Ablagerungen führt, im Gegensatz zum Morbus Parkinson und der Demenz mit Lewy-Bodies jedoch ohne Bildung von Lewy-Bodies.

- Klinik: Symptombeginn typischerweise zwischen 40-60
  - MSA-C: Prädominant zerebelläre Symptome
  - MSA-P: Prädominant Parkinson-artige Symptome

MSA-C

- T2w Hyperintensitäten der Tractus pontocerebellares (Pons, Pedunculi cerebellares mediales, Cerebellum)

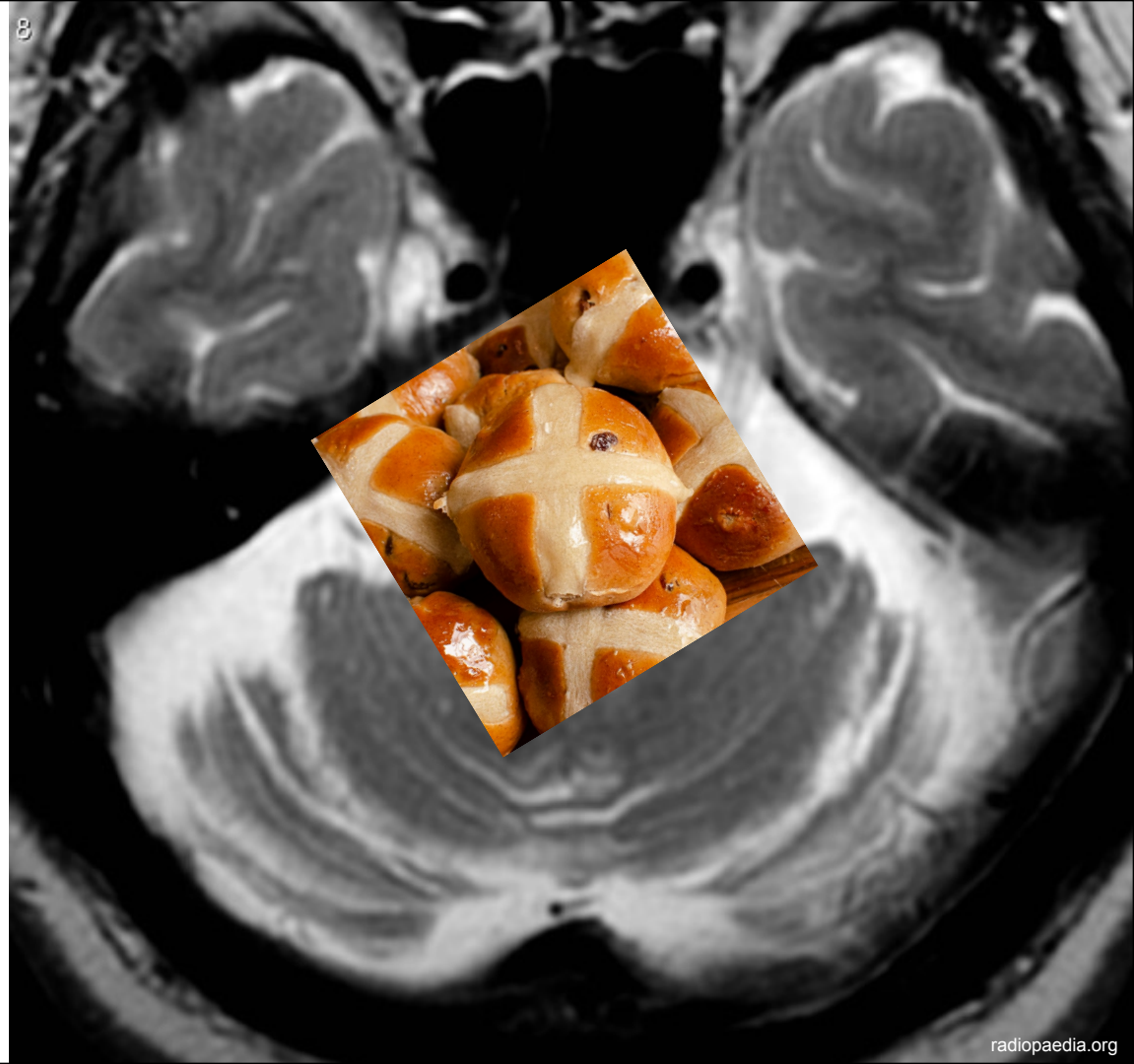

MSA-C

Hot Cross Bun Sign

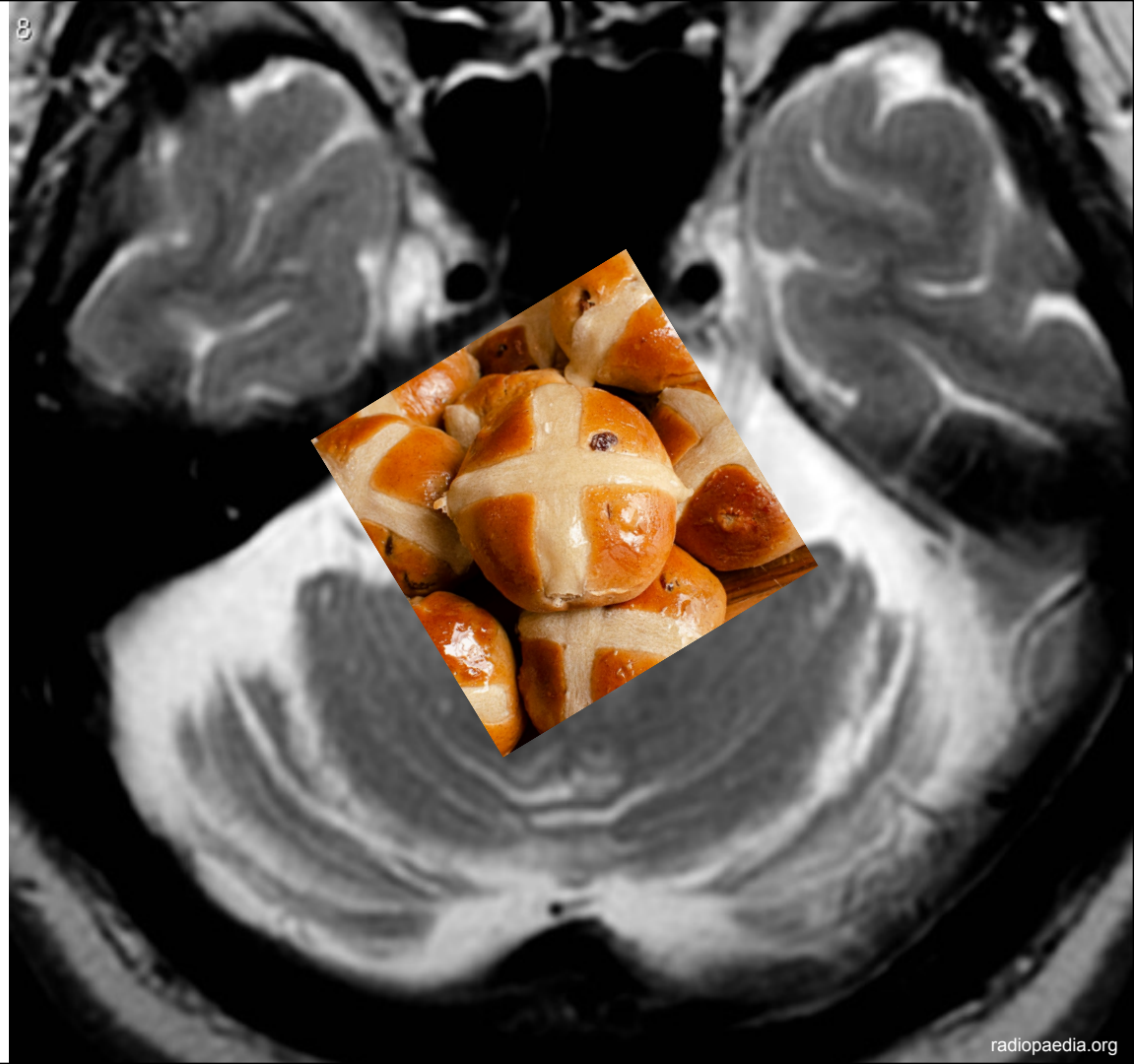

MSA-C

- Dysproportionale Atrophie des Cerebellum und Hirnstammes

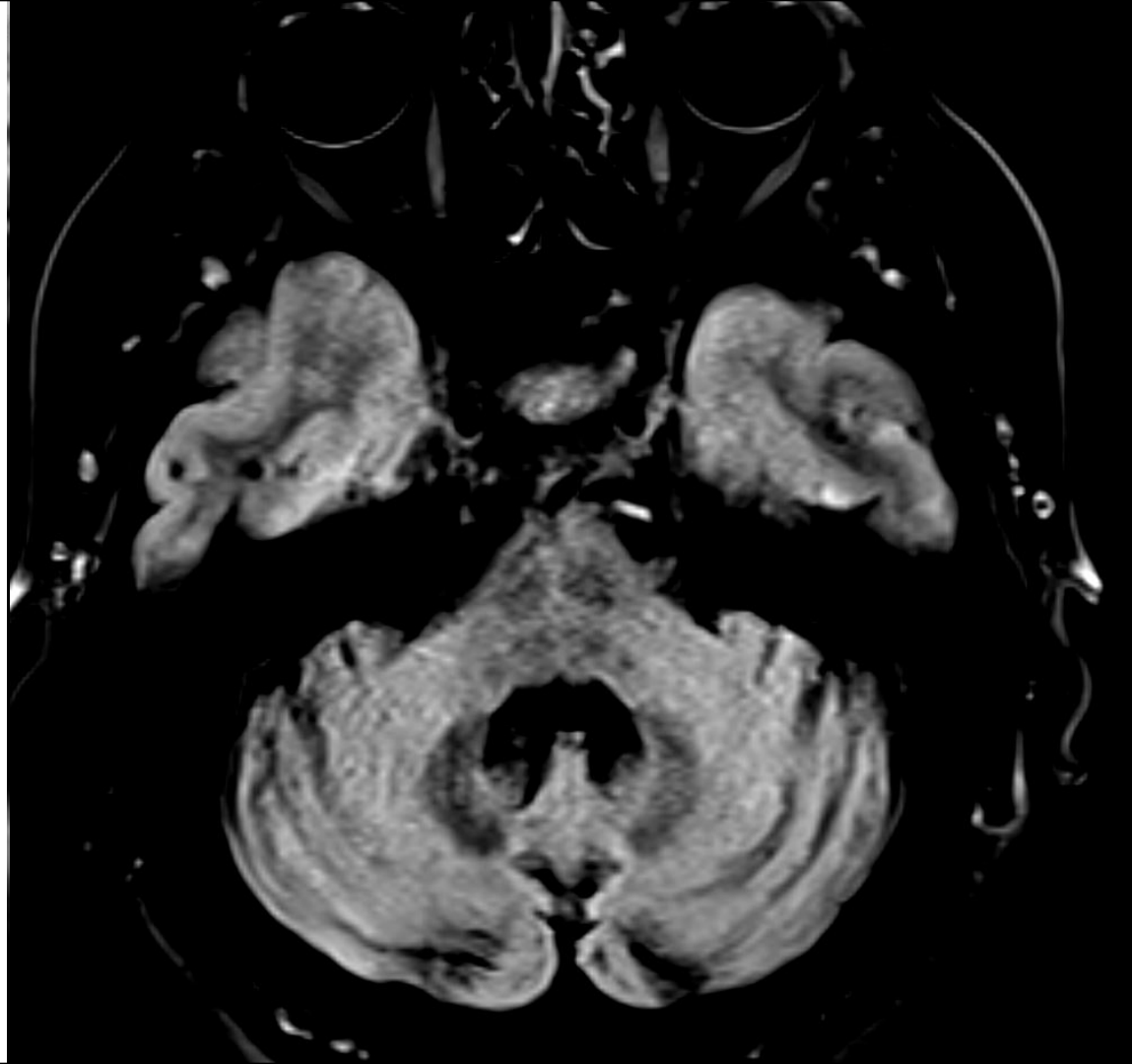

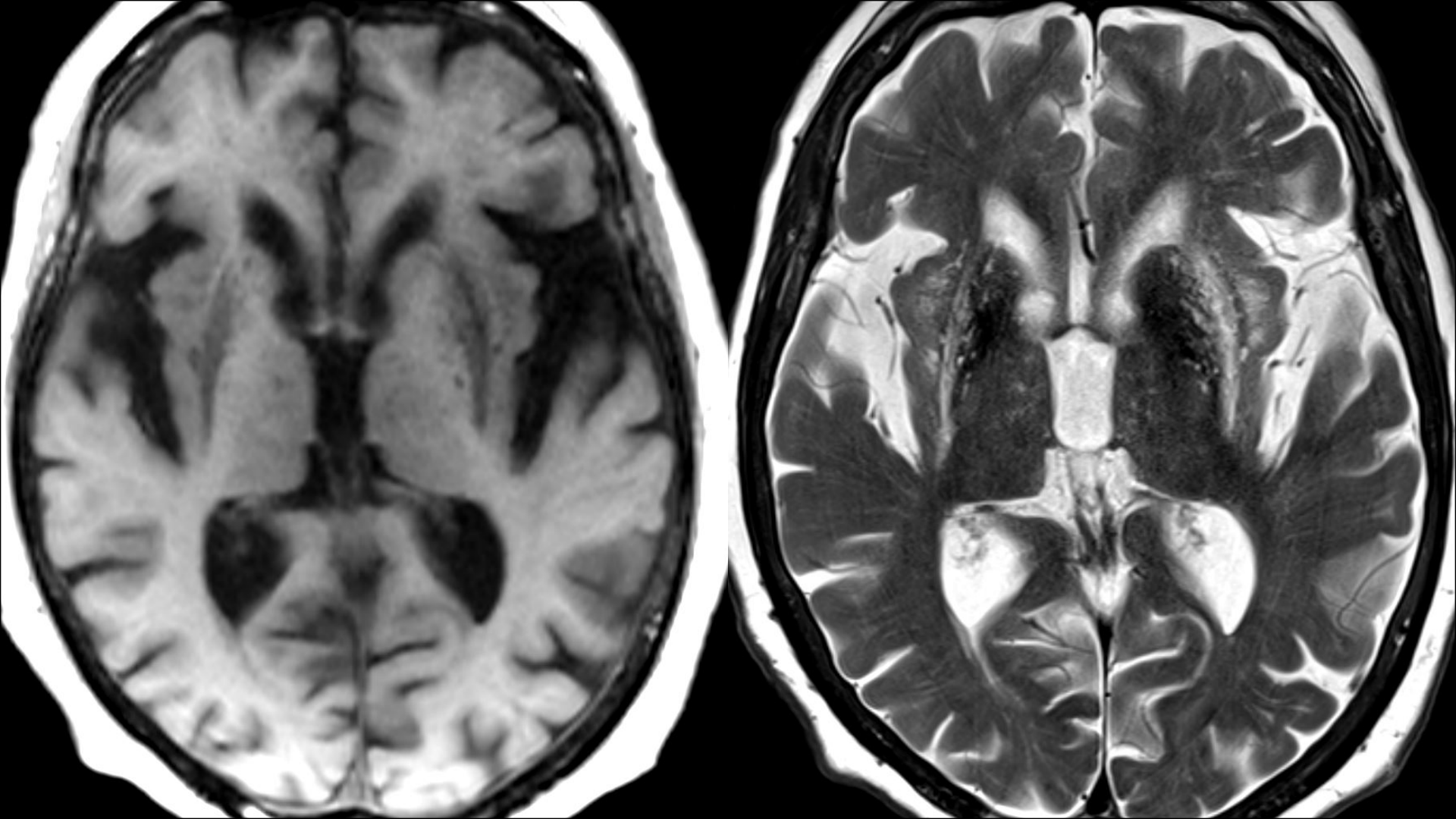

Progressive supranukleäre Parese (PSP)

Netzwerk Radiologie

- Pathologie: Neurodegenerative Erkrankung und eine „Tauopathie“, also ein fehlerhafter Metabolismus von tau-Proteinen, was zu abnormalen intrazellulären Ablagerungen und zur Bildung von Neurofibrillen führt, welche in Neuronen und Gliazellen abgelagert wird.

- Klinik: Symptombeginn typischerweise in der 6. Lebensdekade
  - Tod in 2-17 Jahren ab Diagnose
  - Kognitive Einschränkungen, vertikale Blickparese und posturale Instabilität mit Stürzen sowie Parkinsonartige-Symptome und Sprachstörungen

PSP

- Bildgebung meist eher hinweisend, weniger häufig „klassisch“ bzw. diagnostisch
- Das Kennzeichen ist die Mittelhirnatrophie
- Mittelhirn-Pons-Ratio reduziert

PSP

Kolibri-Zeichen



PSP

Mickey-Mouse-Zeichen

Corticobasale Degeneration (CBD)

Netzwerk Radiologie

- Pathologie: Seltene neurodegenerative Erkrankung und ebenfalls eine „Tauopathie“.

- Klinik: Symptombeginn typischerweise zwischen 50-70. Schwierige Diagnose und überlappende Klinik mit anderen neurodegenerativen Erkrankungen.

Corticobasale Degeneration (CBD)

Netzwerk Radiologie

Asymmetrische kortikale Atrophie, insbesondere parietal (am häufigsten des Lobulus parietalis superior) und frontal

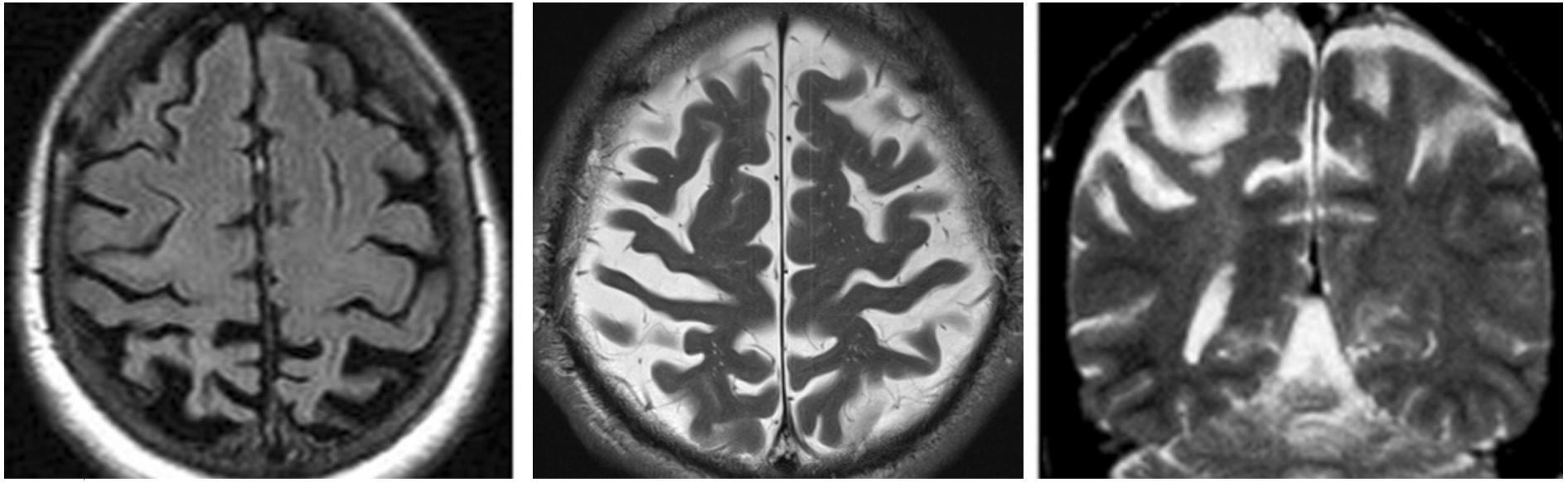

Journal of Magnetic Resonance Imaging, Jan 2012; Masalchi et al.: Movement disorders: role of imaging in diagnosis

Netzwerk
Radiologie

Herzlichen Dank für Ihre Aufmerksamkeit.