



Rahel Häuptle

Kantonsspital St.Gallen – ein Unternehmen, drei Spitäler. St.Gallen Rorschach Flawil

## Fallpräsentation Obstipation

### 27-jährige Patientin mit chronischer Obstipation und Unterbauchschmerzen

- **Klinik:**
  - > 10 Jahre harter Stuhlgang max. alle 3 Tage
  - konstante Unterbauchschmerzen
  - inkomplette Stuhlentleerung
  - unter laxativer Therapie (Bisacodyl) täglich weicher Stuhlgang, persistierend Schmerzen
- **PA:** blande (keine Schwangerschaften/Geburten, keine Voroperationen)
- **Medikation:** Bisacodyl

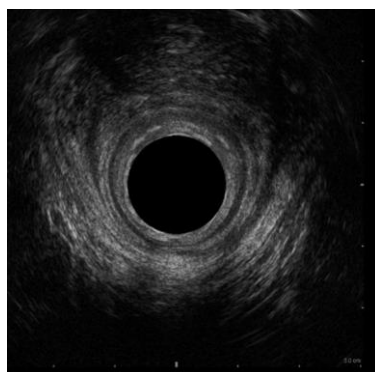
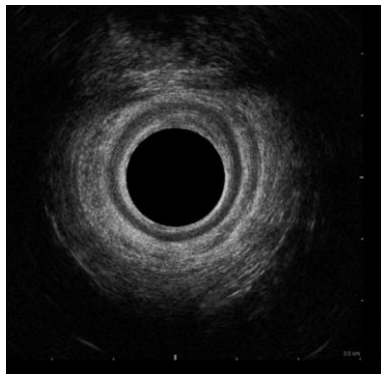
## Initiale Abklärungen

- **Labor:** TSH + Entzündungswerte normal
- **Abdomensonographie:** blande
- **Ileokoloskopie:** Entfernung kleines tubuläres low-grade Adenom distales Sigma, sonst blande
- **Gynäkologischer Untersuch:** polyzystisches Ovariensyndrom

→ **Zuweisung Beckenbodenzentrum**

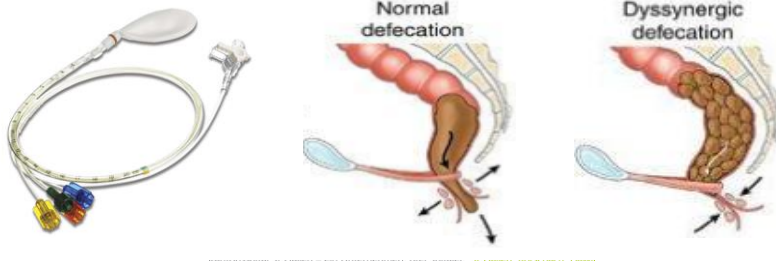
## Abklärung Beckenbodenzentrum

- **Starre untere Endosonographie:** intakter Sphincterapparat

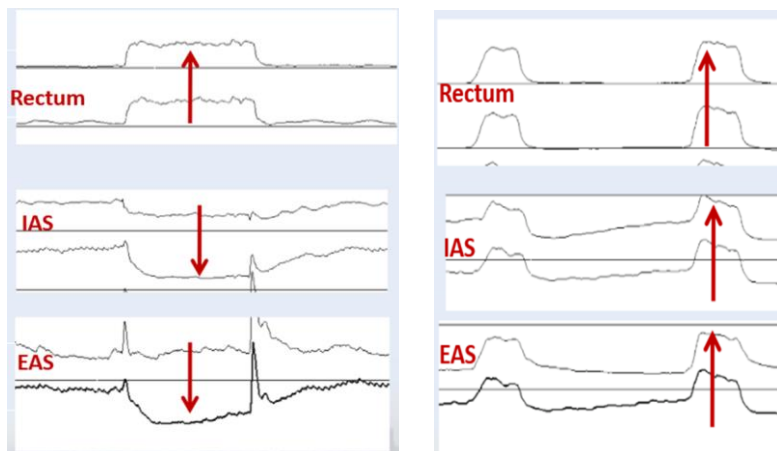


## Abklärung Beckenbodenzentrum

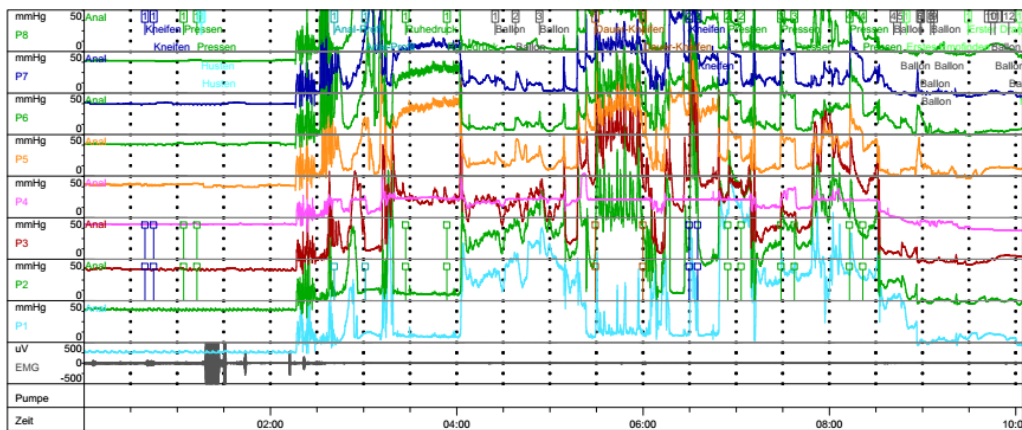
- **Starre untere Endosonographie:** intakter Sphinkterapparat
- **Anorektale Manometrie:** pathologische Sphinkterkontraktion beim Pressen (anorektale Dyssynergie Typ 1)



## Anorektale Manometrie

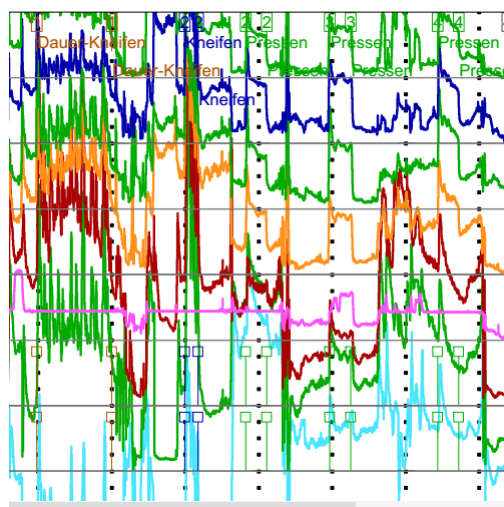


## Anorektale Manometrie



Kantonsspital St.Gallen – ein Unternehmen, drei Spitäler. St.Gallen Rorschach Flawil

## Anorektale Manometrie



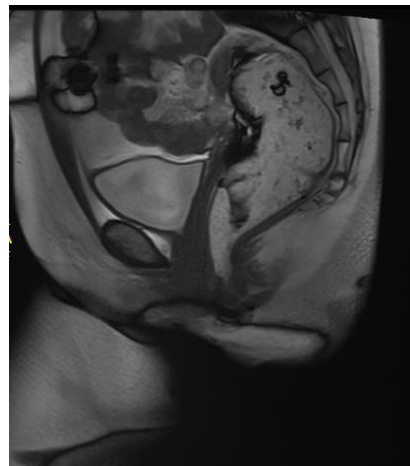
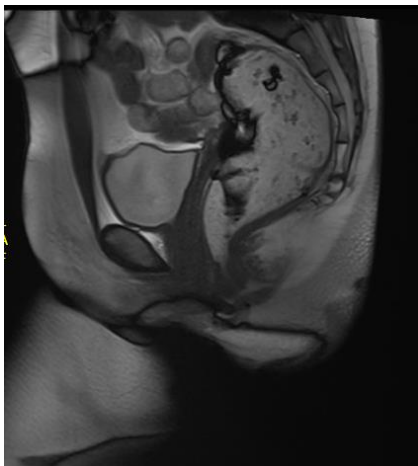Kantonsspital St.Gallen – ein Unternehmen, drei Spitäler. St.Gallen Rorschach Flawil

## Abklärung Beckenbodenzentrum

- **Starre untere Endosonographie:** intakter Sphincterapparat
- **Anorektale Manometrie:** pathologische Sphinkterkontraktion beim Pressen (anorektale Dyssynergie Typ 1)
- **MR-Defäkographie:** Unmöglichkeit einer rektalen Kontrastmittelentleerung ae im Sinne einer anorektalen Dyssynergie

Kantonsspital St. Gallen – ein Unternehmen, drei Spitäler: St. Gallen Rorschach Flawil

## MR Defäkographie



**Diagnose:** Chronische Obstipation bei anorektaler  
Dyssynergie

**Therapie:**

- **laxative Therapie** mit Bisacodyl weiter →  
gute Stuhlregulation
- Beginn **Beckenbodenphysiotherapie mit  
Biofeedback**
  - Besserung Schmerzsymptomatik bereits  
nach 3 Sitzungen