Aus der Uveitis-Sprechstunde

Patientin S. J. 1994

- Zuweisung wegen Intermediär-Uveitis links mehr als rechts im 1/2005
- FVR: 0,8 FVL: 0,8p
- Tension und Spaltlampenbefund unauffällig
- Abklärung: Laboruntersuchungen und Thorax-Röntgenbild unauffällig
- Therapie: lokal: Tropfen und syst. NSAR

Patientin: S.J. 1994

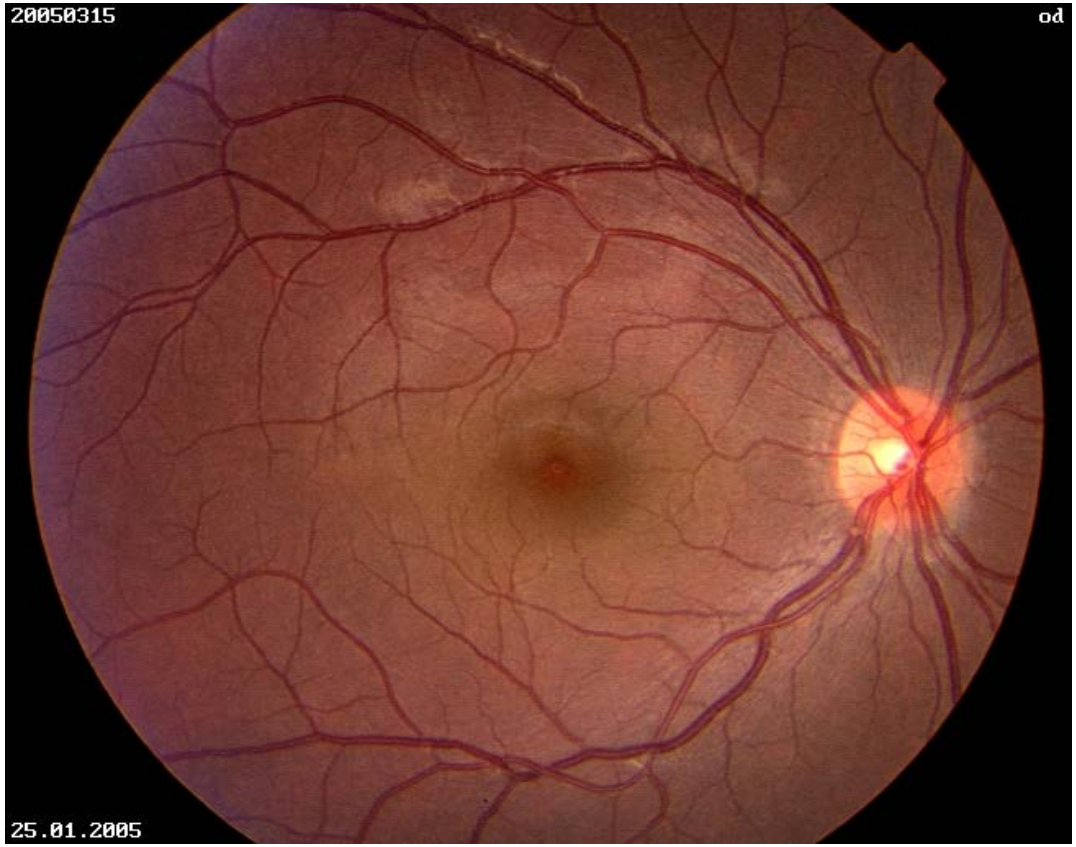

Patientin S. J. 1994

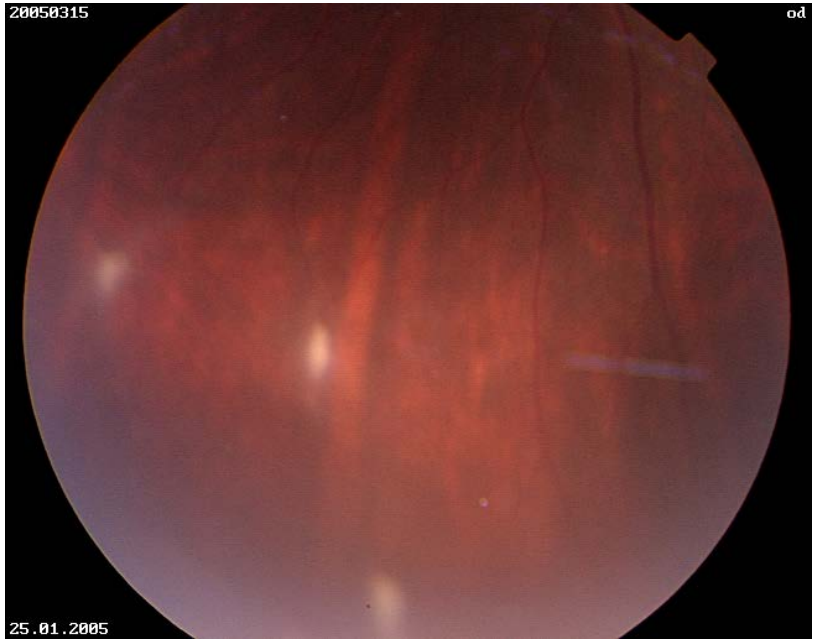

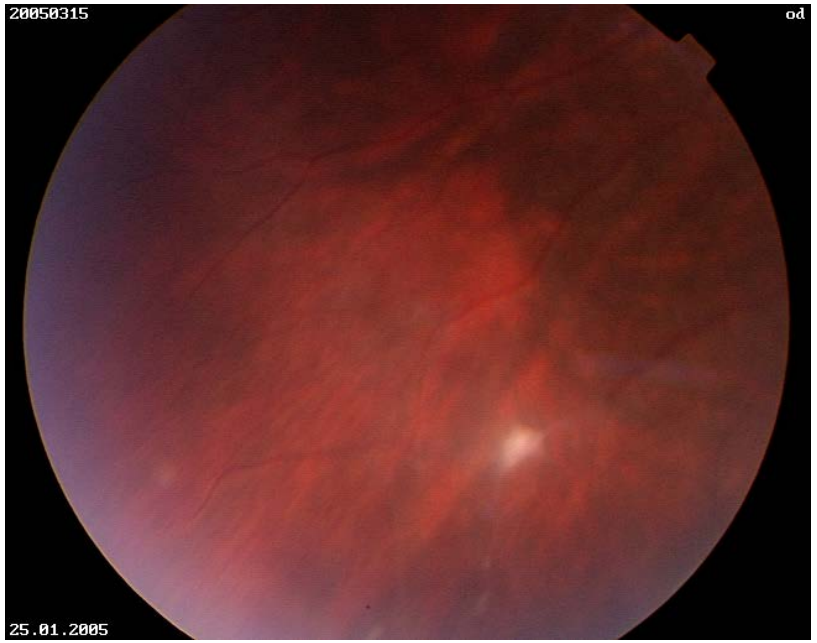

Patientin S.J. 1994

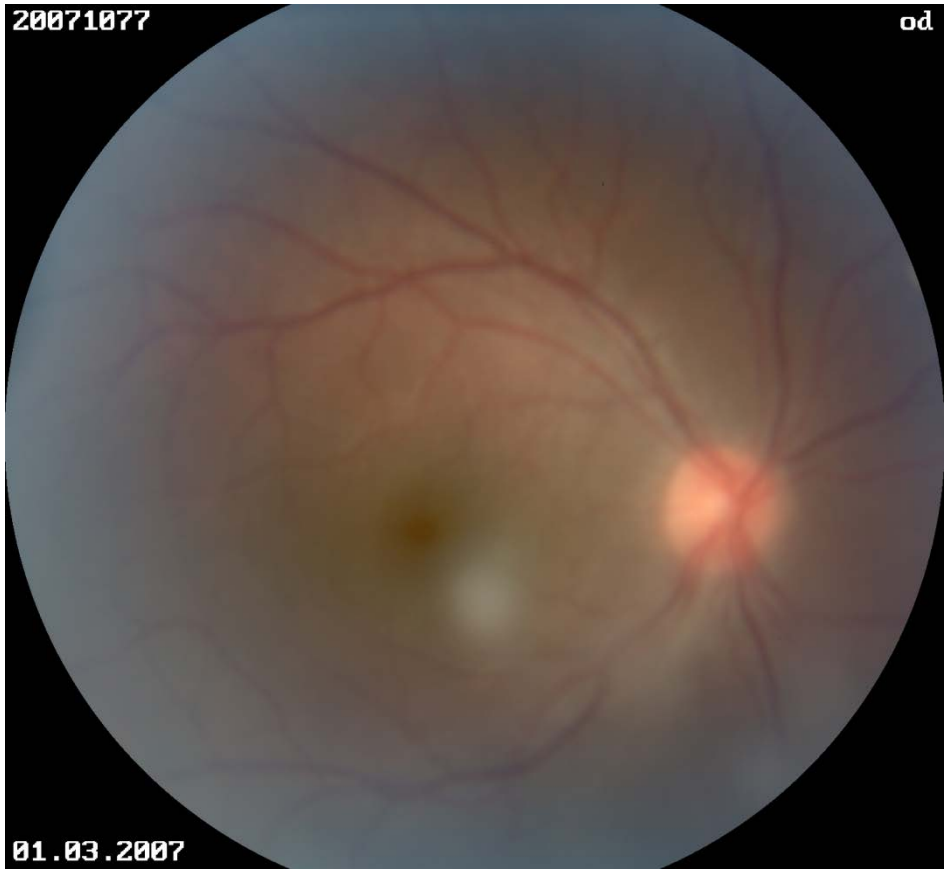

Verlauf: schubförmig

MTX-Therapie:
7/2006 bis 11/2007

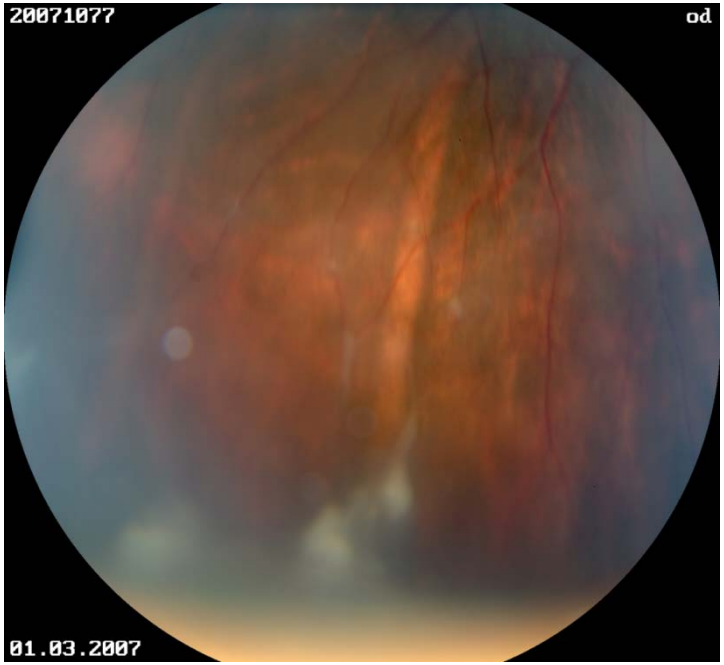
20071077
od
01.03.2007

20071077
od
01.03.2007

Patientin S. J. 1994

FV bds 0,8; zufrieden

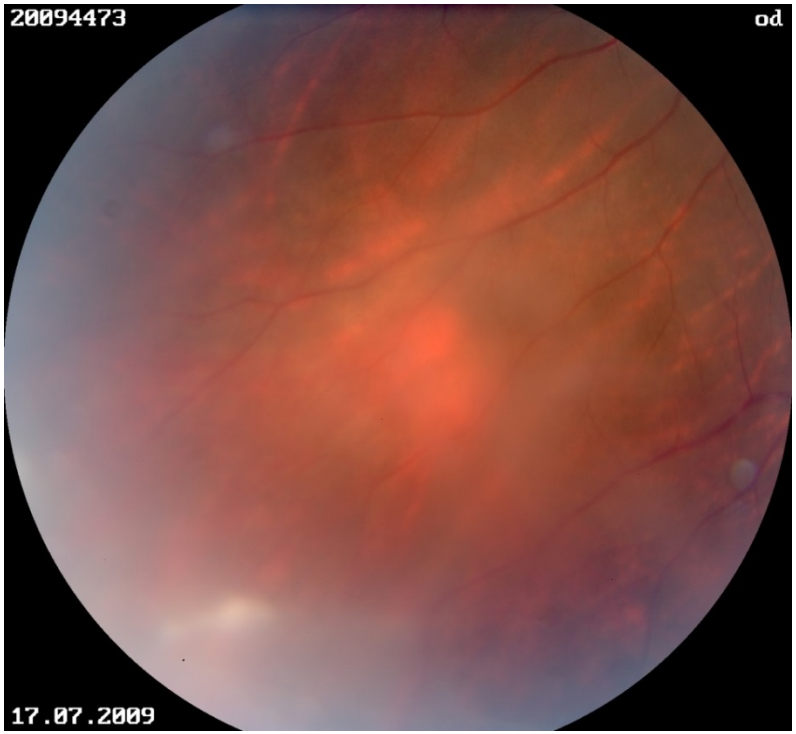

Patientin S. J. 1994

- 5/2015: FVR 0,7 und FVL 0,6
- Antabustherapie seit 3 Wochen gestoppt
- Uveitis ruhig, neu HST links
- VEP: beidseits deutliche Funktionsstörung
- MRI: mindestens 10 Demyelinisierungsherde im supratentoriellen Marklager
- Überweisung auf die Neurologie
- Frage: MRI zu spät veranlasst?

Patient K.S. 1979

- 9/2000 Intermediäruveitis links mehr als rechts
- Abklärungen im USZ und KSSG
- Keine Ursache
- Lokale Therapie bei bds. gutem Visus
- 3/2001 syst. Therapie mit PDN bei Verschlechterung links, langsam ausgeschlichen
- Kontrollen jährlich: unauffällig, keine Beschwerden, FV bds. voll
- 2006: Zuweisung Neurologie: V. auf MS

Patient K.S. 1979

unter Betaferon

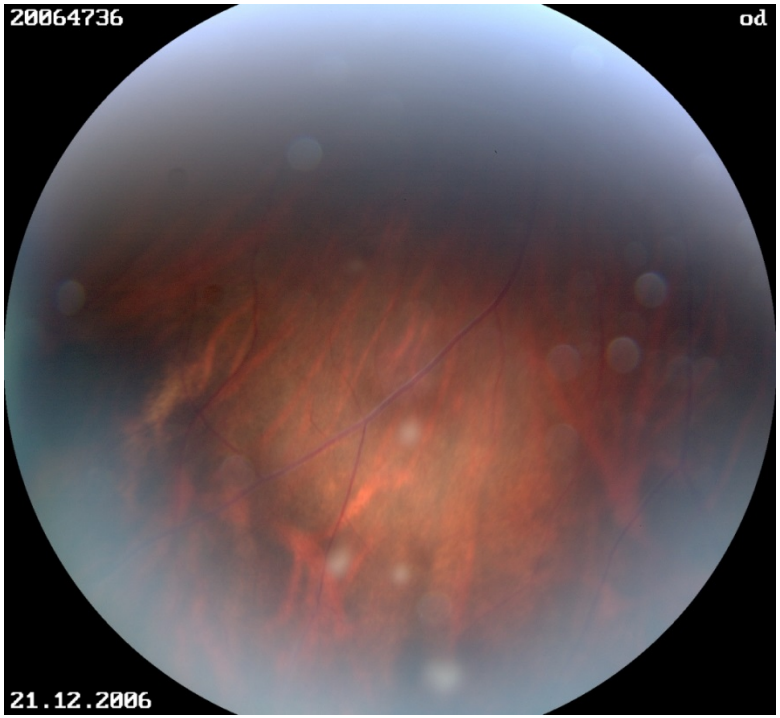

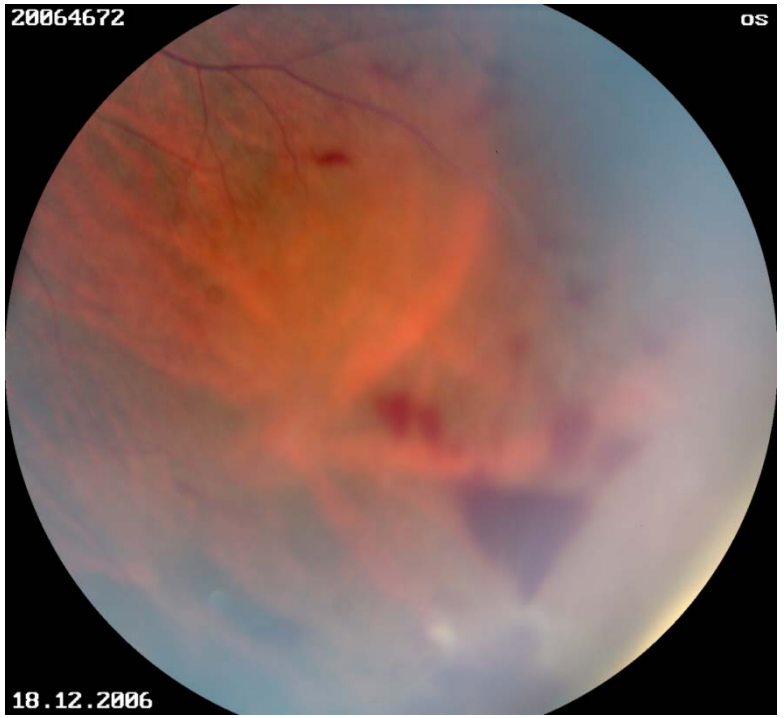

Patient KS 1979

- Immunmodulation mit
  - Inferferon-beta 08/2006 bis 12/2006
  - Natalizumab (Tysabri) seit 01/2008

  - Rezidivfrei bzgl. Uveitis unter obiger Therapie

Fragen

- Hätte die Diagnose MS früher gestellt werden können? Wären Läsionen Jahre vorher im MRI schon sichtbar gewesen?
- Fühlt man sich in einer falschen Sicherheit, wenn ein MRI normal ausfällt?
- MRI bei jeder Intermediär-Uveitis und/oder Vaskultis durchführen?

Patientin R. E. 1971

- Bekannte MS seit 02/2010
- Hämochromatose

- 5/2013 Flimmern und Schatten am linke Auge
- Bis zum 8/2013 sieben Steroidinfusionen
- Zuweisung bei Verschlechterung
- FVR 1,0 FVL 0,2
- Tension und Spaltlampenbefund unauffällig

Patientin R. E. 1971

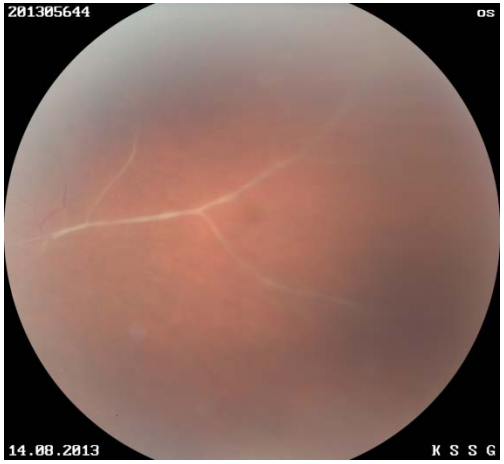

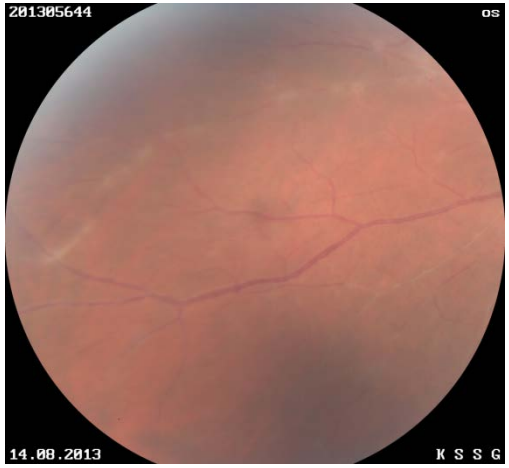

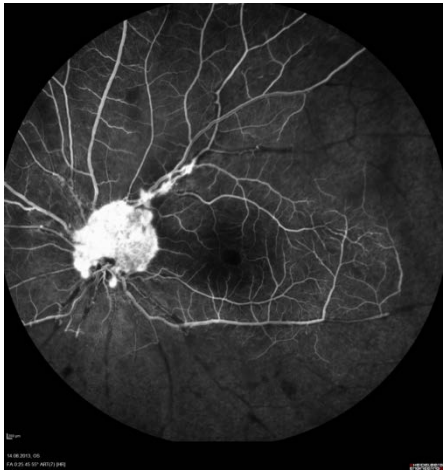

Patientin R.E. 1971

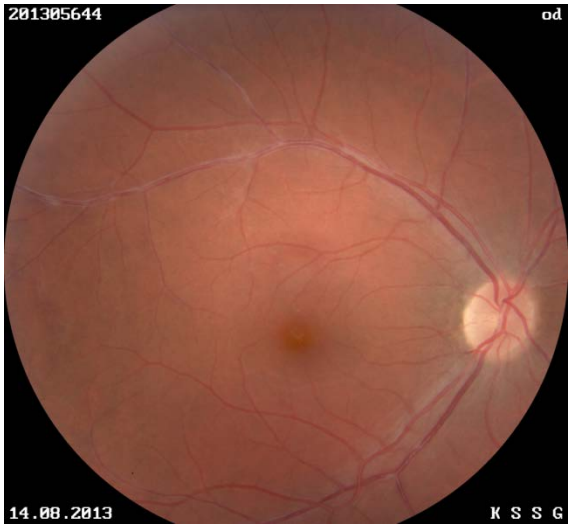

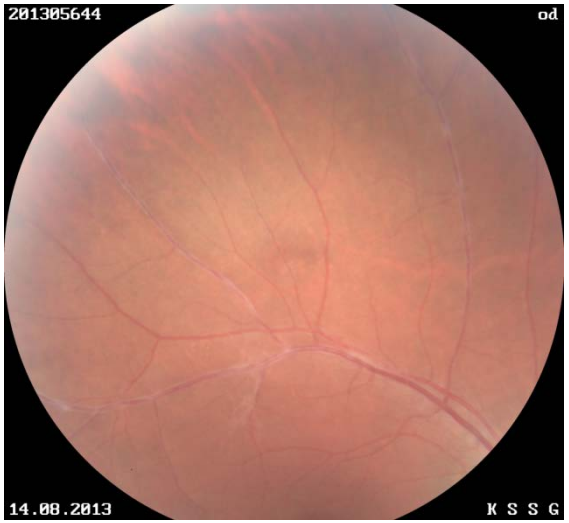

Patientin R. E. 1971

- Therapieverlauf:
  - SolumMedrol 1gr. 5 Tage 8/2013
  - Steroide per os bis 06/2016
  - Azathioprin 21.8.13 bis Sept. 2013
  - Endoxan (6x vom 09/2013 bis 12/2013)
  - CellCept seit 01/2014

Patientin R. E. 1971

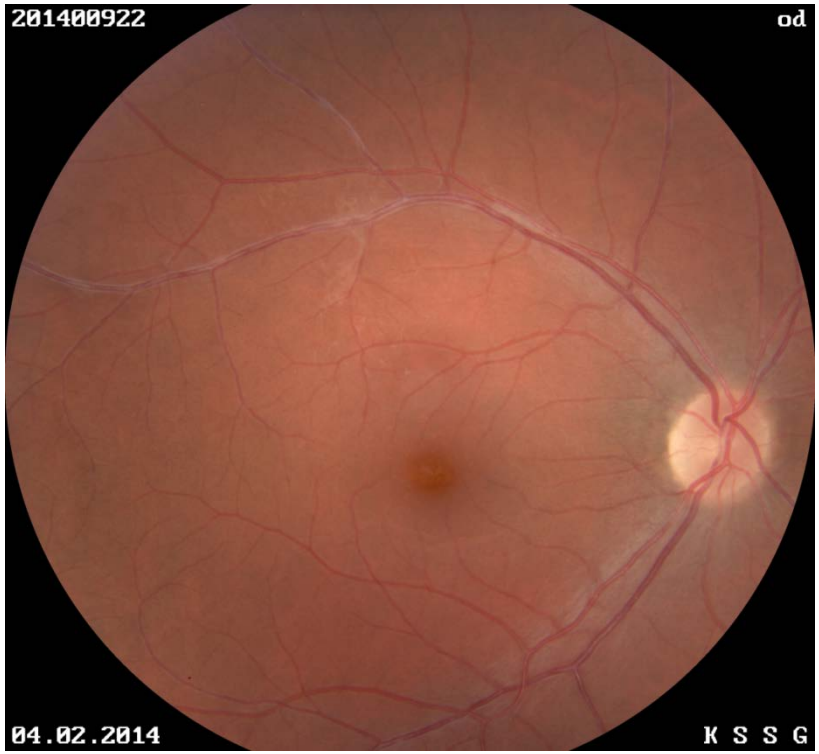

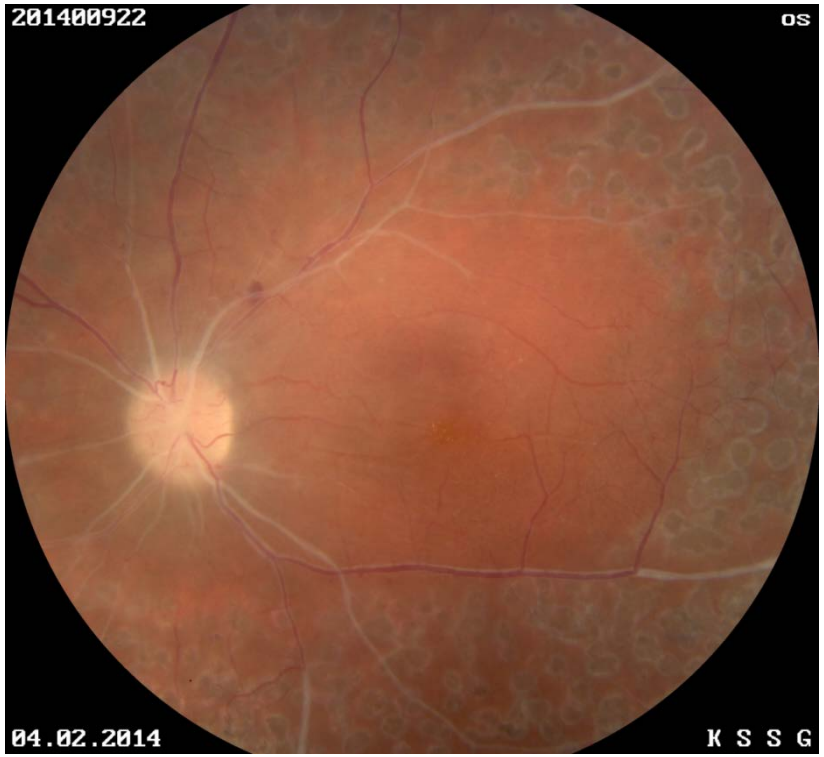

Patientin R.E. 1971

Patientin R. E. 1971

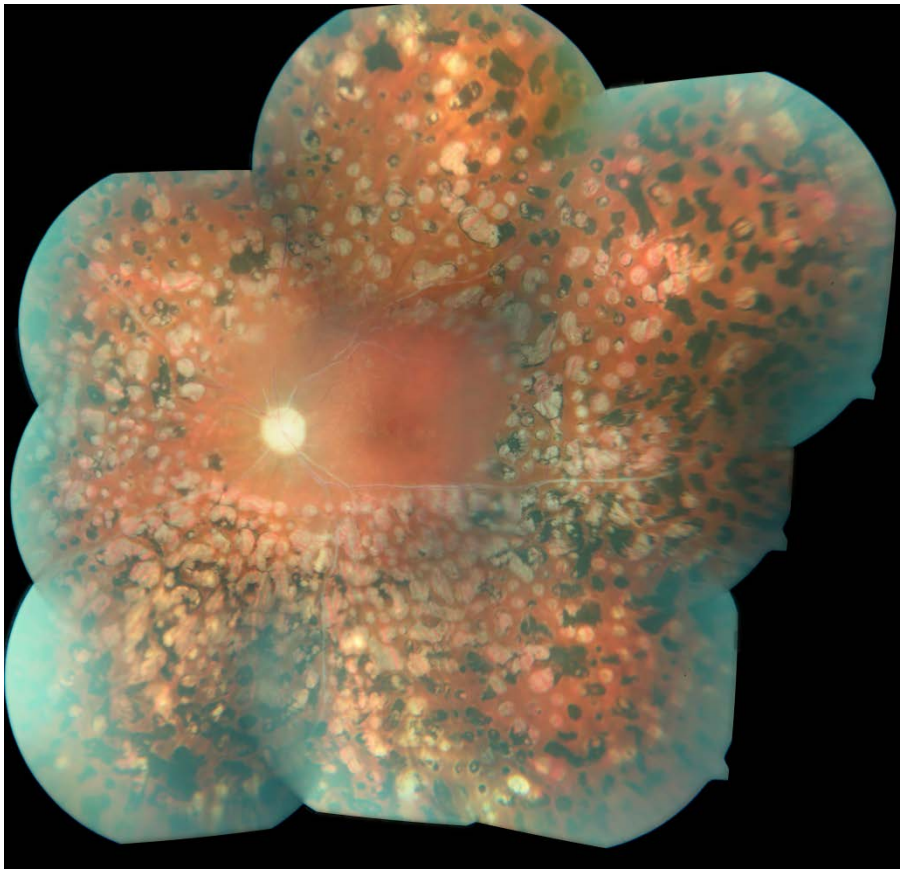

Patientin I. J. 1981

- Seit 2001 MS bekannt, Therapie: Steroide im Schub
- 2009 Zuweisung wegen Panuveitis rechts mit CME
- Übrige Abklärungen unauffällig
- Schubförmiger Verlauf mit rez. CME bds.
- Seit 2011 insgesamt 5x Ozurdex links und 6x rechts

Patientin I. J. 1981

Patientin I. J. 1981

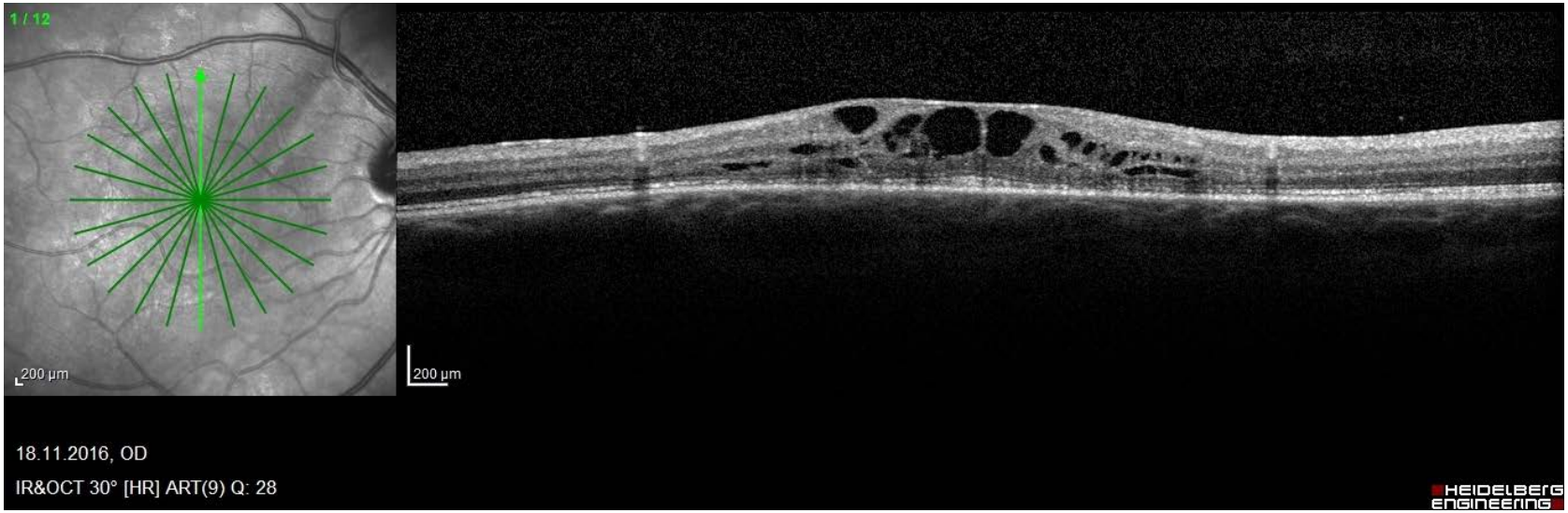

Patientin I. J. 1981

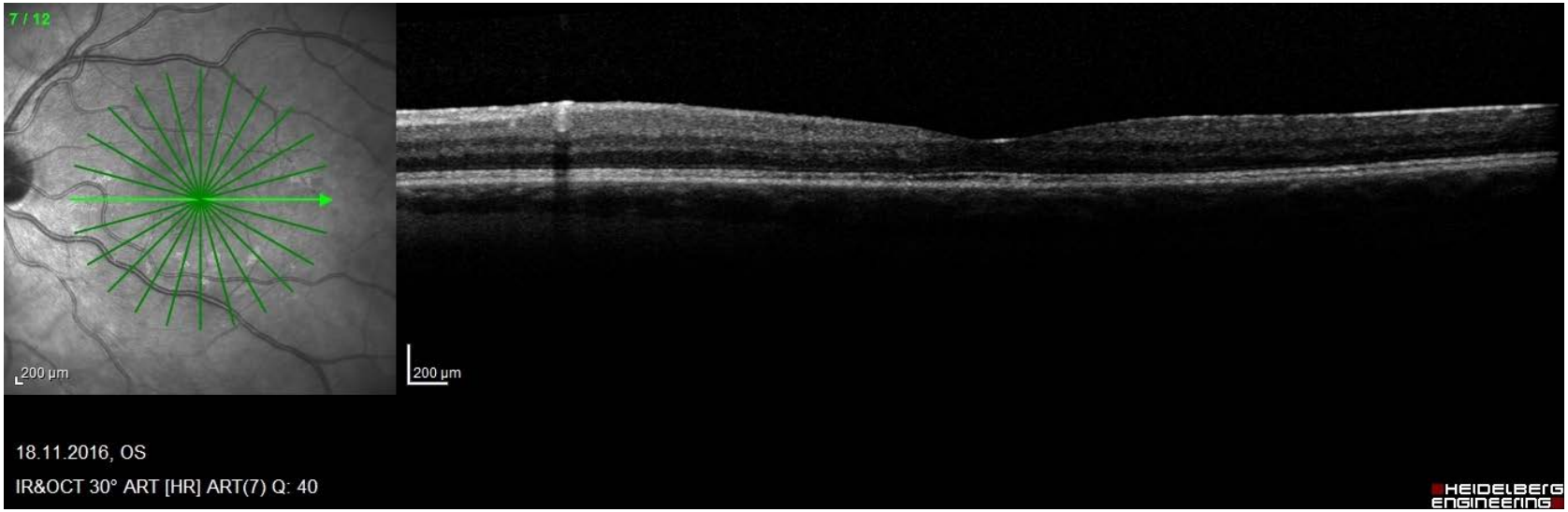

Fazit

- MS kann Jahre vor oder nach der Uveitis symptomatisch werden
- Unterschiedliche uveitische Begleiterkrankungen bei der MS
- MRI vor Beginn einer TNF-alpha-Blocker Therapie zwingend bei allen Uveitisformen

Maskerade-Syndrome

- Neoplastisch
  - ZNS-Lymphom
  - Selten: systemische Lymphom, Leukämie
  - Selten: AH-Melanom, Retinoblastom
- Nicht Neoplastisch
  - Retinitis pigmentosa
  - Bulbus-Ischämie Syndrom
  - Schwartz-Syndrom
  - Intraokulärer FK

Patient B.M. 1947

- Zuweisung 6/2015 wegen Intermediäruveitis li
- Befunde:
  - FV: FZ links
  - Spalt/ AT normal
  - Fundus: siehe Bild
- Abklärungen:
  - Labor: unauffällig
  - MRI: V. auf ZNS-Lymphom

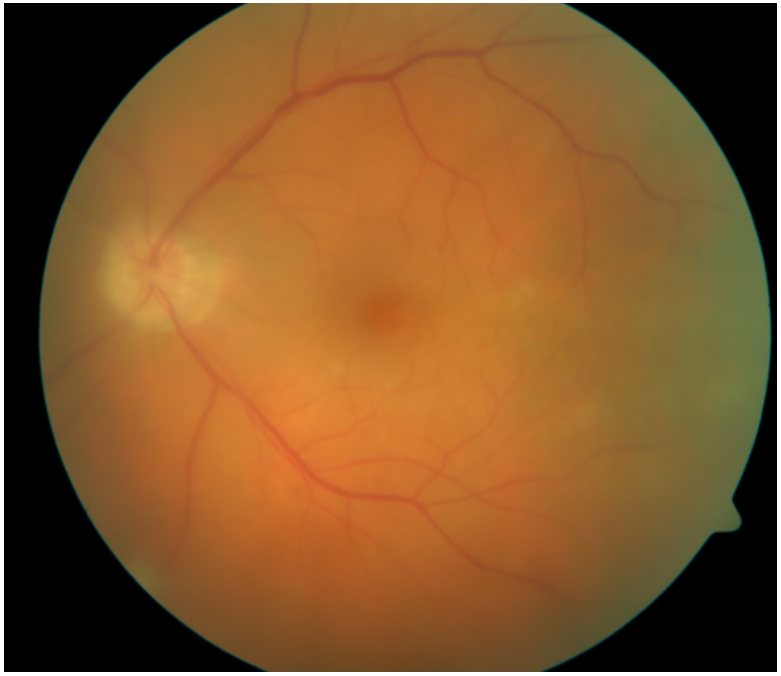

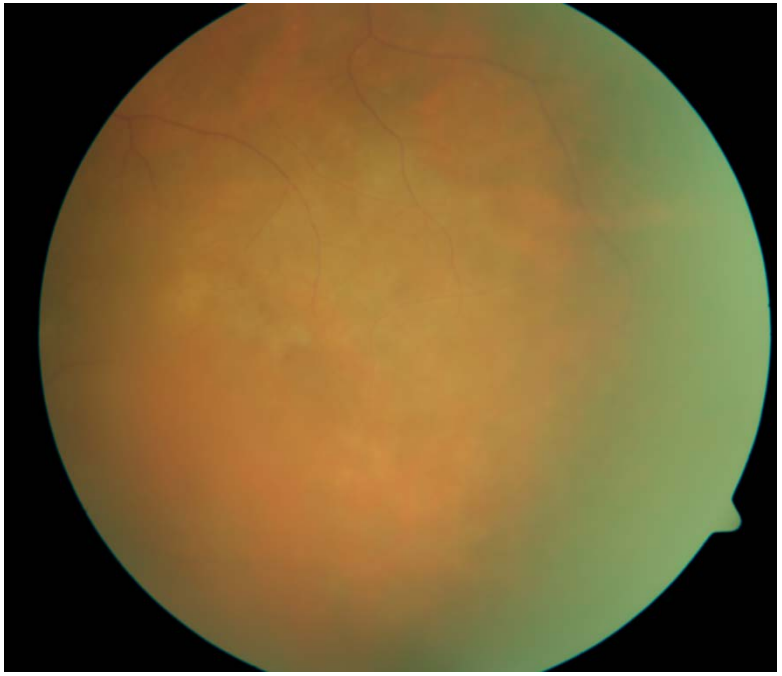

Patientin B.H. 1948

- Zuweisung 6/2016 wegen Intermediär-Uveitis bds
  - FVR: 0,7 FVL: 0,5
  - Spalt und Tension normal
  - Fundus: GK-Trübungen links mehr als rechts, sonst keine Auffälligkeiten
- Abklärungen: Labor, Thorax Rx, MRI normal

- 11/2016: ppV: keine Lymphomzellen

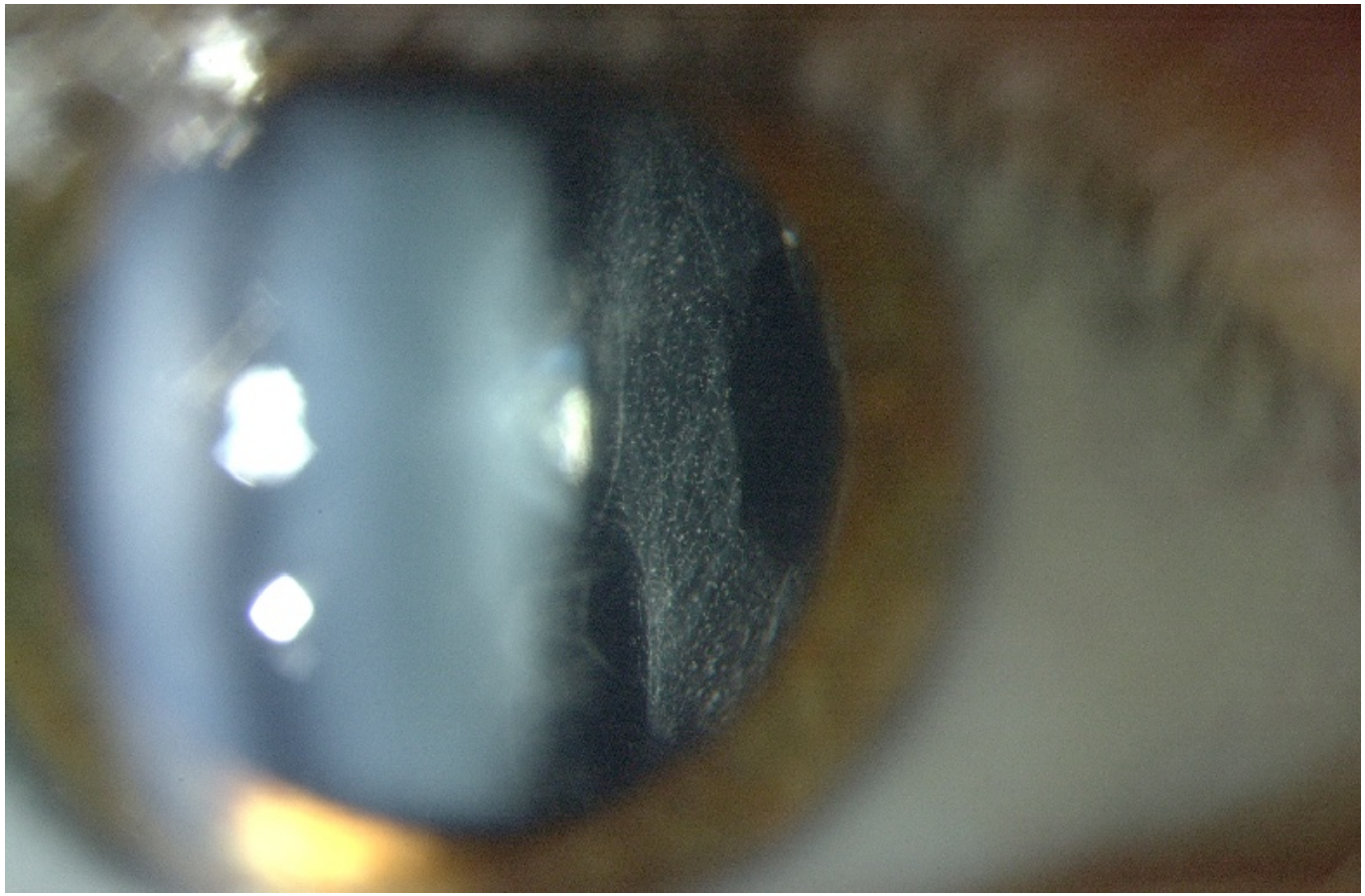

12/16 NF auf Neurologie: ZNS-Lymphom

Patient: G.S. 1972

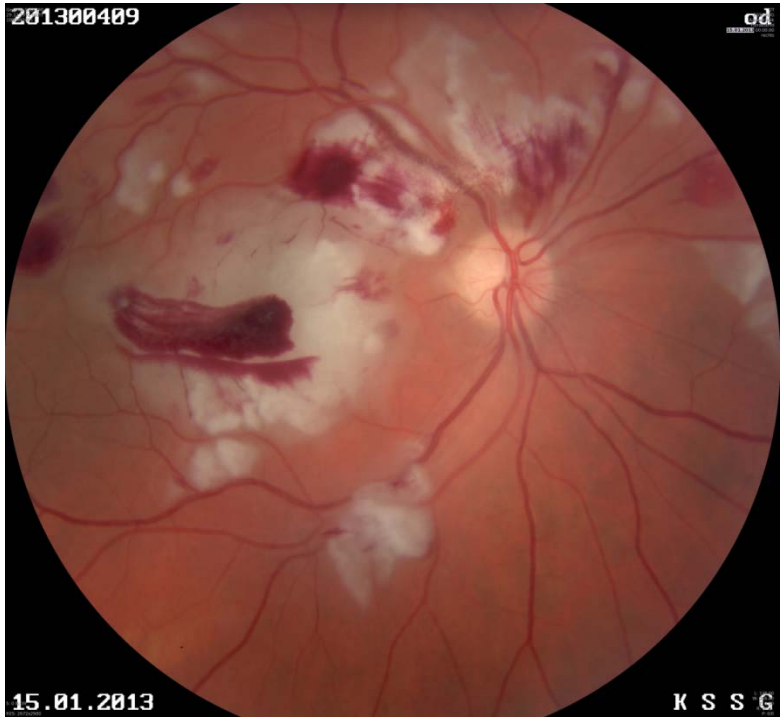

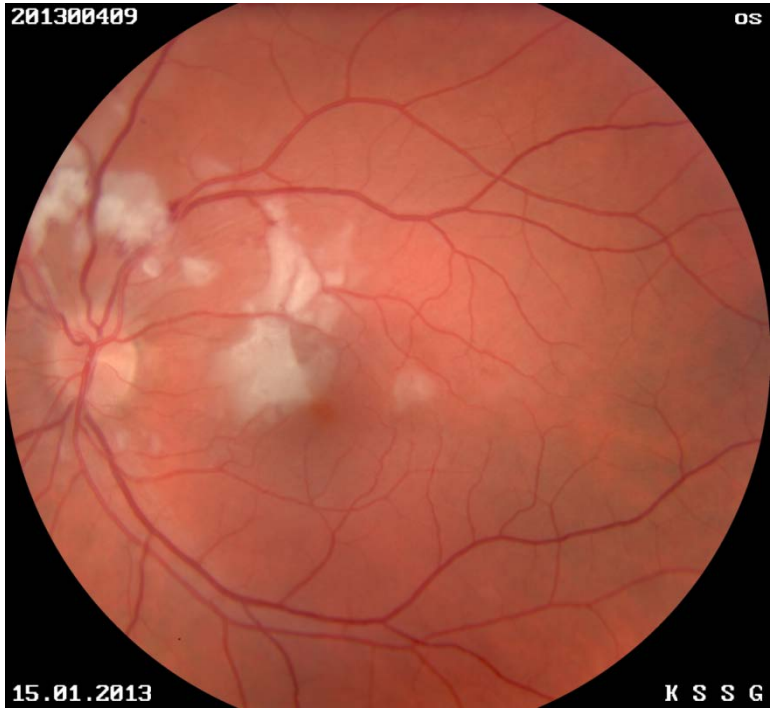

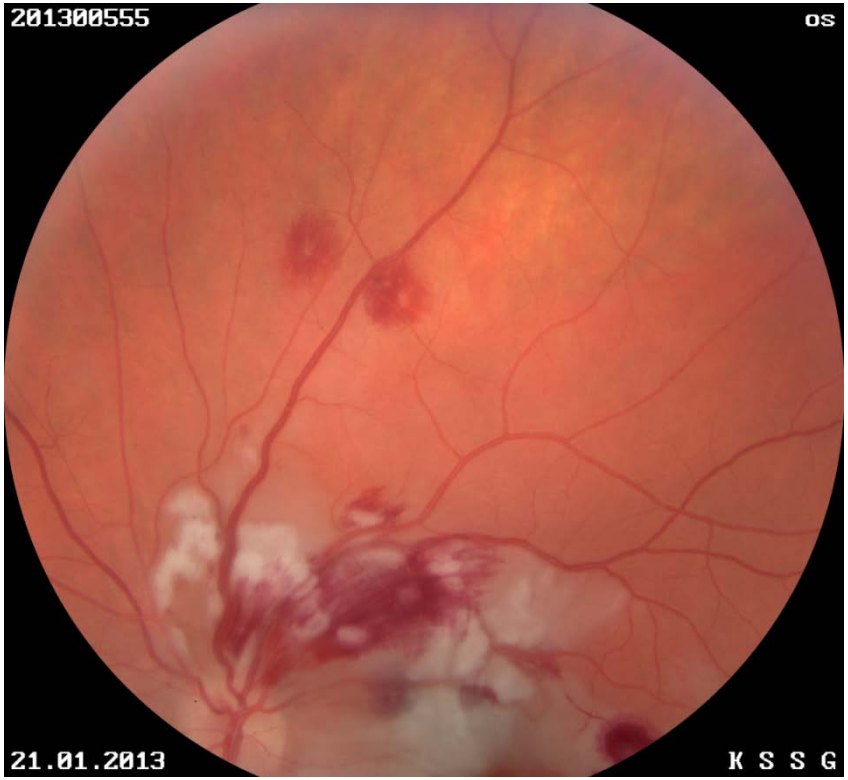

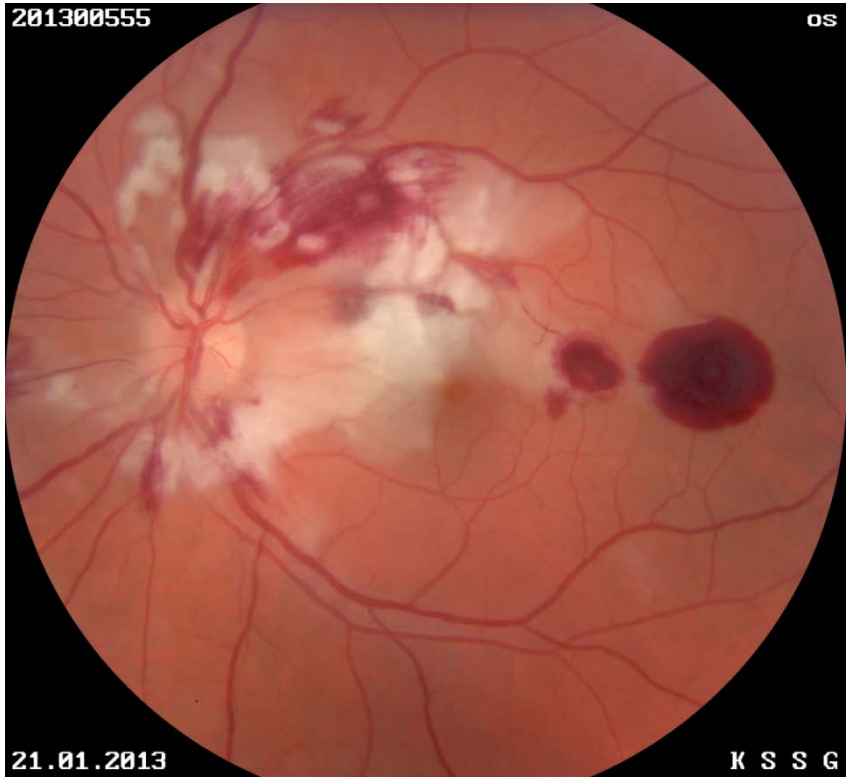

D: Multiples Myelom

Patient G.S. 1972 Bilder: 9/2016

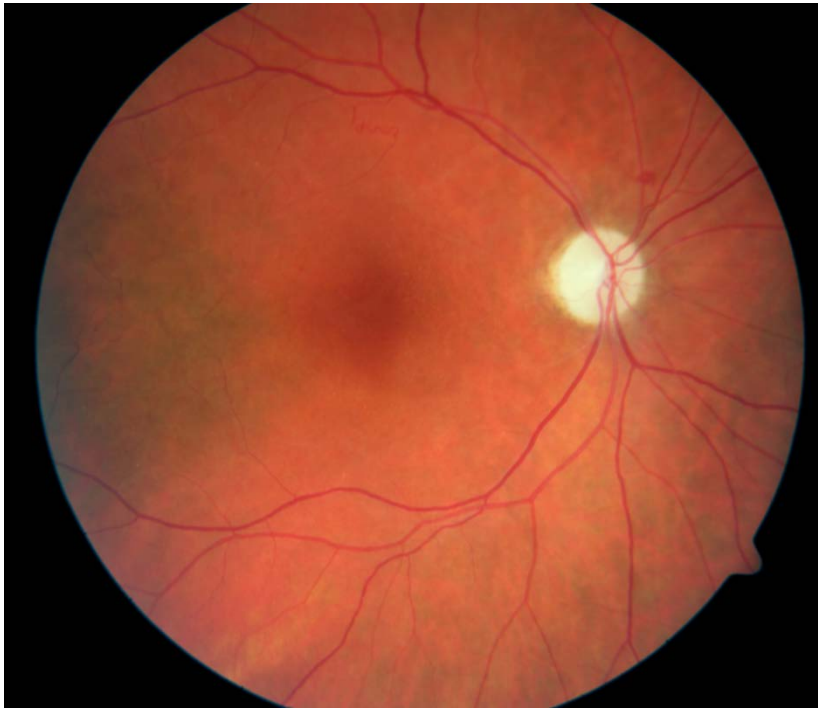

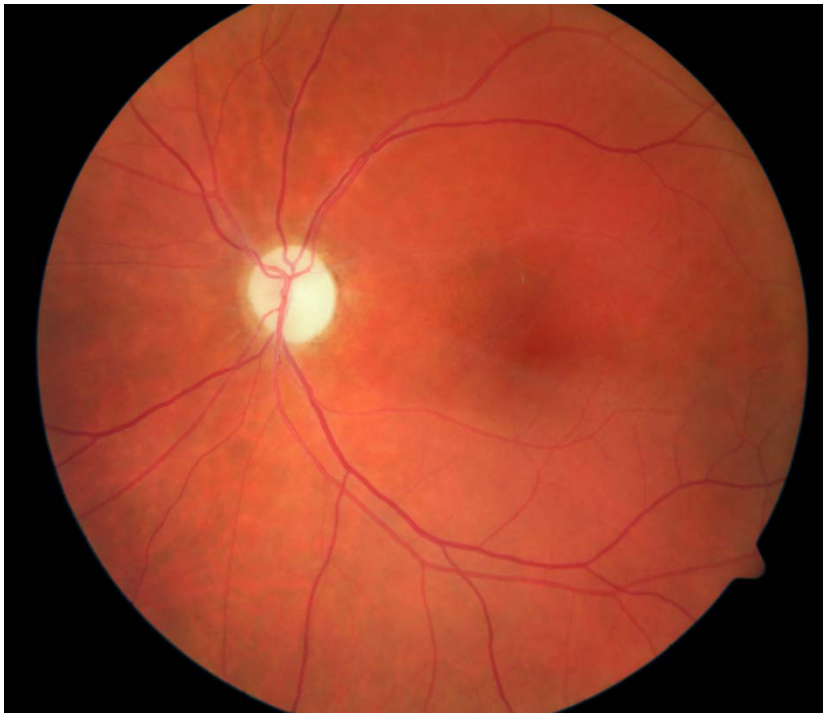

Vielen Dank für Ihre Aufmerksamkeit