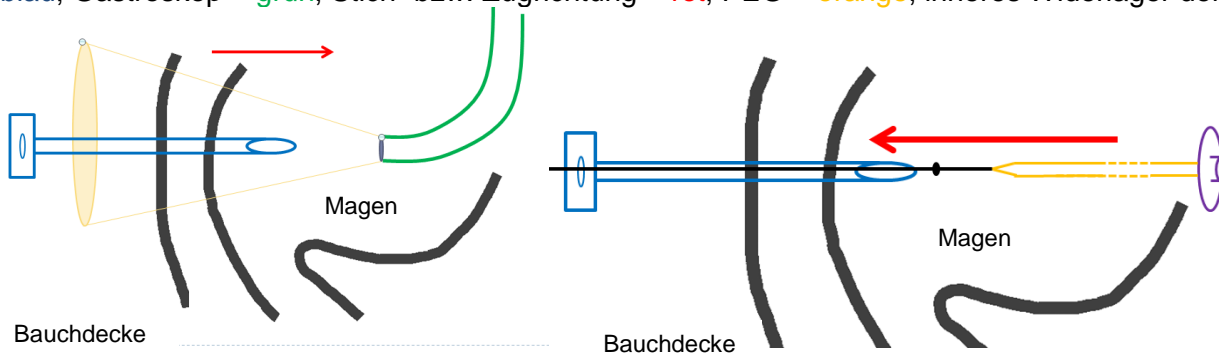


Merkblatt „Plastik-Muffe“ nach perkutaner Gastrostomie (PEG)

Hintergrundinformation zur PEG und „Plastik-Muffe“

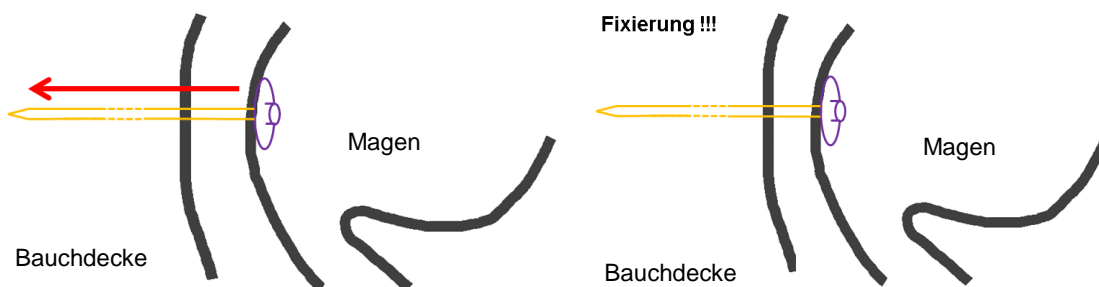
Bei einer perkutanen endoskopischen Gastrostomie (PEG) wird ein Schlauch direkt durch die Haut und die Bauchdecke in den Magen eingelegt. Diese dient in der Regel der Ernährung bei Schluckstörung (z.B. bei neurologischen Erkrankungen oder bei Krebsleiden im Bereich von Kehlkopf oder Speiseröhre). Bei der sogenannten Pull-Through-Methode wird im Rahmen einer normalen Magenspiegelung nach genauer Bestimmung der Punktionsstelle (mittels Licht = Diaphanoskopie und durch Tasten = Palpation) mit einer Hohlneedle der Magen von aussen punktiert. Anschliessend wird durch die Hohlneedle ein Faden vorgeschoben. Mit seiner Hilfe kann die PEG-Sonde von innen nach aussen durchgezogen werden (Schema: Hohlneedle = blau; Gastroskop = grün, Stich- bzw. Zugrichtung = rot; PEG = orange, inneres Widerlager der PEG = lila).



Nachdem die Sonde mit Hilfe des Fadens und der Kanüle nach aussen gezogen wurde, liegt das innere Widerlager (lila) an der Magenwand an. Die Magenwand wird an die Bauchdecke gezogen und dort mit Hilfe des äusseren Widerlagers fixiert. Der Zug und die Fixierung sind in der ersten Woche nach PEG-Einlage sehr wichtig, da sonst Flüssigkeiten aus dem Magen der Sonde „entlangwandern“ können und so zu einer Entzündung führen.

Verrutscht („disloziert“) die Sonde ganz, kann unter Umständen sogar eine operative Fixierung notwendig sein.

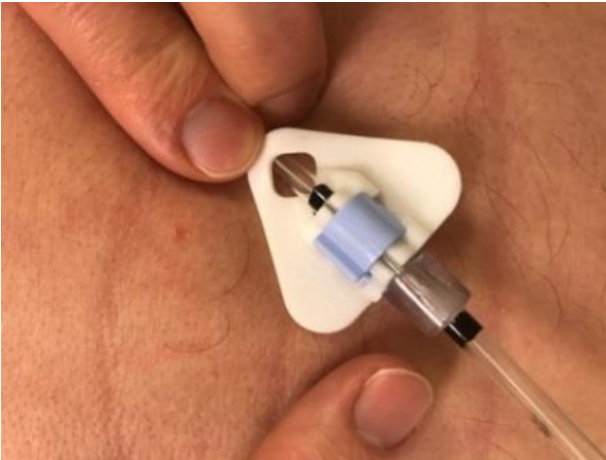Die Fixierung führt zu einem beabsichtigtem Anwachsen des Magens an die Bauchdecke und zu einer Bekleidung des Stichkanals mit Schleimhaut (= Epithelialisierung).



Die Fixierung der PEG erfolgt durch ein äusseres Widerlager (Bild 1, dreieckige Plastikplatte). Dieses wird mit einer Klemme (hellbau) verschlossen. Zur besseren Befestigung wird zusätzlich das Widerlager in der ersten Woche mit einer durchsichtigen „Plastikmuffe“ fixiert. Die korrekte Lage von äusserem Widerlager und Muffe wird dabei nach der Einlage mit Stift markiert. Nach einer Woche wird diese Muffe vorsichtig entfernt. Die Muffe wird dazu nach Anfeuchten der Sonde mit Desinfektionsmittel möglichst weit die Sonde entlang - gezogen und möglichst weit von der Bauchdecke weg mit einer spitzen Schere entfernt (Bilder 2/3). Dies geschieht in der Regel im Rahmen einer Nachkontrolle auf der Gastroenterologie des KSSG. Danach muss die Sonde regelmässig bewegt („mobilisiert“) werden, um ein Überwachsen des inneren Widerlagers durch die Magenschleimhaut zu verhindern (nicht dargestellt). Über die Sondenpflege und Mobilisierung werden Sie durch das Merkblatt „Nachsorge nach PEG“ informiert.

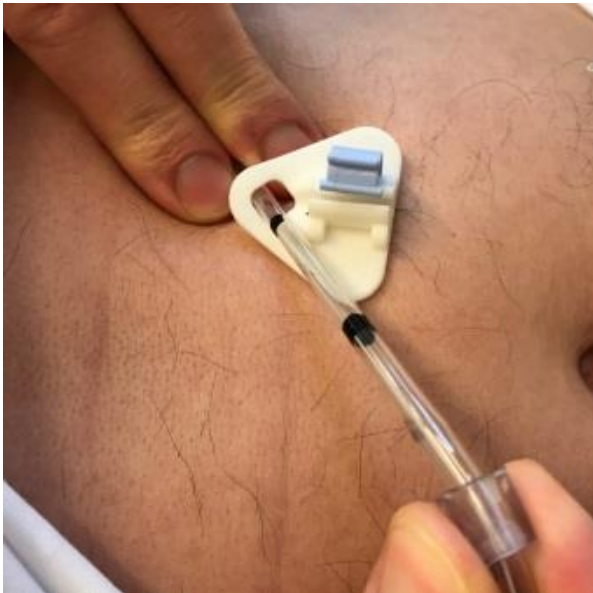Bilder: PEG mit „Plastikmuffe“ und Beschreibung der Entfernung der Muffe am Tag 8

Bild 1



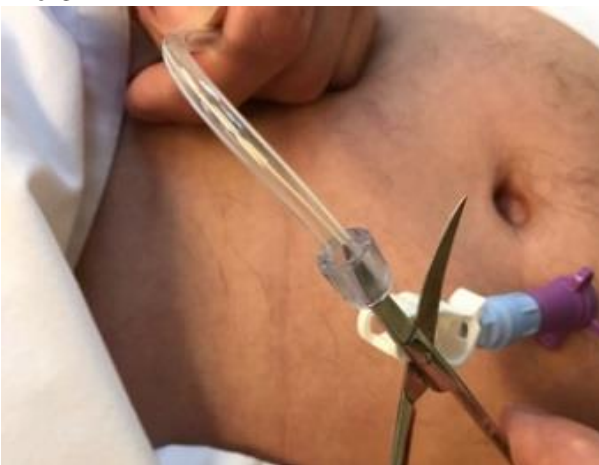Auf Bild 1 ist die liegende PEG mit dem weissen äusseren Widerlager sichtbar. Ausser dem hellblauen Verschluss des PEG-Widerlagers ist die durchsichtige „Plastikmuffe“ sichtbar, die die Lage der PEG-Sonde in der ersten Woche zusätzlich fixiert. In dieser Zeit erfolgt keine Mobilisierung. Die korrekte Lage der Sonde wurde mit einem schwarzen Stift markiert (vor Beginn der Halterung des Widerlagers und nach der Plastikmuffe).

Bild 2



Auf Bild 2 und 3 wird die Entfernung der Plastikmuffe demonstriert. Nach einer Woche ohne Mobilisierung wird zunächst das äussere Widerlager gelöst. Anschliessend wird die Plastikmuffe an der mit Desinfektionsmittel befeuchteten Sonde von der Einstichstelle an der Bauchhaut möglichst weit in Richtung des distalen Endes der Sonde gezogen.

Bild 3



Nachdem die Plastikmuffe bis zum „distalen Ende“ der PEG-Sonde gezogen wurde, kann diese vorsichtig und ohne die Sonde zu beschädigen mit einer spitzen Schere durchtrennt werden. Anschliessend erfolgt nach Desinfektion der Sonde eine erste Mobilisation der Sonde mit anschliessendem erneuten Anzug und Fixierung der Sonde (alleinig mit dem äusseren Widerlager). Ab der ersten Woche erfolgt bei jedem Verbandswechsel nach Desinfektion eine Mobilisation der Sonde um ein Einwachsen des inneren Widerlagers in die Magenschleimhaut zu vermeiden (siehe Nachsorge nach PEG)